4958/B/1

Digitized by the Internet Archive
in 2017 with funding from
Wellcome Library

https://archive.org/details/b29332618_0002

TRAITÉ COMPLET D'ANATOMIE.

TRAITÉ COMPLET D'ANATOMIE,

OU

DESCRIPTION DE TOUTES LES PARTIES DU CORPS HUMAIN;

Par A. BOYER,

Professeur d'Anatomie et de Chirurgie.

TOME SECOND.

SECONDE EDITION.

A PARIS,

Chez { L'AUTEUR, Hôpital de la Charité, rue des Saints-Pères;
MIGNERET, Imprimeur, rue du Sépulcre, F. S. G., N.° 28.

AN XI. — ou 1803.

WELLCOME
HISTORICAL
MEDICAL
LIBRARY

TRAITE D'ANATOMIE.

DE LA MYOLOGIE.

DES MUSCLES EN GÉNÉRAL.

La Myologie est la partie de l'anatomie qui traite des muscles. Les muscles sont des corps rouges ou rougeâtres, composés de fibres parallèles, réunies en faisceaux, susceptibles de contraction, et dont les extrémités se terminent ordinairement par des fibres blanches, resplendissantes, qu'on nomme tendineuses ou aponévrotiques. Les muscles sont répandus dans toutes les parties de la machine animale, et produisent tous les mouvemens qui s'y exécutent.

On considère dans les muscles, en général, leur conformation externe, leur structure et leurs usages. Nous traiterons de chacun de ces

objets en particulier, après avoir parlé des noms et du nombre des muscles.

Des noms des Muscles.

Les muscles ont reçu des noms tirés de leur situation, de leur grandeur, de leur figure, de leur direction, de leurs attaches, des organes qu'ils forment et qu'ils meuvent, de l'arrangement particulier des fibres charnues, tendineuses et aponévrotiques, enfin de leurs usages.

Par rapport à leur situation, on les nomme antérieurs, supérieurs, inférieurs, internes, externes. Plusieurs muscles tirent leur nom de la partie où ils sont situés : tels sont le temporal, le sus-épineux, le sous-épineux, le sous-scapulaire, le psoas, les fessiers, le poplité, etc. Il y en a qui prennent le nom des os, le long desquels ils sont situés; tels sont le sous-clavier, les radiaux, les péroniers, etc.

Par rapport à leur grandeur, on les nomme grands, très-larges, très-longs, petits.

Par rapport à leur figure, on les appelle deltoïdes, orbiculaires, triangulaires, carrés, rhomboïdes, etc.

Par rapport à leur direction, ils sont appelés droits obliques, transverses.

Plusieurs muscles tirent leur nom des parties auxquelles leurs extrémités sont attachées ; tels sont le sterno-cléïdo-mastoïdien, le sterno-hyoïdien, le stylo-hyoïdien, le sterno-thyroïdien, etc. Quelques-uns portent le nom de la partie à laquelle une de leurs extrémités est attachée ; tels sont les ptérigoïdiens, les zygomatiques, etc.

Il est des muscles dont le nom vient de leur attache, et des parties dans lesquelles ils se terminent; tels sont les stylo-glosses, les hyo-glosses, les stylo-pharyngiens, etc.

Par rapport à l'arrangement, à la disposition particulière des fibres charnues, tendineuses et aponévrotiques, on les nomme complexus, digastriques, jumeaux, biceps, triceps, demi-membraneux, demi-tendineux, dentelés.

Par rapport à leurs usages, on les nomme fléchisseurs, extenseurs abducteurs, adducteurs, élévateurs, abaisseurs, constricteurs, dilatateurs, etc.

Les muscles dont le nom est commun à d'autres muscles répandus dans la machine animale, reçoivent des surnoms tirés de la partie à laquelle ils appartiennent, de leur grandeur, de leur figure, de leur nombre, etc.

Nous ferons observer à l'égard des noms tirés des usages, que les muscles de la main et du pied auquel nous donnons le nom d'adducteurs, sont ceux qui rapprochent les doigts ou les orteils de l'axe du corps, et que les abducteurs sont ceux qui les en éloignent.

Du nombre des Muscles.

Pour faire le dénombrement et la distribution des muscles suivant l'ordre naturel de leur position, nous divisons le corps humain en tête, en tronc et en extrémités.

La tête est divisée en régions supérieure, antérieure et latérales.

Le tronc comprend depuis la tête jusqu'aux extrémités inférieures; il se divise en région

antérieure, région postérieure, région inférieure et régions latérales, dont l'une droite et l'autre gauche. La région antérieure du tronc se subdivise en trois autres régions ; savoir, une supérieure ou cervicale, une moyenne ou pectorale, et une inférieure ou abdominale. Les régions latérales du tronc se subdivisent aussi en trois, savoir, une cervicale, une pectorale et une lombaire.

Les extrémités supérieures se divisent en épaule, bras, avant-bras et main.

Le bras se divise en quatre régions, une externe, une interne, une antérieure et une postérieure.

L'avant-bras se divise en région antérieure et région postérieure.

La main se divise en trois régions, une externe qu'on appelle éminence thénar, l'autre interne qui porte le nom d'éminence hypothénar, et la troisième moyenne qu'on nomme paume de la main.

Les extrémités inférieures se divisent en cuisse, jambe et pied.

La cuisse est divisée en quatre régions, une antérieure, une postérieure, une interne et une externe. La fesse est comprise dans la région postérieure de la cuisse.

La jambe est divisée en région antérieure, région externe et région postérieure.

Le pied se divise en région supérieure et région inférieure. Cela posé, voici quels sont les muscles situés dans chaque région.

A la région supérieure de la tête, il n'y a qu'un muscle ; c'est l'occipito-frontal.

A la région antérieure, on trouve le muscle orbiculaire des paupières, le surcilier, le pyra-

midal du nez, le releveur de la paupière supérieure, les quatre muscles droits de l'œil, distingués en supérieur, inférieur, interne et externe; les deux muscles obliques du même organe, distingués en grand ou supérieur, et en petit ou inferieur; l'élévateur commun de l'aîle du nez, et de la lèvre supérieure, l'élévateur propre de la lèvre supérieure, le transversal du nez, l'abaissseur de l'aîle du nez, le grand et le petit zygomatiques, le canin, le triangulaire, le carré, la houpe du menton, le buccinateur et l'orbiculaire des lèvres.

A la région latérale de la tête se trouvent les muscles extrinsèques de l'oreille, distingués en antérieur, supérieur et postérieur; le muscle temporal, le masseter, le ptérigoïdien externe et le ptérigoïdien interne. On y trouve aussi les muscles intrinsèques de l'oreille et ceux qui meuvent les osselets de l'ouïe : nous en parlerons dans la Splanchnologie.

A la partie cervicale de la région antérieure du tronc, on trouve le peaucier, le sterno-cléïdo-mastoïdien, l'omoplat-hyoïdien, le sterno-hyoïdien, le thyro-hyoïdien, le digastrique, le stylo-hyoïdien, le mylo-hyoïdien, le génio-hyoïdien, le stylo-glosse, l'hyo-glosse, le génio-glosse, le lingual, les trois constricteurs du pharynx, distingués en inférieur moyen et supérieur; le stylo-pharyngien, le crico-thyroïdien, le crico-aryténoïdien postérieur, le crico-aryténoïdien latéral, le thyro-aryténoïdien, l'aryténoïdien, le péristaphylin interne, le péristaphylin externe, le palato-staphylin, le pharyngo-staphylin, le glosso-staphylin, les muscles droits antérieurs de la

tête distingués en grands et petits, et le muscle long du cou.

A la partie pectorale de la région antérieure du tronc se trouvent le grand pectoral, le petit pectoral, le sous-clavier et le triangulaire du sternum.

A la partie abdominale de la région antérieure du tronc, on trouve les muscles du bas-ventre, qui sont le grand oblique, le petit oblique, le transverse, le pyramidal et le muscle droit. A ces muscles, on peut ajouter le crémaster.

Lorsque les muscles et les viscères du bas-ventre sont enlevés, on trouve entre la poitrine et l'abdomen, le diaphragme, et plus bas le grand psoas, le carré des lombes, le muscle iliaque; et dans certains sujets, le petit psoas.

A la région postérieure du tronc, on compte le trapèze, le grand dorsal, l'angulaire, le rhomboïde, le dentelé postérieur et supérieur, le dentelé postérieur et inférieur, le splénius, le sacro-lombaire, le long dorsal, le transversaire, le petit complexus, le grand complexus, les droits postérieurs de la tête distingués en grands et petits, les obliques de la tête distingués aussi en grands et petits, le transversaire épineux, et les inter-épineux.

A la région inférieure du tronc, on trouve le bulbo-caverneux, l'ischio-caverneux, le transverse du périnée, le sphincter cutané de l'anus, l'ischio-coccigien, le releveur de l'anus et le sphincter interne.

A la partie cervicale de la région latérale du tronc, on trouve les scalènes distingués en

antérieur et postérieur, le droit latéral de la tête et les inter-transversaires.

A la partie pectorale de la même région latérale du tronc, on voit le grand dentelé et les inter-costaux, distingués en internes et en externes.

A la partie lombaire de cette région, il n'y a que les inter-transversaires.

A l'épaule se trouvent le sus-épineux, le sous-épineux, le petit rond, le grand rond et le sous-scapulaire.

A la région externe du bras, on trouve le deltoïde; à l'interne, le coraco-brachial; à l'antérieure, le biceps et le brachial antérieur; et à la postérieure, le triceps brachial.

A la région antérieure de l'avant-bras sont le rond pronateur, le radial antérieur, le palmaire grêle, le cubital antérieur, le sublime, le long fléchisseur du pouce, le profond et le carré pronateur.

A la région postérieure de l'avant-bras se trouvent le long supinateur, le premier radial externe, le second radial externe, l'extenseur commun des doigts, l'extenseur propre du petit doigt, le cubital postérieur, l'anconé, le court supinateur, le grand abducteur du pouce, le petit et le grand extenseurs de ce doigt, et l'extenseur propre du doigt indicateur.

A la main, on trouve dans l'éminence thénar le court abducteur du pouce, le court fléchisseur, l'opposant et l'adducteur de ce doigt. A l'éminence hypothénar, le palmaire cutané, l'adducteur, le court fléchisseur et l'opposant du petit doigt. Dans la paume de la main, on trouve les lombricaux au nombre de quatre, et les inter-osseux distingués en palmaires et

en dorsaux ; les premiers sont au nombre de trois, et les derniers au nombre de quatre.

A la région antérieure de la cuisse, on trouve le couturier, le droit antérieur, le pectiné et le triceps crural.

A la région postérieure de la cuisse et à la fesse, on trouve le grand fessier, le moyen fessier, le petit fessier, le pyramidal, le jumeau supérieur, le jumeau inférieur, l'obturateur interne, le carré, le biceps crural, le demi-tendineux et le demi-membraneux.

A la région externe de la cuisse, il n'y a qu'un seul muscle ; c'est celui du *fascia lata*.

A la région interne se trouvent le droit interne, les trois adducteurs, distingués en premier, second et troisième, en comptant d'avant en arrière, et le muscle obturateur externe.

A la région antérieure de la jambe, on trouve le jambier antérieur, l'extenseur propre du gros orteil, l'extenseur commun des orteils et le péronier antérieur.

A la région externe se trouvent les péroniers latéraux, distingués en grand et petit.

A la région postérieure de la jambe, on compte les jumeaux ou gastrocnémiens, le plantaire grêle, le soléaire, le poplité, le long fléchisseur du gros orteil, le long fléchisseur commun des orteils, et le jambier postérieur.

A la région supérieure du pied, il n'y a qu'un muscle ; c'est le pédieux ou court extenseur des orteils.

A la région inférieure du pied, on trouve l'adducteur du gros orteil, le court fléchisseur commun des orteils, l'abducteur du petit orteil, l'accessoire du long fléchisseur commun

des orteils, les quatre lombricaux, le court fléchisseur du gros orteil, son abducteur, le transversal des orteils, le court fléchisseur du petit orteil, trois inter-osseux plantaires, et quatre inter-osseux dorsaux.

Parmi les muscles dont nous venons de faire l'énumération, il n'y a que l'orbiculaire des lèvres, l'aryténoïdien, le diaphragme et les sphincters externe et interne de l'anus qui soient impairs; tous les autres sont pairs.

Le nombre des muscles n'est pas tellement constant qu'il ne puisse varier, comme on le verra dans l'exposition des muscles en particulier; mais tous les Anatomistes ne sont point d'accord sur ce nombre. Les uns considèrent comme un seul muscle des masses charnues que d'autres divisent en plusieurs portions; on conçoit que cela vient de la manière de disséquer les muscles et de les envisager: quelques coups de scalpel de plus ou de moins en augmentent ou en diminuent le nombre. Nous avons cru pouvoir réduire les muscles à ceux dont nous venons de faire l'énumération, sans rien diminuer de l'exactitude avec laquelle on doit les connoître.

DE LA CONFORMATION EXTERNE DES MUSCLES.

La conformation externe des muscles comprend leur situation, leur grandeur, leur figure, leur direction, leurs régions et leurs attaches

De la situation des Muscles.

La situation des muscles en général peut être considérée par rapport aux plans qu'on distingue dans le corps humain, et par rapport aux parties voisines de l'endroit que les muscles occupent. Quand on la considère par rapport aux plans, on dit, par exemple, que les muscles sont situés à la partie antérieure, postérieure, supérieure, inférieure, externe ou interne, suivant qu'ils sont plus près du plan antérieur, postérieur, supérieur, inférieur, externe ou interne.

Par rapport aux parties voisines, on dit qu'un muscle est situé devant, derrière, au-dessus, au-dessous, etc. de tels autres muscles, ou de telles parties molles ou dures.

De la grandeur des Muscles.

La grandeur des muscles peut être considérée dans le rapport de leur étendue à des mesures connues, ou à celle d'autres muscles auxquels on les compare; c'est ordinairement sous ce dernier rapport que l'on considère la grandeur des muscles. On les distingue en grands moyens et petits.

La grosseur des muscles longs et l'épaisseur des muscles larges varient singulièrement selon les différens sujets. L'exercice habituel ajoute beaucoup au volume et à la dureté des muscles; on peut se convaincre de cette vérité en comparant les muscles d'une personne qui mène une vie laborieuse, avec ceux d'une personne qui vit dans la mollesse et l'oisiveté. Dans la

même personne, les muscles qui agissent fréquemment sont plus gros et plus forts que ceux dont l'action est moins fréquente.

De la figure des Muscles.

Les muscles diffèrent beaucoup entr'eux par rapport à la figure ; il y en a de longs, tels que le droit antérieur de la cuisse, le couturier, etc. ; de larges, tels que le grand oblique du bas-ventre, le trapèze, etc. Parmi les muscles larges, il y en a de quadrilatères, de carrés, de rhomboïdes. Parmi les muscles longs, il y en a de plats, de triangulaires, de carrés, etc. Il est à observer que la dissection des muscles et leur séparation des parties environnantes en altèrent considérablement la forme ; qu'ainsi il ne faut pas juger de la figure naturelle des muscles par celles qu'ils prennent lorsqu'ils sont isolés de toutes parts. Les muscles impairs, à l'exception du diaphragme, sont symétriques, c'est-à-dire, qu'ils ont des parties semblables de chaque côté. Les muscles pairs sont sans symétrie, lorsqu'on les considère séparément ; mais chacun d'eux pris avec celui du côté opposé, forme une figure symétrique.

De la direction des Muscles.

La direction des muscles longs est le rapport de leur plus grand diamètre à l'axe du corps, c'est-à-dire, à une ligne droite qui descendrait du sommet de la tête au milieu de l'intervalle qui sépare les deux pieds. La direction des muscles larges est le rapport de leurs fibres à l'axe du corps.

Lorsque le grand diamètre d'un muscle est parallèle à l'axe du corps, on dit que sa direction est verticale ; lorsqu'il est perpendiculaire à cet axe, on dit que sa direction est horizontale ; et lorsqu'il est incliné sur le même axe, sa direction est oblique. Il en est de même des fibres des muscles larges. Elles sont verticales, horizontales ou obliques, suivant qu'elles sont parallèles, perpendiculaires ou inclinées sur l'axe du corps.

Il est des muscles qui se portent d'une partie à l'autre en ligne directe : tels sont le masseter, le sterno-hyoïdien, le droit antérieur de la cuisse, etc. Il en est d'autres qui changent de direction et se réfléchissent en allant d'une partie à l'autre : ceux-ci diffèrent entr'eux par rapport au moyen dont la nature s'est servie pour changer leur direction. Les uns changent de direction au moyen d'une aponévrose qui se détache de leur tendon, et se fixe à un os voisin : tels sont les digastriques. Les autres se réfléchissent autour des parois d'une cavité qu'ils environnent : tels sont les muscles obliques et transverses du bas-ventre, les buccinateurs, les constricteurs du pharynx, etc. D'autres muscles changent de direction en passant sur un organe convexe : tels sont les muscles droits de l'œil, le releveur de la paupière supérieure, etc. D'autres se réfléchissent dans une espèce d'anneau cartilagineux : tel est le muscle grand oblique de l'œil. Il est des muscles qui changent de direction, parce que leur tendon est retenu par un ligament : tels sont le jambier antérieur, l'extenseur commun des orteils, etc. Mais la plupart des muscles changent de di-

rection, en passant sur un os qui fait à leur égard l'office d'une poulie. La partie des os sur laquelle les tendons se réfléchissent, est nommée coulisse : elle est mouillée par une humeur synoviale qui facilite le glissement des tendons, et prévient les effets nuisibles de leurs frottemens. Des ligamens plus ou moins forts, nommés annulaires, retiennent les tendons dans leurs coulisses, empêchent leur déplacement, et préviennent l'épanchement de l'humeur synoviale par laquelle ils sont lubréfiés. Il est à remarquer que quelques-uns des muscles qui se réfléchissent autour des os, n'ont point de ligament annulaire, mais seulement une espèce de capsule qui retient l'humeur synoviale : tels sont l'obturateur interne, le grand psoas, etc. Il est des muscles qui changent de direction lorsqu'ils se contractent : tels sont les muscles fléchisseurs des doigts, dont les tendons sont droits lorsque les doigts et la main sont étendus, et se courbent au contraire dans la flexion de ces parties.

Des régions des Muscles.

Nous appelons régions des muscles certaines parties de leur surface, dont l'étendue est limitée et circonscrite. Ces parties sont les faces, les bords, les angles et les extrémités. On donne à ces régions le nom du plan du corps vers lequel elles sont tournées : ainsi on les appelle supérieures, lorsqu'elles sont tournées vers le plan supérieur ; inférieures, lorsqu'elles regardent le plan inférieur, etc.

La comparaison des muscles à un rat écorché avoit porté les Anatomistes les plus anciens à

diviser les muscles en tête, en ventre et en queue; par la suite, on a senti l'inexactitude et le ridicule même de cette comparaison, et l'on a substitué au noms de tête et de queue, ceux de principes ou origine et d'insertion; enfin, ces dernières dénominations ayant paru insignifiantes, on a cru mieux faire en donnant le nom de point fixe à l'une des extrémités du muscle, et à l'autre celui de point mobile : mais ces derniers noms conviennent d'autant moins que dans la plupart des muscles, la partie qu'on regarde comme le point fixe, peu devenir le point mobile. Sans avoir égard à toutes ces dénominations, tant anciennes que modernes, nous diviserons les muscles en face, bords, angles et extrémités; et nous distinguerons ces régions, comme il a été dit plus haut, par le nom du plan vers lequel elles sont tournées.

De l'attache des Muscles.

Les extrémités des muscles longs, les bords, et souvent les faces des muscles larges sont attachées à différentes parties.

La plupart des muscles s'attachent aux os par leurs deux extrémités; ces attaches se font de différentes manières. Tantôt ce sont des fibres charnues ou des aponévroses très-courtes qui s'attachent au périoste, et se confondent tellement avec lui, qu'en dépouillant les os de leur périoste, on enlève aussi les muscles. Le plus ordinairement, c'est au moyen de tendons ou d'aponévroses épaisses et considérables que les muscles s'attachent aux os; ces attaches tendineuses ou aponévrotiques sont plus fortes;

les fibres des aponévroses et sur-tout celles des tendons paroissent s'introduire dans la substance de l'os auquel elle tiennent si fortement, qu'il ne faut pas moins qu'une longue ébullition ou la macération continuée pendant long-temps pour les en séparer.

Il est des muscles qui s'attachent d'une part aux os, et de l'autre à un cartilage; tels sont le sterno-hyoïdien, l'hyo-thyroïdien. D'autres sont attachés par leurs deux extrémités à des cartilages; tels sont le crico-thyroïdien, le crico-aryténoïdien. Ces attaches sont presque toutes charnues : elles ont lieu au périchondre, c'est-à-dire, à la membrane qui recouvre les cartilages. On voit des muscles dont une extrémité s'attache à une membrane et se confond dans les lames extérieures de cette membrane; tels sont les muscles de l'œil, l'ischio-caverneux, etc. Certains muscles s'attachent aux tendons d'autres muscles; tels sont les lombricaux. Enfin il est des muscles dont une extrémité s'attache à un os ou à un cartilage, et l'autre extrémité se confond dans un organe; tels sont les muscles de la langue, ceux du voile du palais, des lèvres, etc.

Les muscles diffèrent beaucoup entr'eux, à raison de la mobilité ou de l'immobilité des parties auxquelles ils sont attachés. Il en est qui s'attachent à des parties, dont l'une est immobile et l'autre mobile : tels sont le stylo-glosse, le stylo-pharyngien, les muscles de l'œil, le ptérigoïdien externe, etc. La plupart des muscles s'attachent par leurs deux extrémités à des parties mobiles : mais parmi ceux-ci, les uns s'attachent à des parties également mobiles; tels sont l'aryténoïdien, le thyro-

hyoïdien, etc. Les autres s'attachent à des parties dont la mobilité respective varie singulièrement, comme nous le dirons en parlant de l'action des muscles.

DE LA STRUCTURE DES MUSCLES.

LA plupart des muscles sont composés de deux parties, l'une rouge qu'on nomme charnue, et l'autre blanche, tendineuse ou aponévrotique : cette dernière partie n'est pas essentielle à la composition des muscles, car il y a un grand nombre de ces organes qui en sont entièrement dépourvus. La portion charnue des muscles en forme ordinairement la partie moyenne : dans un grand nombre de muscles, elle est plus près d'une extrémité que de l'autre. Son étendue, relativement à celle de la portion tendineuse ou aponévrotique, varie dans chaque muscle. La couleur de la portion charnue est rouge ou rougeâtre; mais l'intensité de cette couleur varie suivant l'âge, le sexe, le tempérament et l'exercice : elle ne paroît point essentielle à la nature de la portion charnue; car il y a des muscles qui sont très-pâles, et ceux dont la couleur est la plus foncée, deviennent blancs par la macération.

La portion charnue des muscles est molle, remplie de sucs, et cède facilement à la pression : elle est plus ferme chez les adultes que chez les enfans et les vieillards. L'action fréquente des muscles en augmente la densité. Sa mollesse fait qu'elle se déchire facilement

après la mort; ce qui arrive très-rarement pendant la vie, à cause de la force active dont elle est douée.

La chair des muscles est composée de fibres, de tissu cellulaire, d'artères, de veines, de vaisseaux lymphatiques et de nerfs.

Les fibres de la chair musculeuse sont appelées fibres charnues ou fibres motrices. Leur quantité, relativement au volume du corps charnu, varie dans les différens muscles. Ceux dont les fibres ont une longueur égale à celle de la portion charnue, en contiennent bien moins à volume égal, que ceux dont les fibres, placées obliquement entre deux tendons ou deux aponévroses, sont beaucoup moins longues que la portion charnue.

Les fibres charnues sont disposées en manière de faisceaux que l'œil distingue aisément : ces faisceaux se divisent en d'autres plus petits, et ceux-ci en d'autres plus petits encore, sans qu'il soit possible d'assigner le terme de cette division, et par conséquent d'arriver aux dernières fibres qui entrent dans leur composition. Les plus déliées que l'on puisse appercevoir présentent des rides transversales qui les font paroître comme plissées sur leur longueur. Ces rides sont sur-tout remarquables dans les animaux vivans : elles paroissent dépendre de la contraction musculaire, car elles disparoissent après la mort, lorsqu'on alonge les fibres charnues. La structure intime des fibres musculaires n'est point encore connue. Quelques-uns les croient solides; d'autres prétendent qu'elles sont creuses; ceux-ci pensent que la cavité qu'elles contiennent règne dans toute leur longueur sans être

interrompue ; d'autres, qu'elle est partagée en plusieurs loges qui communiquent ensemble. Il y en a qui prétendent qu'elles sont la continuation des artères sanguines ; d'autres, qu'elles sont la terminaison des nerfs : quelques-uns disent qu'elles sont remplies d'une espèce de duvet. En un mot, il y a presque autant de sentimens sur la structure intime de la fibre musculaire, qu'il y a de personnes qui s'en sont occupées.

Les fibres charnues sont unies entr'elles par un tissu cellulaire très-fin, qui forme comme autant de gaînes dans lesquelles ces fibres sont renfermées. Ce tissu est peu apparent entre les fibres les plus déliées; mais il le devient davantage entre les suivantes, et plus encore entre les faisceaux qui résultent de leur réunion.

Le tissu cellulaire qui distingue les fibres musculaires l'une de l'autre, après les avoir réunies en faisceaux, et rassemblé plusieurs de ces faisceaux pour en former des muscles entiers, se répand sur leur surface, les distingue l'un de l'autre, et forme à chacun d'eux une sorte d'enveloppe que l'on a prise pour une membrane qui leur étoit particulière, et que l'on a appelée la membrane commune des muscles. Ce tissu cellulaire est manifestement la continuation de celui qui est répandu dans tout le corps; comme lui, il est composé de fibres qui s'entre-croisent selon toutes sortes de directions, et forment de petites lames entre lesquelles se trouvent des cellules qui communiquent toutes ensemble; ce qui permet à l'air dans l'emphysème, et à la sérosité dans l'anasarque, de pénétrer ce tissu de toutes parts. Les parois de ces cellules sont lubréfiées

par une vapeur qui s'échappe des extrémités capillaires des artères. Dans les personnes qui ont de l'embonpoint, elles contiennent de la graisse; mais cette humeur, dont la quantité est considérable entre les muscles qu'elle distingue, et entre les faisceaux de chaque muscle, est peu apparente dans l'épaisseur même des muscles : dans certains cas, elle s'y amasse en assez grande quantité pour écarter les fibres, les faire disparoître presqu'entièrement, et gêner beaucoup leur action.

La portion charnue des muscles reçoit des artères; elle a aussi des veines et des vaisseaux lymphatiques.

Le nombre et la grosseur des artères que chaque muscle reçoit, varient singulièrement. Ces artères naissent des troncs artériels les plus voisins; elles marchent quelque temps entre les muscles dans lesquels elles pénètrent ensuite. L'endroit par lequel elles s'y introduisent est fort incertain. Ces artères se divisent en rameaux, et les rameaux en ramifications qui deviennent de plus en plus petites. Parmi ces artères, les plus grosses marchent dans l'intervalle des faisceaux dont le muscle est composé: les moyennes pénètrent entre les plus petits faisceaux, et les plus déliées se répandent dans le tissu cellulaire, qui unit les fibres charnues entr'elles, et y forment un réseau très-fin, dont les branches, après avoir communiqué fréquemment ensemble, disparoissent entre les fibres charnues les plus minces. Ces artères se terminent en vaisseaux exhalans dans les cellules du tissu cellulaire, comme le démontre la transudation de l'eau ou de l'huile avec lesquelles on les remplit. Elles

communiquent aussi avec les veines, comme dans toutes les autres parties du corps.

Les veines des muscles se divisent comme les artères, à côté desquelles elles marchent; elles ne sont pas moins nombreuses que les artères, mais elles sont un peu plus grosses. Ces veines s'ouvrent dans les troncs veineux les plus proches : les valvules, dont sont garnies les plus grosses, en rendent l'injection très-difficile.

Les muscles ont aussi des vaisseaux lymphatiques : il est vrai que ces vaisseaux ne sont pas faciles à démontrer; mais l'analogie seule suffiroit pour en prouver l'existence, quand bien même on n'auroit pas apperçu ceux du cœur qui est un véritable muscle, et ceux des muscles de l'os hyoïde. En effet, on sait que le tissu cellulaire est la source principale des vaisseaux lymphatiques; or, ce tissu est très-abondant dans les muscles.

La chair des muscles reçoit des nerfs dont le nombre et la grosseur varient beaucoup. Ils s'y introduisent par plusieurs troncs. Dans les muscles longs, ils pénètrent de haut en bas par un endroit plus ou moins près de l'extrémité supérieure, quelquefois par le milieu, rarement plus bas. Ces nerfs se divisent en filets et en filamens qui sont si mous et si fins, qu'ils échappent bientôt à nos recherches, en sorte qu'il est impossible de les suivre jusqu'aux fibres musculaires; mais on se persuade aisément qu'ils ont avec elles une liaison intime, lorsqu'on fait attention à l'influence des nerfs sur les muscles.

Nous avons dit plus haut que la portion

charnue des muscles existe dans tous, et qu'elle forme essentiellement ces organes de nos mouvemens ; il n'en est pas de même de la portion tendineuse ou aponévrotique. Les muscles qui n'ont aucune attache aux parties dures, tels que le cœur, la matrice, les sphincters, etc. en sont entièrement dépourvus ; dans la plupart des autres muscles, on trouve des tendons ou des aponévroses.

Les tendons sont des corps ronds ou presque ronds, fibreux, d'un blanc resplendissant, attachés par une de leurs extrémités aux os, terminés par l'autre dans la portion charnue. Les aponévroses diffèrent des tendons, en ce qu'elles sont larges et minces.

La situation des tendons, par rapport à la portion charnue, varie dans les différens muscles ; en général ils en occupent les extrémités. Dans ceux qu'on nomme digastriques, le tendon est placé à la partie moyenne. Quant aux aponévroses, tantôt elles se trouvent aux extrémités des muscles, tantôt elles sont placées entre plusieurs de ces organes en manière de cloison ; quelquefois elles se trouvent dans leur épaisseur ; mais le plus communément elles couvrent une partie de la surface des muscles. La plupart des aponévroses sont produites par l'épanouissement des tendons ; on en voit cependant qui n'ont aucune communication avec eux.

Les tendons et les aponévroses sont d'un blanc resplendissant et comme perlé ou satiné.

Cette couleur est moins resplendissante dans les enfans que dans les adultes, et dans les tendons fort gros, comme le tendon d'Achille, que dans ceux qui sont minces et longs, comme

les tendons des muscles fléchisseurs des doigts, etc. La densité des tendons est considérable, sur-tout chez les vieillards. Ils sont formés de fibres placées parallèlement les unes à côté des autres, et unies entr'elles par un tissu cellulaire dense et serré. Dans certains tendons, ces fibres forment plusieurs faisceaux de l'union desquels résulte le tendon entier.

Les tendons et les aponévroses reçoivent des artères ; ces artères sont infiniment moins nombreuses que dans la portion charnue. Celles qui rampent à l'extérieur des tendons dans le tissu cellulaire qui les environne sont très-apparentes ; mais celles qui pénètrent l'épaisseur même des tendons sont excessivement déliées et difficiles à démontrer : il est probable que la partie rouge du sang ne pénètre jamais dans ces artères. Les veines des tendons sont encore plus difficiles à appercevoir que les artères ; mais l'existence de celles-ci suppose celle des veines. Il y a aussi sans doute des vaisseaux lymphatiques et des nerfs dans les tendons et les aponévroses ; cependant il faut convenir qu'on n'a pas encore pu injecter les premiers, ni suivre les derniers jusques dans l'intérieur même des tendons ; de sorte que si ces nerfs existent, ils doivent être excessivement déliés, puisqu'ils ont échappé aux recherches des plus habiles Anatomistes.

Dans le fœtus, les fibres tendineuses et aponévrotiques adhèrent tellement au périoste par une de leurs extrémités, qu'en enlevant cette membrane, on enlève aussi les tendons. Avec l'âge, les adhérences du périoste aux os deviennent plus intimes, et alors les fibres

tendineuses paroissent sortir de la substance même des os. L'autre extrémité des fibres tendineuses se termine dans la portion charnue; mais on ne sait pas si ces fibres sont la continuation de celles qu'on nomme motrices, ou si elles sont d'une nature différente. Plusieurs Anatomistes ont embrassé la première de ces opinions; d'autres soutiennent la seconde: dans une question de cette nature, il est difficile de prononcer. Cependant si l'on considère que la fibre motrice est irritable, qu'elle est susceptible de contraction, qu'elle reçoit des nerfs et qu'elle est différente du tissu cellulaire, on sera porté à croire qu'elle diffère essentiellement de la fibre tendineuse qui n'est ni irritable ni contractile, dans laquelle on n'a point encore découvert de nerfs, et qui peut se résoudre en tissu cellulaire.

L'arrangement des fibres charnues et des fibres tendineuses varie singulièrement suivant les muscles. Il y en a dont les fibres tendineuses sont continues en ligne directe avec les fibres charnues, de sorte que la même fibre paroît tendineuse dans une partie de sa longueur, et charnue dans l'autre. Ces sortes de muscles sont appelés simples; tels sont le dentelé postérieur et supérieur, les muscles larges de l'abdomen, le couturier, etc. La quantité de fibres charnues que contiennent ces muscles, est proportionnée à leur grosseur et à leur largeur, et la longueur de ces fibres est égale à celle du corps charnu. Dans tous les autres muscles, les fibres charnues sont obliques par rapport aux fibres tendineuses ou aponévrotiques, ce qui leur a fait donner le nom de composés.

Parmi les muscles composés, il y en a dont les fibres charnues sont placées obliquement entre deux aponévroses opposées, formées par l'épanouissement de leurs tendons ; tels sont le droit antérieur de la cuisse, le demi-membraneux, etc. Dans d'autres, les fibres charnues environnent de tous côtés le tendon inférieur qui monte en s'élargissant et s'amincissant dans l'épaisseur du muscle ; tels sont le jambier antérieur, le jambier postérieur, etc. Dans certains muscles, les fibres charnues se rendent obliquement sur les côtés du tendon, à-peu-près comme les barbes d'une plume sur leur tige commune ; ce qui leur a fait donner le nom de penniformes. En un mot, il y a presqu'autant de variétés dans l'arrangement des fibres charnues et tendineuses des muscles composés, qu'il y a de muscles de cette espèce.

Nous avons dit plus haut que dans les muscles simples, la longueur des fibres motrices est égale à celle du corps charnu ; il n'en est pas de même des muscles composés. Leurs fibres motrices sont souvent très-courtes, quoique le corps charnu ait une longueur considérable. Cette disposition des fibres motrices fait que leur nombre est très-grand, même dans les muscles dont le volume est médiocre. En général, on juge du nombre des fibres, non par l'épaisseur du muscle, mais bien par la largeur des surfaces d'où ces fibres prennent naissance.

DES USAGES DES MUSCLES.

L'ACTION des muscles consiste dans leur contraction, c'est-à-dire, dans le raccourcissement de leurs fibres, ou dans l'effort qu'elles font pour se raccourcir. Lorsque la contraction cesse, le muscle revient à son premier état qu'on nomme relâchement. La propriété en vertu de laquelle les fibres musculaires se raccourcissent, lorsqu'on les irrite sur un animal vivant, s'appelle irritabilité. Cette propriété paroît résider exclusivement dans les fibres charnues, mais elle n'existe pas au même degré dans tous les muscles; le cœur, l'estomac, le conduit intestinal et la plupart des viscères creux ont beaucoup plus d'irritabilité que les autres muscles du corps.

Les phénomènes de la contraction musculaire, observés sur les animaux vivans, sont les suivans : les fibres charnues et les faisceaux qu'elles forment éprouvent une espèce de tremblement ou de trémoussement; leurs extrémités se rapprochent du milieu du muscle, et immédiatement après elles s'en éloignent. Ces mouvemens se succèdent avec une rapidité étonnante. Les fibres sont froncées et plissées dans toute leur longueur.

L'action simultanée de toutes les fibres produit la contraction du muscle entier. Pendant cette contraction, les extrémités du muscle se rapprochent de sa partie moyenne, sa longueur diminue, et sa grosseur augmente; il

devient plus dur, et son volume total paroît diminuer. La dureté et le gonflement augmentent à mesure que la contraction devient plus forte. On peut se convaincre aisément de cette vérité en mettant la main sur un muscle qui est en action, et dont on gradue la contraction à volonté. Lorsque la contraction cesse, les muscles tombent dans le relâchement, et tous les phénomènes dont nous venons de parler disparoissent.

Les aponévroses et les tendons n'ont aucune action par eux-mêmes. Ce sont des cordes au moyen desquelles les muscles agissent sur les parties éloignées qu'ils doivent mouvoir. Les muscles n'auroient pu s'étendre jusqu'à ces parties, sans donner aux membres un volume qui les auroit rendus difformes, et qui auroit nui singulièrement à leurs mouvemens. La nature a paré à cet inconvénient en plaçant des tendons entre les muscles et les parties éloignées qu'ils font mouvoir.

L'étendue de la contraction des muscles, ou le degré de raccourcissement dont ils sont susceptibles, considérée en général, ne peut pas être déterminée. Quant au raccourcissement de chaque muscle en particulier, il est toujours en raison directe de la longueur de ses fibres: ainsi un muscle dont les fibres charnues sont trois fois plus longues que celles d'un autre muscle auquel on le compare, se raccourcit trois fois plus que ce dernier. Dans tous les muscles, la longueur des fibres charnues est proportionnée au degré de raccourcissement dont elles ont besoin. Ainsi celles qui sont plus près du centre des mouvemens de la partie qu'elles meuvent, ont

moins de longueur que celles qui en sont plus éloignées.

La force avec laquelle les fibres charnues se contractent varie singulièrement suivant les individus. Quant à la force de chaque muscle en particulier, elle est relative à la quantité de ses fibres charnues ; mais quelle que soit la force des muscles, elle n'est pas toute employée utilement à surmonter la résistance que les muscles doivent vaincre ; la plus grande partie de cette force est détruite par la disposition défavorable des organes du mouvement. Pour se faire une idée exacte du déchet énorme qu'éprouve la force des muscles, il faut considérer les os comme des leviers mis en mouvement par l'action musculaire.

Un levier est un corps long, inflexible comme un bâton, une barre de fer, ou de quelqu'autre matière solide, propre à soulever, à remuer quelque fardeau. Un levier mis en œuvre est comme partagé, suivant sa longueur, par trois différens points; le premier est le point d'appui ou le centre des mouvemens de rotation dont le levier est susceptible ; le second est la résistance, et le troisième la puissance. On distingue trois espèces de levier par les différentes positions que l'on peut donner au point d'appui, à la résistance et à la puissance. Dans le levier de la première espèce, le point d'appui se trouve entre la résistance et la puissance. Dans le levier de la seconde espèce, la résistance est placée entre le point d'appui et la puissance. Dans le levier de la troisième espèce, la puissance est entre le point d'appui et la résistance.

La plupart des os sont des leviers de la troi-

sième espèce. L'appui ou le point immobile autour duquel ils se meuvent, est au centre de leur articulation. Dans le levier de la troisième espèce, la puissance a un désavantage réel : ainsi, en employant cette espèce de levier, la nature a fait perdre aux muscles une partie de leur force motrice ; mais cet inconvénient est compensé par des avantages qui ne se trouvent pas dans les autres espèces de levier.

Une puissance appliquée à un levier a d'autant moins besoin de force pour surmonter la résistance, qu'elle est plus éloignée de l'appui. Plus la puissance est proche de l'appui, plus elle est obligée d'employer de force pour vaincre la résistance. Or, la plupart des muscles s'attachent aux os beaucoup plus près de l'appui que de la résistance ; ils perdent donc par là une grande partie de leur force.

Lorsque la direction de la puissance est perpendiculaire au levier, son effet est le plus grand possible. Si la direction est oblique, la puissance perd d'autant plus de sa force, que sa direction est plus oblique ; et lorsque la ligne de direction de la puissance passe par le point d'appui, et ne fait qu'une même ligne avec le levier, la puissance devient inutile. Presque tous les muscles du corps sont couchés sur les os qu'ils doivent mouvoir, et s'y insèrent en formant un angle très-petit ; ils perdent donc encore par cela même une grande partie de leur force.

Il suit de ce que nous venons de dire, qu'une très-grande partie de la force des muscles est entièrement perdue, 1.° parce qu'ils s'attachent très-près du centre des mouvemens des

os; 2.° parce qu'ils forment avec eux un angle très-petit. A ces causes qui rendent sans effet une partie de la force des muscles, il faut ajouter encore l'angle que forment les fibres charnues avec les fibres tendineuses, et le nombre d'articulations sur lesquelles les muscles ou leurs tendons passent avant d'arriver à l'os qu'ils sont destinés à mouvoir. Pour trouver le rapport de la force effective d'un muscle quelconque à sa force efficace, c'est-à-dire, le rapport de la force réelle de sa contraction à une résistance donnée, il faut donc avoir égard à la distance de son attache au point d'appui, à l'angle de son insertion, à la direction de ses fibres charnues par rapport aux fibres tendineuses, et au nombre d'articulations sur lesquelles il passe; et lorsqu'on a trouvé la force d'un muscle, il faut encore la doubler, parce que les muscles agissent autant sur la partie qui est le point fixe de leur action, que sur celles qu'ils mettent en mouvement.

Dans la distribution des forces animales, la nature semble avoir négligé tous les avantages de la mécanique, puisque la plupart des muscles sont disposés de manière à ne pouvoir surmonter que de petites résistances en employant de très-grandes forces. Mais la forme de nos membres, le besoin de placer un grand nombre de muscles pour profiter de tous les mouvemens possibles, la célérité, la grace et la précision de ces mouvemens s'opposoient manifestement à une autre disposition des muscles. Pour peu qu'on réfléchisse sur les conditions de la vie humaine, on s'apperçoit bientôt que, dans la plupart des circonstances, nous avons bien plus besoin de mou-

vemens rapides que de mouvemens très-forts : or, la rapidité de nos mouvemens résulte nécessairement de l'espèce de levier que forment les os, et de l'attache des muscles très-près du point d'appui. Ainsi nos mouvemens gagnent en vîtesse ce qu'ils perdent en force. D'un autre côté, la nature n'a rien négligé pour assurer aux muscles toute la force qu'exigent les divers mouvemens du corps. Elle a multiplié dans chaque muscle les fibres charnues, en raison des mouvemens qu'il doit produire.

La cause immédiate de la contraction musculaire est absolument inconnue ; cependant il est certain, par l'expérience, qu'elle réside dans le cerveau et dans les nerfs; car, lorsque les fonctions de ces parties sont détruites par une cause quelconque, les muscles ne peuvent plus exercer les leurs. Le mécanisme de la contraction musculaire a, dans tous les temps, tourmenté l'esprit des Physiologistes ; ils ont imaginé un grand nombre d'hypothèses, dont les plus ingénieuses sont encore bien loin de la vérité. Nous ne perdrons pas notre temps à les faire connoître et à les réfuter.

Les effets de la contraction musculaire sont différens, suivant la forme et la disposition particulière des muscles, et suivant la mobilité des parties auxquelles ils sont attachés.

Les muscles dont la figure est circulaire ou presque circulaire, et qui entourent une ouverture quelconque, en se contractant, resserrent cette ouverture et en diminuent l'étendue, ou même l'effacent entièrement. C'est ainsi qu'agissent les sphincters, l'orbiculaire des lèvres, celui des paupières, etc.

Les muscles larges et les muscles longs rap-

prochent ou tendent à rapprocher l'une de l'autre les parties auxquelles ils sont attachés; si les muscles sont courbés ou réfléchis, ils deviennent droits, à moins qu'un obstacle quelconque s'y oppose. Ils pressent ainsi les parties sur lesquelles ils se contournent, et si ces parties sont mobiles, elles obéissent à l'action de ces muscles, avec d'autant plus de force, que les parties auxquelles ils s'attachent ont moins de mobilité : c'est de cette manière que les muscles du bas-ventre et le diaphragme diminuent la capacité de l'abdomen, et que les bulbo-caverneux compriment l'urètre.

Lorsque des deux parties auxquelles les muscles s'attachent, l'une est immobile et l'autre mobile, ils tirent celle-ci vers la première. C'est ce qu'on remarque à l'égard des muscles de l'œil, du stylo-glosse, du sterno-hyoïdien, etc. Les muscles qui s'attachent à deux parties mobiles, les tirent l'une vers l'autre, et les meuvent en raison de leur mobilité. La plupart des muscles étant attachés à des parties dont l'une est mobile et l'autre presque immobile, la première est la seule qui obéit à leur action. La partie qu'on peut regarder comme immobile est toujours la plus voisine du tronc : c'est elle qu'on nomme le point fixe du muscle. Il est à observer que le point fixe d'un muscle peut varier à raison de la position des parties, et sur-tout à raison de la contraction simultanée des muscles qui s'attachent à la même partie. Par exemple, le muscle triceps crural étend la jambe sur la cuisse lorsque l'on marche, et alors le fémur est le point fixe de ce muscle; mais lorsqu'on monte un escalier, ce muscle étend la cuisse

sur la jambe, et dans ce cas, son point fixe est au tibia.

Comme le mouvement des deux parties auxquelles un muscle s'attache, seroit contraire à son action, la partie qui doit lui servir de point fixe est retenue par la contraction d'autres muscles qui la rendent immobile. Par exemple, le deltoïde qui s'attache à l'omoplate, à la clavicule et à l'humérus, tend à abaisser l'épaule en même temps qu'il lève le bras; mais comme l'abaissement de l'épaule seroit contraire à l'élévation du bras, l'épaule est retenue par l'action des muscles trapèze, rhomboïde, etc. et devient le point fixe du deltoïde. Ce que nous venons de dire du deltoïde s'applique également à tous les autres muscles du corps. On voit par-là que les muscles se prêtent un secours mutuel, et que les mouvemens les plus simples exigent presque toujours la coopération d'un grand nombre d'autres muscles que ceux qui sont destinés spécialement à les produire.

Les muscles qui passent sur l'articulation de plusieurs os, peuvent les faire mouvoir tous, quoiqu'ils soient spécialement destinés à en mouvoir un. Par exemple, le fléchisseur profond des doigts, destiné à fléchir la dernière phalange, peut aussi fléchir la seconde et la première; et lorsque la flexion des doigts est aussi grande qu'elle peut être, ce muscle fléchit la main sur l'avant-bras.

Quoique l'action des muscles consiste dans leur contraction, il y a des mouvemens qui dépendent du relâchement gradué de certains muscles et du poids des parties : tel est, par exemple, le mouvement de flexion de la tête

qui, lorsqu'on est assis ou debout, dépend uniquement du poids de cette partie, et du relâchement gradué de ses muscles extenseurs.

La direction des mouvemens imprimés aux parties par l'action des muscles, est différente, suivant qu'un muscle agit seul, ou qu'il se contracte en même temps que d'autres muscles attachés à la même partie. Lorsqu'un muscle agit seul, la direction du mouvement est déterminée par celle du muscle. Si le muscle est réfléchi, la direction du mouvement est déterminée par celle de la portion du muscle, comprise entre son attache à la partie mise en mouvement, et l'endroit où il change de direction. Il est à remarquer que la direction des mouvemens dont sont susceptibles les os articulés par ginglyme, dépend de la direction même des surfaces articulaires, quelle que soit d'ailleurs la direction des muscles qui produisent ces mouvemens. La situation de certaines parties change la direction des muscles, et influe sur leur action ; c'est ce qui s'observe à l'égard du biceps brachial, dont le tendon se contourne sur la tubérosité bicipitale du radius, lorsque la main est en pronation ; ensorte que, dans cet état, le premier effet de la contraction de ce muscle est de produire la supination, et ensuite de fléchir l'avant-bras. Les muscles jumeaux et pyramidal de la cuisse qui font tourner cette partie en dehors lorsqu'elle est étendue, l'écartent de celle du côté opposé, lorsqu'elle est fléchie.

Les muscles larges impriment aux parties une direction différente, suivant que toutes leurs fibres agissent ensemble ou séparément.

Par exemple, le muscle deltoïde élève directement le bras, lorsque toutes ses parties agissent ensemble; mais lorsque le bras est élevé, la partie postérieure de ce muscle le porte en arrière si elle agit seule; et si c'est l'antérieure, elle le porte en avant.

Lorsque plusieurs muscles attachés à une partie mobile dans tous les sens, se contractent simultanément, ils impriment à cette partie un mouvement différent de celui qui résulte de la contraction de chacun d'eux en particulier. Par exemple, le muscle grand pectoral porte le bras en avant et en dedans : le grand dorsal le porte en arrière et en dedans : si ces deux muscles agissent ensemble, le bras ne sera porté ni en arrière ni en avant, mais directement en dedans. Cette composition des forces musculaires est très-remarquable dans les muscles droits de l'œil. Ces muscles occupent peu-à-peu les extrémités des diamètres vertical et transversal de cet organe. Si le muscle droit supérieur et le droit externe agissent ensemble et avec une force égale, l'œil suivra une direction moyenne entre celles que ces muscles lui impriment, lorsqu'ils agissent séparément; mais si ces muscles n'agissent pas avec une force égale, l'œil obéira davantage à l'action du plus fort.

Il suit de ce que nous venons de dire, que, pour bien comprendre tous les usages de chaque muscle en particulier, il faut faire attention à sa situation, à ses attaches, à sa direction, à ses rapports avec les autres muscles des parties auxquelles il est attaché, et à toutes ses connexions avec les parties voisines. Il est bon d'avertir que la méthode de

tirer les muscles longs sur un cadavre pour mouvoir les parties auxquelles ils sont attachés, est très-défectueuse, et singulièrement propre à faire naître de fausses idées sur leurs usages, attendu que la direction des muscles, après qu'ils sont disséqués, n'est pas toujours celle qui leur est naturelle. On étudiera plus utilement les usages des muscles, en observant leur état pendant qu'on fait mouvoir les parties auxquelles ils sont attachés; car il est certain que tout mouvement dans lequel un muscle est relâché et comme plissé, est produit par la contraction de ce muscle.

Tous les mouvemens du corps dépendent de la contraction des muscles. Nous expliquerons ces mouvemens en parlant des muscles en particulier.

DES MUSCLES EN PARTICULIER.

RÉGION SUPÉRIEURE DE LA TÊTE.

IL n'y a qu'un muscle à la région supérieure de la tête; c'est l'occipito-frontal.

De l'Occipito-frontal.

Le muscle occipito-frontal est situé à la partie supérieure de la tête. Il s'étend des deux tiers externes de la ligne courbe supérieure de l'occipital, et de la portion mastoïdienne du temporal au sourcil et à la racine du nez.

Ce muscle est large, mince et quadrilatère. Sa face supérieure est recouverte par la peau dans toute son étendue. Elle est aussi recouverte par les vaisseaux temporaux superficiels, par des rameaux des vaisseaux occipitaux et des auriculaires supérieurs, et par beaucoup de nerfs qui viennent de la portion dure de la septième paire, de la branche postérieure de la seconde et troisième paires cervicales, et de la branche frontale de l'ophtalmique de *Willis*. Cette face est unie à la peau par du tissu-cellulaire très-serré qui ne contient jamais de graisse, si ce n'est au front où l'on en voit un peu dans les personnes grasses.

La face inférieure du muscle occipito-frontal recouvre l'occipital, le pariétal et le coronal;

elle recouvre aussi le muscle temporal, et en devant le surcilier auquel elle est unie. Cette face adhère au péricrâne par du tissu cellulaire assez lâche, mais peu abondant.

Le bord externe du muscle occipito-frontal commence à la face externe de la portion mastoïdienne du temporal près de l'oreille ; delà il monte en devant, puis il descend un peu jusqu'à l'apophyse orbitaire externe du coronal, au-dessus de laquelle il se termine en se confondant avec l'orbiculaire des paupières. Ce bord est tellement uni avec les muscles supérieur et antérieur de l'oreille, qu'il est impossible de l'en séparer.

Le bord interne commence à l'union du tiers interne de la ligne courbe supérieure de l'occipital avec les deux tiers externes ; delà il monte en devant et en dedans : bientôt il rencontre le muscle du côté opposé avec lequel il est uni dans le reste de son étendue.

Le bord postérieur de l'occipito-frontal est attaché aux deux tiers externes de la ligne courbe supérieure de l'occipital, et à la face externe de la portion mastoïdienne du temporal, immédiatement au-dessus de l'attache des muscles sterno-cléido-mastoïdien et postérieur de l'oreille.

Le bord antérieur se confond avec le muscle orbiculaire des paupières, le surcilier et le pyramidal du nez.

Le muscle occipito-frontal est aponévrotique à sa partie moyenne, et charnu à ses parties antérieure et postérieure. Son aponévrose qu'on appelle calotte ou coiffe aponévrotique, en forme la plus grande partie. Les fibres de cette aponévrose, sont, en général, plus visibles en

arrière qu'en devant ; elles sont obliques de derrière en devant, et de dehors en dedans. Les internes se confondent et s'entre croisent avec celles du muscle opposé ; les externes vont de la portion charnue postérieure à l'antérieure. On remarque souvent entre ces fibres des intervalles qui font paroître l'aponévrose comme composée de plusieurs faisceaux.

La portion charnue postérieure qu'on a appelée muscle occipital, naît, par de courtes aponévroses, du temporal et de l'occipital. Ces aponévroses dégénèrent bientôt en fibres charnues qui montent en devant, et après environ un pouce de chemin, se terminent à l'aponévrose commune.

La portion charnue antérieure a été appelée muscle frontal. Les fibres de cette portion naissent de l'aponévrose commune ; elles commencent à paroître un peu au-dessous de l'articulation du coronal avec le pariétal ; les internes plus courtes descendent en ligne droite le long du front ; les externes, plus longues que les internes, mais moins longues que les moyennes, descendent un peu obliquement de dehors en dedans. Les fibres les plus internes se continuent avec le pyramidal ; les autres s'unissent par une espèce d'entre-croisement avec l'orbiculaire des paupières et le surcilier. Elles sont aussi fort adhérentes à la peau.

Le muscle occipito-frontal élève le sourcil et le tire un peu en dehors ; en même temps il fronce en travers la peau du front, et tend celle qui recouvre l'espace compris entre le sourcil et la paupière supérieure ; les deux portions de ce muscle agissent toujours comme de concert, et concourent au même but. Le

mouvement qu'elles impriment au cuir chevelu est très-remarquable dans certains sujets.

RÉGION ANTÉRIEURE DE LA TÊTE.

Les muscles situés à cette région sont l'orbiculaire des paupières, le surcilier, le pyramidal du nez, le releveur de la paupière supérieure ; les muscles droits de l'œil, distingués en supérieur, inférieur, externe et interne, les muscles obliques de cet organe, distingués en grand et petit, l'élévateur commun de l'aîle du nez et de la lèvre supérieure, l'élévateur de la lèvre supérieure, le transversal du nez, l'abaisseur de l'aîle du nez, le petit zygomatique, le grand zygomatique, le canin, le triangulaire, le carré, la houppe du menton, le buccinateur et l'orbiculaire des lèvres.

De l'Orbiculaire des Paupières.

Le muscle orbiculaire des paupières est situé autour de la base de l'orbite et devant les paupières. Il s'étend du grand angle de l'orbite à la partie antérieure de la tempe, et du sourcil à la partie antérieure de la joue.

Ce muscle est large, mince, ovalaire transversalement, et fendu suivant son grand diamètre. On y considère une face antérieure, une face postérieure et une circonférence. La face antérieure est recouverte par la peau, à laquelle elle est intimement unie dans sa partie supérieure ; inférieurement, elle en est

séparée par un peu de graisse. Le tissu cellulaire qui l'unit à la peau des paupières, est très-fin, et ne contient jamais de graisse. La face postérieure recouvre supérieurement le surcilier auquel elle adhère ; plus bas, elle recouvre le ligament large et le cartilage tarse de la paupière supérieure ; en dehors, elle recouvre l'aponévrose du temporal, et le muscle antérieur de l'oreille auquel elle est unie, ensuite l'os de la pommette, le muscle grand zygomatique, et le petit lorsqu'il existe ; plus en dedans, elle est placée sur le releveur propre de la lèvre supérieure, et sur l'élévateur commun de l'aîle du nez et de la lèvre supérieure : on trouve entr'elle et ces deux derniers muscles la veine labiale ; un peu plus haut et plus en dedans, cette face recouvre l'apophyse montante de l'os maxillaire à laquelle elle est attachée ; elle recouvre ensuite le sac lacrymal, le ligament large et le cartilage tarse de la paupière inférieure.

La circonférence du muscle orbiculaire des paupières est attachée, par son côté interne, à l'apophyse montante de l'os maxillaire, et à l'apophyse orbitaire interne du coronal ; un peu plus haut, elle est confondue avec le bord externe du muscle pyramidal du nez ; supérieurement, elle est unie et comme entrecroisée avec le bord antérieur du muscle occipito-frontal ; en dehors et en bas, cette circonférence est libre ; il est assez ordinaire cependant de voir se détacher de sa partie inférieure externe des faisceaux de fibres, dont les uns se joignent au petit zygomatique, et les autres se terminent dans le tissu cellulaire de la joue.

Le muscle orbiculaire des paupières est composé de fibres tendineuses et de fibres charnues. On remarque à sa partie interne un tendon large d'une demi-ligne environ, et long de deux. Ce tendon naît de la lèvre externe de la gouttière creusée sur le bord postérieur de l'apophyse montante de l'os maxillaire, se porte en dehors vers la commissure interne des paupières, et se divise en deux portions, dont l'une s'attache au cartilage tarse supérieur, et l'autre au cartilage tarse inférieur; la partie postérieure de ce tendon se continue avec une aponévrose mince qui recouvre le sac lacrymal, et s'attache à la circonférence de la gouttière lacrymale. Parmi les fibres charnues du muscle orbiculaire, les unes entourent la base de l'orbite, et les autres correspondent aux paupières; les premières naissent de la partie supérieure du tendon, de l'apophyse montante de l'os maxillaire, et de l'apophyse orbitaire interne du coronal : ces fibres montent en dehors, ensuite elles descendent, puis elles s'avancent en dedans, et se terminent à la partie inférieure du tendon, à l'apophyse montante de l'os maxillaire, et à l'aponévrose qui recouvre le sac lacrymal; quelques-unes de ces fibres passent devant le tendon sans s'y arrêter, et se continuent avec les supérieures. On voit souvent, comme il a déja été dit, des faisceaux de fibres qui se détachent de la partie externe et inférieure de la circonférence de ce muscle, et dont les uns se joignent au petit zygomatique, et les autres se terminent dans le tissu cellulaire de la joue.

Les fibres charnues qui répondent aux paupières sont ordinairement très-pâles; elles for-

ment des arcs de cercle concentriques les uns aux autres : à la paupière supérieure, leur convexité est tournée en haut, et à l'inférieure, elle est tournée en bas : celles qui sont plus près du bord libre des paupières ont moins de longueur que les autres. Ces fibres se joignent par leur extrémité externe à angle aigu : elles paroissent s'entre-croiser, et souvent à l'endroit où elles s'unissent, on voit une espèce d'intersection aponévrotique.

Le muscle orbiculaire rapproche les paupières l'une de l'autre ; il les fronce et les applique avec plus ou moins de force contre le globe de l'œil. Son point fixe étant au grand angle de l'orbite, il tire les paupières vers le nez, et détermine ainsi les larmes à couler du côté de la commissure interne des paupières où elles doivent être absorbées par les points lacrymaux. Ce muscle abaisse aussi le sourcil, et le rapproche de la paupière supérieure ; en même temps il élève la joue et la rend plus saillante.

Du Surcilier.

Le muscle surcilier est situé à la partie inférieure du front, au-dessus du côté interne de l'orbite. Il s'étend de l'extrémité interne de l'arcade surcilière du coronal, à la partie moyenne de l'arcade orbitaire du même os. Ce muscle est étroit et mince. Sa face antérieure est recouverte du côté interne, par le muscle pyramidal, et dans le reste de son étendue, par l'orbiculaire des paupières et l'occipito-frontal. Sa face postérieure recouvre le coronal, l'artère surciliaire et la branche frontale du nerf ophtalmique de *Willis*. Son

extrémité interne est quelquefois simple; le plus souvent elle est divisée en deux ou trois portions : elle s'attache à l'extrémité interne de l'arcade surcilière du coronal, un peu au-dessus de l'articulation de cet os avec les os propres du nez. Delà ce muscle monte en dehors, en décrivant une légère courbure dont la convexité est en haut et en dedans, et la concavité en bas et en dehors : il s'amincit et se termine en pointe vers le milieu de l'arcade orbitaire du coronal où il se confond avec l'occipito-frontal et l'orbiculaire des paupières. Le muscle surcilier est tout charnu, excepté à son attache qui est aponévrotique.

Ce muscle abaisse le sourcil, le rapproche de celui du côté opposé, et le rend plus saillant. Si les deux surciliers agissent en même temps, ils plissent en long la peau qui recouvre l'intervalle des deux sourcils; ce qui a fait donner à ces muscles le nom de corrugateurs des sourcils.

Du Pyramidal du Nez.

Ce muscle est situé à la partie supérieure et antérieure du nez. Il s'étend depuis la racine du nez jusqu'au-dessous de la partie moyenne de cet organe. Sa forme approche de celle d'un triangle dont la base est en bas. Sa face antérieure est recouverte par la peau. Sa face postérieure recouvre le muscle surcilier, l'os propre du nez et le cartilage latéral de cet organe. Son bord interne est ordinairement séparé du muscle opposé dans sa partie supérieure; inférieurement, il est tellement confondu avec ce muscle, qu'il est impossible de l'en séparer. Son bord externe est uni supérieurement à la

circonférence du muscle orbiculaire des paupières ; il est libre inférieurement. Son sommet se continue avec l'occipito-frontal. Sa base est confondue avec l'aponévrose du muscle transversal du nez. Les fibres charnues du muscle pyramidal sont la continuation de celles de l'occipito-frontal ; elles dégénèrent inférieurement en une aponévrose très-mince ; quelques-unes des plus profondes s'attachent à l'os propre du nez. Ce muscle fronce la peau de la racine du nez et tend celle qui recouvre le bout de cet organe.

Du Releveur de la Paupière supérieure.

Ce muscle est situé à la partie supérieure de l'orbite. Il s'étend du sommet de cette fosse au cartilage tarse de la paupière supérieure. Il est étroit postérieurement, baucoup plus large antérieurement, et fort mince.

Sa face supérieure touche postérieurement à la voute de l'orbite et à la branche frontale du nerf ophtalmique de *Willis ;* elle est couverte antérieurement par le ligament large de la paupière, qui la sépare du muscle orbiculaire.

Sa face inférieure couvre postérieurement le muscle droit supérieure de l'œil ; elle est unie antérieurement à la conjonctive.

Son extrémité postérieure est très-étroite ; elle s'attache au périoste qui recouvre la face inférieure de la petite aîle du sphénoïde, non loin de la partie supérieure du trou optique, devant l'attache du muscle droit supérieur de l'œil. Delà ce muscle se porte en avant presque horizontalement, et devient de plus en plus

large : arrivé à la partie supérieure du globe de l'œil il se courbe de haut en bas; ensuite il descend jusqu'au cartilage tarse, au bord supérieur duquel il s'attache.

Les fibres du muscle releveur de la paupière supérieure naissent du périoste qui recouvre la petite aîle du sphénoïde par des aponévroses extrêmement courtes. Elles s'avancent en divergeant vers la paupière, et dégénèrent, près du cartilage tarse, en une aponévrose très-mince et comme membraneuse : les internes se portent en droite ligne d'arrière en avant; les externes se courbent un peu de dedans en dehors. Ce muscle relève la paupière supérieure, il la tire aussi en arrière et l'enfonce du côté de l'orbite.

Des Muscles droits de l'OEil.

Ces muscles sont au nombre de quatre. On les distingue par les noms de supérieur ou releveur, d'inférieur ou abaisseur, d'externe ou abducteur, d'interne ou adducteur. Les muscles droits occupent les extrémités des diamètres vertical et transversal de l'œil. Ils s'étendent du sommet de l'orbite à la partie antérieure du globe de l'œil. Le droit externe est le plus long, le droit interne est le plus court; le supérieur et l'inférieur tiennent le milieu pour la longueur; l'inférieur est un peu plus long que le supérieur. Le supérieur et l'inférieur sont aplatis de haut en bas; le droit externe et l'interne sont aplatis de dehors en dedans. Ces muscles sont plus étroits postérieurement qu'antérieurement. Nous distinguons dans chacun d'eux une face oculaire qui

est tournée vers le globe de l'œil, une face orbitaire qui correspond aux parois de l'orbite, et deux extrémités, dont l'une est postérieure, te l'autre antérieure.

La face orbitaire des muscles droits touche aux parois de l'orbite et leur est unie par du tissu cellulaire rempli de graisse. Celle du droit supérieur est couverte en grande partie par le muscle releveur de la paupière supérieure. Celle du droit externe touche à la glande lacrymale. Dans les quatre muscles droits, cette face est couverte antérieurement par la conjonctive.

La face oculaire des muscles droits correspond au nerf optique postérieurement, et au globe de l'œil antérieurement : on trouve entre celle du droit supérieur et le nerf optique, l'artère optique et la branche nasale du nerf ophtalmique de *Willis;* entre celle du droit externe et le nerf optique, on voit la sixième paire de nerfs et le ganglion ophtalmique. La branche inférieure de la troisième paire de nerfs se trouve entre la face oculaire du muscle droit inférieur et le nerf optique.

L'extrémité postérieure du muscle droit supérieur est attachée à la partie supérieure du contour du trou optique au périoste qui recouvre les petites aîles du sphénoïde.

L'extrémité postérieure du muscle droit inférieur est attachée à la partie antérieure latérale de la face supérieure du corps du sphénoïde, derrière la partie la plus large de la fente sphénoïdale par une aponévrose qui se divise bientôt en trois portions, une moyenne plus considérable qui appartient à ce muscle, deux

latérales plus petites, dont l'une appartient au droit externe, et l'autre au droit interne. Cette aponévrose entre dans l'orbite par la fente sphénoïdale.

L'extrémité postérieure du droit interne est attachée en partie à l'aponévrose dont nous venons de parler, et en partie au côté interne ou trou optique où elle se confond avec l'extrémité postérieure du droit supérieur.

L'extrémité postérieure du droit externe est divisée en deux portions, une supérieure et l'autre inférieure, La première vient de l'aponévrose dont il a été parlé à l'occasion de l'extrémité postérieure du droit inférieur; la seconde naît du côté externe du trou optique; elle est unie au côté externe de l'extrémité postérieure du muscle droit supérieur. Ces deux portions laissent entr'elles un intervalle dans lequel passent la troisième paire de nerfs, la sixième et la branche nasale de l'ophtalmique de *Willis*.

Après s'être ainsi attachés au sommet de l'orbite, les muscles droits se portent au globe de l'œil, en suivant la ligne moyenne de direction des parois de l'orbite. Par conséquent l'interne marche directement, et les trois autres se dirigent d'arrière en avant et de dedans en dehors. L'externe est le plus oblique de tous. Arrivés à la partie moyenne du globe de l'œil, ils se courbent sur la convexité de cet organe, le supérieur de haut en bas, l'inférieur de bas en haut, l'interne de dedans en dehors, et l'externe de dehors en dedans; ils s'avancent ainsi vers la cornée, et se terminent à environ deux lignes de la circonférence de cette membrane, en s'attachant à la sclérotique

dans les lames extérieures de laquelle leurs aponévroses se confondent.

Les muscles droits de l'œil sont aponévrotiques à leurs extrémités, charnus dans le reste de leur longueur. L'aponévrose de leur extrémité antérieure est plus longue, plus large et plus mince que celle de l'extrémité postérieure.

Les muscles droits supérieur et inférieur font exécuter au globe de l'œil des mouvemens de rotation sur son axe transversal. Le droit interne et le droit externe le font tourner sur son axe vertical ; le droit supérieur dirige la pupille en haut, l'inférieur la dirige en bas, le droit externe la tourne en dehors, et le droit interne en dedans. Lorsque deux de ces muscles agissent ensemble, l'œil suit une direction moyenne entre celles qu'ils lui donnent lorsqu'ils agissent séparément. Ainsi, lorsque le droit supérieur et le droit interne se contractent en même temps, l'œil n'est tourné ni directement en haut, ni directement en dedans, mais en haut et en dedans ; si les quatre muscles droits agissent en même temps, l'œil est porté un peu en arrière.

Des Muscles obliques de l'œil.

Les muscles obliques de l'œil sont au nombre de deux ; on les distingue en supérieur ou grand, et en inférieur ou petit.

Du Muscle grand oblique.

Ce muscle est situé à la partie supérieure et interne de l'orbite. Il s'étend depuis le sommet

de cette fosse jusqu'à sa partie antérieure interne et supérieure ; et delà, en changeant de direction jusqu'à la partie postérieure et externe du globe de l'œil. Le grand oblique est un peu moins large et moins épais que les muscles droits. Son extrémité postérieure s'attache à la partie postérieure, interne et supérieure de l'orbite, derrière l'articulation du sphénoïde avec la partie de l'ethmoïde appelée *os planum* ; cette extrémité éloignée de deux lignes environ du trou optique, adhère au côté interne de l'extrémité postérieure du releveur de la paupière supérieure. Delà le grand oblique se porte horizontalement en avant le long de l'union de la paroi supérieure de l'orbite avec la paroi interne, au-dessus des trous orbitaires internes. Arrivé près de l'apophyse angulaire interne du coronal, il dégénère en un tendon arrondi qui change de direction en passant dans une espèce de poulie située à cet endroit. Cette poulie est une lame cartilagineuse, recourbée en manière de demi-canal, à laquelle on peut distinguer deux faces, deux bords et deux extrémités. Des faces, l'une est convexe et environnée de tissu cellulaire graisseux ; l'autre est concave et contiguë au tendon qu'elle embrasse. Les bords se continuent avec la gaîne celluleuse qui environne le tendon. Les extrémités sont attachées par des fibres ligamenteuses au bord de l'enfoncement creusé derrière l'apophyse orbitaire interne du coronal : cette disposition rend la poulie mobile et susceptible d'obéir un peu à l'action de ce muscle. En passant dans cette espèce de canal cartilagineux et ligamenteux, le

tendon du grand oblique se courbe de haut en bas et de dedans en dehors à angle aigu ; ensuite il se porte de devant en arrière, et un peu de haut en bas, entre le muscle droit supérieur et le globe de l'œil ; après quoi ce tendon s'élargit et descend sur la partie externe et postérieure de ce globe où il se termine, en confondant ses fibres dans les lames extérieures de la sclérotique, à environ trois ou quatre lignes de l'entrée du nerf optique dans cet organe. Avant son passage dans la poulie cartilagineuse, le tendon du grand oblique est environné d'une gaîne celluleuse, molle ; mais en sortant de cette poulie, il est entouré d'une gaîne membraneuse, épaisse et serrée, qui l'accompagne jusqu'au globe de l'œil. Cette gaîne naît du bord antérieur de la poulie et de la partie voisine du coronal. Le muscle grand oblique est aponévrotique dans son origine, il devient bientôt charnu ; ensuite il dégénère en un tendon qui forme près de la moitié de sa longueur. Ce muscle porte le globe de l'œil en avant et en dedans, en même temps qu'il lui fait exécuter un mouvement de rotation qui dirige la pupille en bas et en dedans.

Du petit Oblique.

Ce muscle est situé à la partie antérieure et inférieure de l'orbite. Il s'étend de la partie antérieure et interne de cette fosse à la partie externe et postérieure de l'œil. Sa face inférieure touche au plancher de l'orbite. Sa face supérieure correspond à la partie inférieure de l'œil et au muscle droit inférieur. Son extré-

mité interne ou antérieure est attachée à la partie antérieure interne de la portion orbitaire de l'os maxillaire supérieur, très-près de la gouttière lacrymale et de la base de l'orbite. Delà ce muscle se porte en arrière et en dehors ; ensuite il se courbe de bas en haut sur la convexité de l'œil, en passant sous le muscle droit externe. Il se termine à la partie postérieure et externe du globe de l'œil, à environ deux lignes de l'entrée du nerf optique dans cet organe. Le muscle petit oblique est aponévrotique à ses extrémités, et charnu à sa partie moyenne. Il porte le globe de l'œil en dedans et en avant ; en même temps il lui fait exécuter un mouvement de rotation qui dirige la pupille en haut et en dehors.

Lorsque les deux muscles obliques agissent ensemble, ils contre-balancent l'action des muscles droits en tirant le globe de l'œil en avant et en dedans. Ils ont encore l'usage de fournir un appui à la partie externe du globe de l'œil, et de l'affermir dans tous les mouvemens que lui impriment les muscles droits.

De l'Elévateur commun de l'aîle du Nez et de la Lèvre supérieure.

Ce muscle est situé sur le côté du nez au-dessus de la lèvre supérieure. Il s'étend depuis l'apophyse montante de l'os maxillaire jusqu'à l'aîle du nez et à la lèvre supérieure. Il est alongé, étroit supérieurement, plus large inférieurement et fort mince. Sa face antérieure est recouverte dans presque toute son étendue par la peau à laquelle elle est fortement unie vers l'aîle du nez et la lèvre supérieure : elle est aussi recouverte supérieu-

rement par le muscle orbiculaire des paupières et par la veine labiale. Sa face postérieure recouvre l'apophyse montante de l'os maxillaire, et le muscle transversal du nez auquel elle est unie ; elle recouvre aussi inférieurement l'abaisseur de l'aîle du nez, le demi-orbiculaire de la lèvre supérieure, une petite portion de l'élévateur de la lèvre supérieure et le cartilage de l'aîle du nez auquel elle s'attache. Son bord externe est caché supérieurement sous le muscle orbiculaire des paupières ; il est uni inférieurement avec le bord interne de l'élévateur de la lèvre supérieure. Son bord interne est incliné en avant; il n'offre rien de remarquable. Son extrémité supérieure est attachée à la face externe de l'apophyse montante de l'os maxillaire, au-dessous de l'attache du tendon de l'orbiculaire des paupières. Delà ce muscle descend un peu obliquement en dehors, s'élargit et se termine dans la lèvre supérieure ; il adhère fortement à la peau et au cartilage de l'aîle du nez. Ce muscle est entièrement charnu, excepté à son extrémité supérieure où l'on voit de courtes aponévroses. Il élève la lèvre supérieure et l'aîle du nez qu'il tire aussi un peu en dehors.

De l'Elevateur de la Lèvre supérieure.

Ce muscle est situé à la partie moyenne supérieure de la face depuis la partie inférieure de la base de l'orbite jusqu'à la lèvre supérieure. Il est aplati, mince, plus large supérieurement qu'inférieurement. Sa face antérieure est couverte supérieurement par le

muscle orbiculaire des paupières et par la veine labiale : inférieurement, elle est recouverte par la peau à laquelle elle adhère fortement dans sa partie la plus inférieure. Sa face postérieure recouvre le muscle canin, dont elle est séparée par les vaisseaux et le nerf sous-orbitaires, et par une quantité assez grande de tissu cellulaire graisseux : elle recouvre aussi l'abaisseur de l'aîle du nez et le demi-orbiculaire de la lèvre supérieure auquel elle est fortement unie. Le bord interne est recouvert par l'élévateur commun de l'aîle du nez et de la lèvre supérieure avec lequel il est uni : quelquefois il en est séparé supérieurement par un intervalle rempli de tissu cellulaire. Son bord externe est presque toujours libre; cependant, lorsque le petit zygomatique existe, il s'unit avec la partie inférieure de ce bord. Le bord supérieur est attaché à la partie inférieure interne de la base de l'orbite, d'un côté à l'os maxillaire, et de l'autre à celui de la pommette. Delà ce muscle descend jusqu'à la lèvre supérieure, où il se termine en s'unissant au demi-orbiculaire supérieur. Il est presqu'entièrement charnu, excepté à son bord supérieur où l'on voit de courtes aponévroses. Ses fibres sont un peu obliques de haut en bas et de dehors en dedans. Les usages de ce muscle sont d'élever la lèvre supérieure en la portant un peu en dehors.

Du Transversal du Nez.

Ce muscle est situé sur le côté du nez. Il s'étend depuis la partie interne de la fosse

canine jusqu'au dos du nez. Sa figure est assez semblable à celle d'un triangle. Sa face externe est recouverte postérieurement par le muscle élévateur commun de l'aîle du nez et de la lèvre supérieure auquel elle est unie ; antérieurement, elle est recouverte par la peau.

Sa face interne recouvre le cartilage de l'aîle du nez et le cartilage latéral de cet organe. Ses bords, dont l'un est supérieur et l'autre inférieur, n'ont rien de particulier. Son sommet s'attache à la partie interne de la fosse canine, près de l'ouverture antérieure des fosses nasales. Sa base est confondue avec celle du muscle opposé et avec le pyramidal. Les fibres du muscle transversal naissent du périoste de l'os maxillaire : elles se portent en avant et en haut, se courbent un peu de haut en bas, et dégénèrent en une aponévrose très-mince et comme membraneuse, qui se confond avec celle du muscle opposé.

Les usages de ce muscle ne sont pas faciles à déterminer : on croit communément qu'il porte l'aîle du nez en dedans, et qu'il rétrécit la narine ; mais cet usage ne s'accorde guère avec sa direction qui paroît le rendre plus propre à tirer l'aîle du nez en dehors.

De l'Abaisseur de l'aîle du Nez ou Myrtiforme.

Ce muscle est situé au-dessous de l'aîle du nez, derrière la lèvre supérieure. Il s'étend depuis l'os maxillaire jusqu'à l'aîle du nez. Sa figure est difficile à déterminer. Il est plus large supérieurement qu'inférieurement. Sa face antérieure est recouverte inférieurement par la membrane interne de la bouche, et su-

périeurement par les muscles élévateur commun de l'aîle du nez et de la lèvre supérieure et demi-orbiculaire de cette lèvre. Sa face postérieure recouvre l'os maxillaire. Son extrémité inférieure est attachée à cet os au-dessus des alvéoles des dents incisives. Delà ce muscle se porte en haut et un peu en dehors en s'élargissant, et se termine à la partie postérieure de la narine, depuis le cartilage de la cloison jusqu'au cartilage de l'aîle du nez, dont il embrasse le bord inférieur et la face externe. Quelques-unes de ses fibres se continuent avec celles du transversal du nez, d'autres se confondent avec le demi-orbiculaire de la lèvre supérieure. L'abaisseur de l'aîle du nez est entièrement charnu ; ses fibres sont un peu obliques de bas en haut et de dedans en dehors. Ce muscle tire l'aîle du nez en bas et en dedans ; il abaisse aussi un peu la lèvre supérieure.

Du petit Zygomatique.

Ce muscle n'existe pas dans tous les sujets. Il est situé à la partie moyenne de la face, depuis l'os de la pommette jusqu'à la lèvre supérieure. Il est fort étroit et fort mince. Sa face antérieure est couverte supérieurement par le muscle orbiculaire des paupières, et inférieurement par la peau. Sa face postérieure couvre l'os de la pommette, le muscle canin et la veine labiale. Son extrémité supérieure s'attache à la face externe de l'os de la pommette, au-dessus de l'attache du muscle grand zygomatique. Delà il se porte en bas et en dedans, et se termine en s'unissant à la partie inférieure du bord externe du muscle élévateur

de la lèvre supérieure. Le petit zygomatique est entièrement charnu, excepté à son extrémité supérieure où l'on voit de courtes aponévroses. Dans certains sujets, il est fortifié par un prolongement du muscle orbiculaire des paupières. Ce muscle élève la lèvre supérieure, et la porte un peu en dehors.

Du grand Zygomatique.

Le grand zygomatique est situé obliquement à la partie moyenne de la face, depuis l'os de la pommette jusqu'à la commissure des lèvres. Il est long, étroit et mince. Sa face antérieure est couverte supérieurement par le muscle orbiculaire des paupières : dans le reste de son étendue, elle est sous la peau et la graisse dont ce muscle est entouré. Sa face postérieure couvre l'os de la pommette, le muscle masseter et le buccinateur, dont elle est séparée par beaucoup de graisse et par la veine labiale.

Son extrémité supérieure est attachée à la face externe de l'os de la pommette, au-dessus du bord inférieur et postérieur de cet os, près son angle postérieur. Delà le grand zygomatique descend en dedans et en devant ; il s'élargit un peu, et se termine à la commissure des lèvres, en se confondant avec les muscles canin, buccinateur, triangulaire et orbiculaire des lèvres. Son extrémité inférieure est souvent divisée en deux portions, et quelquefois même en trois.

Le grand zygomatique est aponévrotique à son extrémité supérieure, et charnu dans le reste de son étendue. Il élève la commissure

des lèvres, et la porte en arrière et en dehors. Lorsque ce muscle agit, la joue devient plus saillante, et l'enfoncement qui la sépare de la lèvre supérieure plus profond.

Du Canin.

Ce muscle est situé à la partie moyenne de la face. Il s'étend depuis la fosse canine jusqu'à la commissure des lèvres. Le canin est plus large et plus mince supérieurement qu'inférieurement. Sa face antérieure est recouverte supérieurement par le muscle élévateur de la lèvre supérieure, le petit zygomatique, les vaisseaux et le nerf sous-orbitaires; inférieurement elle est recouverte par la peau. Sa face postérieure recouvre l'os maxillaire, la membrane interne de la bouche et le buccinateur auquel elle est unie. Son extrémité supérieure est attachée au milieu de la fosse canine; delà il descend obliquement de dedans en dehors jusqu'à la commissure des lèvres où il se termine en se continuant avec le triangulaire. Il s'unit aussi au buccinateur et au grand zygomatique. Le canin est entièrement charnu. Il élève la commissure des lèvres, et la porte un peu en dedans.

Du Triangulaire ou Abaisseur de l'Angle des Lèvres.

Le triangulaire est situé à la partie inférieure de la face. Il s'étend depuis la ligne oblique externe de la mâchoire inférieure, jusqu'à la commissure des lèvres; son nom indique assez sa figure. Sa face externe est recouverte par

la peau. Sa face interne recouvre le carré auquel elle est unie ; elle recouvre aussi le muscle peaucier et le buccinateur. Son bord antérieur est concave ; le postérieur est convexe. Sa base est attachée à la ligne oblique externe de la mâchoire inférieure. Son sommet se termine à la commissure des lèvres, en se confondant avec le canin, le grand zygomatique et l'orbiculaire des lèvres. Le triangulaire est tout charnu; ses fibres décrivent une courbure dont la convexité est en arrière et la concavité en avant. Dans certains sujets, les fibres les plus antérieures se continuent inférieurement avec celles du muscle opposé ; de sorte que les deux triangulaires représentent une espèce de croissant dont la concavité est en haut. Le triangulaire abaisse la commissure des lèvres.

Du Carré du menton ou abaisseur de la Lèvre inférieure.

Le carré est situé à la partie inférieure de la face. Il s'étend de la ligne oblique externe de la mâchoire à la lèvre inférieure : sa figure est indiquée par son nom. Sa face antérieure est recouverte inférieurement par le triangulaire auquel elle est unie ; supérieurement, elle est recouverte par la peau à laquelle elle adhère fortement. Sa face postérieure recouvre la mâchoire inférieure, le nerf et les vaisseaux mentonniers, la houppe du menton et le demi-orbiculaire de la lèvre inférieure auquel elle est unie. Son bord interne est uni inférieurement à la houppe du menton ; supérieurement, il est confondu avec

le carré du côté opposé. Son bord externe est continu avec les fibres du peaucier qui passent sous le triangulaire. Son bord inférieur est attaché à la ligne oblique externe de la mâchoire; son bord supérieur est uni au muscle demi-orbiculaire de la lèvre inférieure.

Le carré est entièrement charnu; ses fibres sont obliques de bas en haut et de dehors en dedans; les internes sont tellement unies avec celles du muscle opposé, et aux fibres de la houppe du menton, qu'il est impossible d'appercevoir entre ces muscles aucune ligne de démarcation; les fibres externes se terminent dans la lèvre inférieure. Le carré du menton abaisse la lèvre inférieure.

De la Houppe du Menton ou Incisif inférieur.

Ce muscle est situé à la partie inférieure de la face, au-dessous de la lèvre inférieure. Il s'étend de la mâchoire inférieure à la peau du menton. Sa figure approche en quelque sorte de celle d'un cône. Sa circonférence est recouverte supérieurement par la membrane de la bouche; en dedans, elle correspond au muscle opposé dont elle est séparée par du tissu cellulaire; en bas, elle recouvre la mâchoire; et en dehors, elle est unie au muscle carré. Son sommet est attaché dans la fossette qui se voit sur le côté de la symphyse du menton, au-dessous des alvéoles des dents incisives. Sa base est tournée en avant et en bas; elle est intimement unie à la peau du menton. Ce muscle est entièrement charnu; ses fibres les plus internes se courbent en dedans et s'unissent à celles du

muscle opposé; les externes sont unies au carré et au demi-orbiculaire de la lèvre inférieure : toutes les autres se terminent à la peau du menton. La houppe du menton élève cette partie et pousse un peu en haut la lèvre inférieure.

Du Buccinateur.

Ce muscle est situé dans l'épaisseur de la joue. Il s'étend de haut en bas, depuis le bord alvéolaire supérieur jusqu'au bord alvéolaire inférieur; et d'arrière en avant, depuis l'extrémité postérieure des bords alvéolaires jusqu'à la commissure des lèvres. Le buccinateur est aplati, mince et quadrilatère. Sa face externe répond postérieurement à la partie inférieure du muscle temporal, dont elle est séparée par beaucoup de graisse : un peu plus en avant, elle correspond au masseter; et plus en avant encore, elle est recouverte par le grand zygomatique, le peaucier, le triangulaire, et par l'artère et la veine labiales. Cette face est aussi recouverte postérieurement par les glandes buccales, et dans toute son étendue, par une membrane blanchâtre que l'on en sépare difficilement. Sa face interne recouvre la membrane de la bouche. Son bord supérieur est attaché au côté externe du bord alvéolaire supérieur, depuis la dernière dent grosse molaire jusqu'à la seconde petite molaire. Dans le reste de son étendue, ce bord est uni à la membrane de la bouche. Son bord inférieur est attaché postérieurement au côté externe du bord alvéolaire inférieur; antérieurement, il est uni à la membrane de la bouche. Le bord postérieur du buccinateur

est attaché à une aponévrose qui descend du sommet de l'aîle interne de l'apophyse ptérigoïde, à l'extrémité du bord alvéolaire inférieur. Cette aponévrose est commune au buccinateur et au constricteur supérieur du pharynx. Son bord antérieur se confond dans la commissure des lèvres avec les autres muscles de ces parties. Le buccinateur est entièrement charnu : ses fibres suivent différentes directions : les supérieures descendent un peu d'arrière en avant; les inférieures montent un peu, et les moyennes sont horizontales. Elles se terminent toutes dans le muscle orbiculaire des lèvres : quelques-unes de ces fibres s'entre-croisent, de sorte que les supérieures descendent dans la lèvre inférieure, et les inférieures montent dans la lèvre supérieure. Le buccinateur est traversé, vis-à-vis la troisième dent molaire, par le conduit excréteur de la glande parotide. Ce muscle porte la commissure des lèvres en arrière; il sert aussi à la mastication, en poussant sous les dents les alimens amassés entre la joue et les arcades dentaires.

Du Muscle orbiculaire des Lèvres.

Ce muscle paroît au premier coup-d'œil composé de fibres circulaires ou plutôt ovalaires, qui entourent toute la circonférence de la bouche; mais lorsqu'on l'examine avec attention, on apperçoit que chaque lèvre a ses fibres particulières, et que ce muscle est composé de deux portions, dont l'une appartient à la lèvre supérieure, et l'autre à la lèvre inférieure. Ce sont ces portions char-

nues qu'on a appelées muscles demi-orbiculaires, distingués en supérieur et inférieur : chacun de ces muscles ressemble assez bien à un demi-ovale, et présente une face antérieure, une face postérieure, un bord adhérent, un bord libre et deux extrémités.

Le demi-orbiculaire supérieur est un peu plus large que l'inférieur. Sa face antérieure est recouverte par l'extrémité inférieure des muscles élévateurs communs de la lèvre supérieure et de l'aîle du nez, et élévateurs propres de la lèvre supérieure auxquels elle est fort adhérente : elle est aussi recouverte par la peau. Sa face postérieure est recouverte par la membrane interne de la lèvre, et par les glandes labiales. Son bord adhérent est tourné en haut ; la partie moyenne de ce bord s'attache au bord inférieur du cartilage de la cloison du nez : dans le reste de son étendue, il est confondu avec les muscles élévateurs propres de la lèvre supérieure, et élévateurs communs de cette lèvre et de l'aîle du nez. Son bord libre est tourné en bas ; il est recouvert par la membrane rouge de la lèvre. Ses extrémités sont confondues avec celles du demi-orbiculaire inférieur, et avec les muscles canins, grand zygomatique, triangulaire et buccinateur.

Le demi-orbiculaire inférieur est un peu moins large que le supérieur. Sa face antérieure est recouverte par la peau et par les muscles carrés auxquels elle est étroitement unie. Sa face postérieure recouvre la membrane interne de la lèvre et les glandes labiales. Son bord adhérent est tourné en bas ; il est confondu avec le muscle carré et la

houppe du menton. Son bord libre est tourné en haut; il est recouvert par la membrane rouge de la lèvre. Ses extrémités sont confondues avec celles du demi-orbiculaire supérieur et avec les fibres des différens muscles qui se terminent à la commissure des lèvres.

Les fibres des demi-orbiculaires paroissent être la continuation de celles des muscles buccinateurs, grands zygomatique, canins et triangulaires : les fibres postérieures de l'un et de l'autre paroissent venir presqu'entièrement du buccinateur et d'une portion du grand zygomatique; les fibres antérieures du supérieur viennent plus particulièrement du muscle triangulaire, et celles de l'inférieur, du canin. Le demi-orbiculaire inférieur reçoit quelques fibres de la houppe du menton; le demi-orbiculaire supérieur est fortifié par quelques fibres de l'abaisseur de l'aîle du nez.

Les demi-orbiculaires rapprochent les lèvres l'une de l'autre, et ressèrent l'ouverture de le bouche. S'ils agissent en même temps que les autres muscles des lèvres, ils tendent ces parties et les appliquent contre les dents. Il est presqu'impossible d'expliquer les mouvemens variés et les formes diverses que prennent les lèvres par l'action combinée des muscles dont elles sont composées.

RÉGION LATÉRALE DE LA TÊTE.

LES muscles de cette région sont le supérieur, l'antérieur et le postérieur de l'oreille; le masseter, le temporal, le ptérigoïdien externe et le ptérigoïdien interne. Nous ne parlons pas ici des muscles intrinsèques de l'oreille, ni de ceux qui meuvent les osselets de l'ouïe : nous en ferons l'exposition dans la Splanchnologie.

Du Muscle supérieur de l'Oreille.

Ce muscle est situé sur la tempe au-dessus de l'oreille. Il s'étend depuis le bord externe du muscle occipito-frontal jusqu'à la partie supérieure, antérieure et interne de l'oreille. Le muscle supérieur de l'oreille est extrêmement mince, large supérieurement, étroit inférieurement. Sa face externe est recouverte par la peau. Sa face interne couvre l'aponévrose du muscle temporal. Son bord postérieur est très-court : il est oblique de haut en bas et de derrière en devant. Son bord antérieur est confondu avec le muscle antérieur. Son bord supérieur est intimement uni à l'aponévrose de l'occipito-frontal. Son sommet est attaché à la partie antérieure interne du cartilage de l'oreille, sur la convexité de la fosse naviculaire de l'anthélix, et sur celle de la partie supérieure de la conque. Le muscle supérieur de l'oreille est tout charnu, excepté à son sommet et à

son bord supérieur où l'on voit des fibres aponévrotiques. Ses fibres charnues suivent différentes directions : les moyennes sont verticales; les postérieures descendent de derrière en devant, et les antérieures de devant en arrière.

Les usages de ce muscle sont d'élever l'oreille.

Du Muscle antérieur de l'Oreille.

Ce muscle est bien moins apparent que le supérieur : il est situé sur la tempe depuis la partie antérieure du bord externe de l'occipito-frontal jusqu'à la partie antérieure de l'oreille. Sa figure approche de celle d'un triangle. Sa face externe est recouverte par la peau. Sa face interne recouvre le muscle temporal et l'artère temporale. Son bord inférieur se perd dans le tissu cellulaire, au-dessus de l'arcade zygomatique. Son bord supérieur est confondu avec le muscle supérieur. Son bord antérieur est confondu avec l'occipito-frontal; la partie inférieure de ce bord s'avance jusqu'à la partie externe de l'orbiculaire des paupières, sous lequel elle s'enfonce. Son sommet est attaché à la partie antérieure de l'hélix. La structure de ce muscle est la même que celle du précédent; mais ses fibres sont moins marquées. Ses usages sont de porter l'oreille en avant et en haut.

Du Muscle postérieur de l'Oreille.

Le muscle postérieur de l'oreille est souvent double : il est situé derrière l'oreille, depuis la base de l'apophyse mastoïde du temporal jusqu'à la face interne de l'oreille. La grandeur de ce muscle varie beaucoup. Sa face externe est recouverte par la peau. Sa face interne recouvre

l'os temporal. Son extrémité postérieure est attachée à la base de l'apophyse mastoïde du temporal, et quelquefois à l'occipital : cette extrémité est souvent divisée en plusieurs portions. De là ce muscle se porte horizontalement en avant, et va s'attacher à la partie postérieure et inférieure de la convexité de la conque. Le muscle postérieur de l'oreille est charnu à sa partie moyenne, aponévrotique à ses extrémités. Ses usages sont de porter l'oreille en arrière.

Du Masseter.

Le masseter est situé à la partie postérieure de la joue. Il s'étend du bord inférieur de l'arcade zygomatique à l'angle de la mâchoire et au bord inférieur de la branche de cet os. Le masseter a la figure d'un carré alongé. Sa face externe est recouverte postérieurement par la glande parotide; inférieurement par le muscle peaucier; dans sa partie moyenne supérieure, elle est recouverte par le conduit de *Stenon*, par la portion dure de la septième paire de nerfs, et par l'artère faciale transverse. Dans sa partie antérieure et supérieure, elle est aussi recouverte par les muscles orbiculaire des paupières et grand zygomatique. Tous les autres points de cette face sont recouverts immédiatement par la peau.

La face interne du masseter recouvre la branche de la mâchoire à laquelle elle s'attache dans presque toute son étendue : elle recouvre aussi supérieurement et antérieurement le buccinateur dont elle est séparée par beaucoup de graisse.

Les bords antérieur et postérieur du masseter n'offrent rien de remarquable. Le premier est plus épais que le second.

Le bord supérieur est attaché au bord inférieur et à la face interne de l'arcade zygomatique, par conséquent au bord inférieur de l'apophyse zygomatique du temporal, au bord inférieur et postérieur de l'os de la pommette, et à la partie postérieure inférieure de l'éminence malaire de l'os maxillaire.

Le bord inférieur est un peu moins long que le supérieur; il est attaché à la lèvre externe de l'angle de la mâchoire inférieure, et à celle du bord inférieur de la branche de cet os.

Le masseter est composé d'aponévroses et de fibres charnues. Parmi les aponévroses il en est une extérieure, large et épaisse, qui naît de la partie antérieure de l'arcade zygomatique: elle descend sur la face externe du muscle jusqu'au-dessous de sa partie moyenne, où elle se divise en plusieurs portions qui se cachent entre les fibres charnues. D'autres aponévroses naissent de l'angle de la mâchoire et de la face externe de la branche du même os, et montent obliquement de derrière en devant, dans l'épaisseur même du muscle. Les fibres charnues sont placées fort obliquement entre ces aponévroses. Les antérieures sont un peu obliques de haut en bas et d'avant en arrière. Les postérieures moins longues sont obliques de derrière en devant et de haut en bas Les fibres moyennes les plus profondes sont les plus courtes: leur direction est presque verticale. La disposition des fibres du masseter a fait distinguer trois portions dans ce muscle, une antérieure, une postérieure et une moyenne. La portion antérieure est beaucoup plus considérable que les deux autres: elle naît des trois quarts

antérieurs environ de l'arcade zygomatique, et se termine inférieurement à l'angle de la mâchoire. Sa direction est un peu oblique de haut en bas et d'avant en arrière. La portion postérieure naît de la moitié postérieure environ de l'arcade zygomatique; elle descend un peu obliquement d'arrière en avant, au-dessous de la portion antérieure dont elle croise un peu la direction, ensuite elle s'attache à la partie moyenne de la face externe de la branche de la mâchoire. La portion moyenne est la plus petite : elle naît de la face interne de l'arcade zygomatique et de la partie voisine de l'aponévrose externe du muscle temporal : delà elle descend verticalement jusqu'à la face externe de l'apophyse coronoïde, à laquelle elle s'attache, confondue avec la portion postérieure. Quelques fibres de cette portion s'attachent à l'aponévrose interne du temporal.

Le masseter élève la mâchoire inférieure et serre les dents inférieures contre les supérieures. Il contribue aussi à l'abaissement de la mâchoire supérieure.

Du Temporal ou Crotaphyte.

Ce muscle est situé à la partie latérale de la tête dans toute l'étendue de la fosse temporale. Il s'étend de la ligne demi-circulaire qui borne cette fosse supérieurement à l'apophyse coronoïde de la mâchoire inférieure.

Le temporal est rayonné, large et mince supérieurement, étroit et épais inférieurement. Sa face externe est recouverte par le muscle occipito-frontal, les muscles antérieur et supérieur de l'oreille, l'orbiculaire des paupières, les vaisseaux et nerfs temporaux

superficiels, par l'arcade zygomatique et le muscle masseter.

La face interne du muscle temporal recouvre toute la fosse temporale et s'attache aux os qui la forment, tels que le pariétal, la portion écailleuse du temporal, le coronal et une portion des grandes aîles du sphénoïde. Au-dessous de cette fosse elle recouvre le ptérigoïdien externe, l'artère maxillaire interne et le muscle buccinateur, dont elle est séparée par du tissu cellulaire graisseux.

Le bord supérieur du muscle temporal est convexe ; il s'attache à la ligne courbe qui termine supérieurement la fosse temporale.

Le bord antérieur commence derrière l'apophyse orbitaire externe du coronal, à laquelle il est attaché ainsi qu'à la partie postérieure de l'angle supérieur de l'os de la pommette. Ensuite il devient libre, et descend jusqu'à la partie inférieure du bord antérieur de l'apophyse coronoïde de la mâchoire où il se termine.

Le bord postérieur commence à l'extrémité postérieure de la racine horizontale de l'apophyse zygomatique ; delà il marche en avant et s'attache à cette racine. Arrivé à la base de l'apophyse zygomatique, il se courbe de haut en bas et descend ensuite un peu obliquement d'arrière en avant jusqu'à la partie inférieure du bord postérieur de l'apophyse coronoïde.

Le muscle temporal, large et mince supérieurement, se rétrécit et devient plus épais en descendant; il passe sous l'arcade zygomatique, s'avance jusqu'à l'apophyse coronoïde, et s'attache au bord antérieur, au bord postérieur, au sommet et la face interne de cette apophyse.

Le muscle temporal est formé de deux aponévroses et de deux plans de fibres charnues. Des deux aponévroses, l'une est externe ou superficielle, et l'autre interne ou profonde. La première est attachée au bord supérieur de l'arcade zygomatique, au bord supérieur et postérieur de l'os de la pommette, et à la ligne courbe qui termine supérieurement la fosse temporale. Cette aponévrose est plus mince supérieurement qu'inférieurement, où elle est recouverte par une assez grande quantité de tissu cellulaire graisseux, dense, qui lui est tellement uni, qu'il est difficile de l'en séparer. L'aponévrose interne et profonde est ce qu'on nomme communément le tendon du muscle temporal. Cette aponévrose naît du sommet, de la face interne et des bords antérieur et postérieur de l'apophyse coronoïde; delà elle monte en s'élargissant jusqu'au-dessus de la partie moyenne du muscle où elle se termine : son épaisseur est fort considérable, sur-tout inférieurement. Des deux plans que forment les fibres charnues du muscle temporal, l'externe est très-mince : les fibres qui le composent naissent de la face interne de l'aponévrose externe et vont à la face externe de l'aponévrose interne. Ces fibres quittent l'aponévrose externe, un peu au-dessus de l'arcade zygomatique, de sorte qu'inférieurement il reste entre les deux aponévroses un espace rempli de graisse.

Le plan interne est fort épais, sur-tout inférieurement. Les fibres dont il est composé naissent de tous les points de la fosse temporale; elles descendent en convergeant et se terminent à la face interne de l'apo-

névrose moyenne. Les fibres les plus inférieures de ce plan naissent par des aponévroses assez considérables de la crête qui sépare la fosse temporale de la fosse zygomatique. Pour bien voir la structure du muscle crotaphite, il faut enlever l'arcade zygomatique et fendre ce muscle jusqu'aux os, suivant la direction de ces fibres. Le temporal élève la mâchoire inférieure, abaisse un peu la supérieure, et les serre l'une contre l'autre. Sa partie postérieure ramène la mâchoire inférieure en arrière, lorsqu'elle a été portée en avant, et que les dents incisives inférieures dépassent les supérieures.

Du Ptérigoïdien externe.

Le ptérigoïdien externe est situé dans la fosse zygomatique. Il s'étend de l'aîle externe de l'apophyse ptérigoïde au col du condyle de la mâchoire. La figure de ce muscle est à-peu-près pyramidale et triangulaire. Sa face externe est couverte par le muscle temporal, et ordinairement par l'artère maxillaire interne. Sa face interne touche au muscle ptérigoïdien interne, au nerf maxillaire inférieur, au ligament latéral interne de l'articulation de la mâchoire, à l'artère méningée moyenne, et dans certains sujets, à l'artère maxillaire interne. Sa face supérieure touche à la paroi supérieure de la fosse zygomatique, et aux branches nerveuses que le nerf maxillaire inférieur envoie aux muscles temporal et masseter.

La base de ce muscle est attachée à la face externe et au bord postérieur de l'aîle externe

de l'apophyse ptérigoïde, à la partie postérieure de la face externe de la tubérosité de l'os du palais, et à la face externe des grandes aîles du sphénoïde, immédiatement au-dessous et derrière le bord supérieur de la fente sphéno-maxillaire. La portion qui s'attache à cet endroit est séparée de celle qui est attachée à l'apophyse ptérigoïde par un intervalle que traverse l'artère maxillaire interne, lorsqu'elle passe entre les deux ptérigoïdiens. Après s'être attaché, comme nous venons de le dire, le ptérigoïdien externe se porte en arrière et un peu en dehors; il diminue de grosseur, et va s'attacher à la partie antérieure du col du condyle de la mâchoire, ainsi qu'à la partie antérieure du ligament capsulaire de l'articulation de cet os, et au bord antérieur du ligament inter-articulaire.

Le ptérigoïdien externe présente à sa base et à son sommet des aponévroses qui s'avancent de côté et d'autre jusqu'à sa partie moyenne. Les fibres charnues sont placées entre ces aponévroses. Elles n'ont pas toutes la même direction : les inférieures montent d'avant en arrière; les supérieures descendent un peu d'avant en arrière aussi ; les moyennes sont horizontales. Le muscle ptérigoïdien externe tire en avant le condyle de la mâchoire inférieure et le ligament inter-articulaire. Il porte ainsi le menton en avant du côté opposé. Si les deux ptérigoïdiens externes agissent ensemble, la mâchoire est portée directement en avant.

Du Ptérigoïdien interne.

Le ptérigoïdien interne est situé au-dessous et au côté interne du ptérigoïdien externe,

sur la face interne de la branche de la mâchoire inférieure, à-peu-près comme le masseter l'est sur l'externe. Il s'étend de la fosse ptérigoïde à l'angle de la mâchoire. Ce muscle est moins large et moins épais que le masseter, auquel il ressemble d'ailleurs assez bien.

Sa face externe répond à la branche de la mâchoire : elle en est séparée supérieurement par un intervalle, dans lequel se trouvent les branches linguale et dentaire inférieure du nerf maxillaire inférieur, l'artère dentaire inférieure et le ligament latéral interne de l'articulation de la mâchoire : inférieurement, cette face est attachée à la face interne de la branche de la mâchoire, depuis le trou qu'on y apperçoit jusqu'à l'angle de cet os.

La face interne de ce muscle répond supérieurement au muscle péristaphylin externe et au constricteur supérieur du pharynx : inférieurement, elle recouvre la glande maxillaire.

L'extrémité supérieure du muscle ptérigoïdien interne est attachée, dans toute la longueur de la fosse ptérigoïde, aux deux aîles de l'apophyse de ce nom, mais particulièrement à la face interne de l'aîle externe : elle s'attache aussi à l'enfoncement mitoyen de la face supérieure de la tubérosité de l'os du palais. Delà ce muscle descend un peu obliquement d'avant en arrière et de dedans en dehors : il s'amincit et va s'attacher à la partie interne de l'angle de la mâchoire.

Le ptérigoïdien interne présente à ses extrémités des aponévroses qui se continuent fort avant dans son épaisseur. Les fibres charnues sont placées très-obliquement entre ces aponévroses. Ce muscle élève la mâchoire inférieure et la

porte un peu en avant : il agit aussi sur la mâchoire supérieure qu'il abaisse vers l'inférieure.

RÉGION ANTÉRIEURE DU TRONC.

Nous divisons la région antérieure du tronc en trois parties ; savoir, une supérieure ou cervicale, une moyenne ou pectorale, et une inférieure ou abdominale.

Partie cervicale de la Région antérieure du Tronc.

Les muscles situés à la partie cervicale de la région antérieure du tronc, c'est-à--dire à la partie antérieure du cou sont le peaucier, le sterno-cléido-mastoïdien, l'omoplat-hyoïdien, le sterno-hyoïdien, le sterno-thyroïdien, le thyro-hyoïdien, le digastrique, le stylo-hyoïdien, le mylo-hyoïdien, le génio-hyoïdien, le stylo-glosse, l'hyo-glosse, le génio-glosse, le lingual, les constricteurs du pharynx, distingués en inférieur, moyen et supérieur, le stylo-pharyngien, le crico-thyroïdien, le crico-aryténoïdien postérieur, le crico-aryténoïdien latéral, le thyro-aryténoïdien, l'aryténoïdien, les péristaphylins interne et externe, le palato-staphylin, le pharyngo-staphylin, le glosso-staphylin ; les droits antérieurs de la tête, distingués en grand et petit, et le long du cou.

Du Peaucier.

Le peaucier est situé à la partie antérieure et latérale du cou. Il s'étend de la partie supérieure et antérieure de la poitrine, et de la partie supérieure de l'épaule à la partie inférieure de la face.

Ce muscle est large, mince et quadrilatère. Sa face externe est couverte par la peau à laquelle elle est unie au moyen d'un tissu cellulaire serré, dans lequel il ne s'amasse en général que très-peu de graisse.

La face interne du peaucier couvre inférieurement le deltoïde, le grand pectoral et la clavicule; plus haut, elle recouvre le muscle sterno-cléido-mastoïdien, l'omoplat-hyoïdien, le sterno-hyoïdien, le sterno-thyroïdien, le thyro-hyoïdien, la veine jugulaire externe, l'artère carotide, la thyroïdienne supérieure, une portion de la glande parotide, la glande maxillaire, le muscle digastrique, le mylo-hyoïdien, le masseter, le corps de la mâchoire, l'artère labiale et le muscle buccinateur.

Le bord antérieur du peaucier commence devant le grand pectoral, près la partie supérieure du sternum; delà il monte en se rapprochant de celui du côté opposé jusqu'au-dessous du menton, où les deux peauciers s'entre-croisent, de manière que le gauche passe à droite et le droit à gauche.

Le bord postérieur commence à la partie postérieure du moignon de l'épaule; delà il monte jusqu'à la joue où il se termine. Le bord inférieur se termine dans le tissu cellulaire qui recouvre la partie supérieure des muscles grand pectoral et deltoïde : ce bord descend

plus ou moins bas, suivant les différens sujets.

Le bord supérieur s'attache antérieurement au bord inférieur de la mâchoire et à la ligne oblique externe de cet os. Le reste de ce bord s'avance vers la commissure des lèvres et s'y termine.

Le peaucier est entièrement charnu ; ses fibres paroissent naître du tissu cellulaire et de la peau qui recouvrent le grand pectoral et le deltoïde. Elles se rapprochent en montant obliquement de dehors en dedans, et le plan qu'elles forment devient plus épais : arrivées à la partie supérieure du cou, les internes s'entre-croisent avec celles du muscle opposé, et s'attachent à la partie moyenne du bord inférieur de la mâchoire ; celles qui suivent s'attachent à la ligne oblique externe de cet os, et paroissent s'entre-croiser avec les fibres du triangulaire. Les autres fibres du peaucier se courbent un peu de dehors en dedans, passent au-dessous du bord externe du triangulaire, et montent jusqu'à la commissure des lèvres où elles se terminent : les plus postérieures se terminent dans le tissu cellulaire de la joue. La partie supérieure du peaucier est souvent fortifiée par un plan musculeux, mince, dont les fibres naissent du tissu cellulaire qui recouvre la glande parotide, et quelquefois de l'aponévrose du masseter : ces fibres se portent d'arrière en avant, se joignent à celles du peaucier et se terminent dans la commissure des lèvres. Le peaucier abaisse la commissure des lèvres et la porte en dehors ; il contribue aussi à l'abaissement de la machoîre inférieure. Ce muscle ne peut agir sans froncer en travers la peau du cou.

Du Sterno-cléido-mastoïdien.

Le sterno-cléido-mastoïdien est situé obliquement à la partie antérieure et latérale du cou ; il s'étend de la partie antérieure et supérieure du sternum, et de la partie interne de la clavicule à l'apophyse mastoïde du temporal et à l'occipital. Ce muscle est alongé, aplati, large d'environ deux pouces et divisé en deux portions inférieurement. Sa face externe est couverte dans presque toute son étendue par le peaucier : on trouve entr'elle et ce muscle la veine jugulaire externe et plusieurs filets de nerfs qui viennent des branches antérieures des premières paires cervicales. La partie supérieure de cettte face est couverte par la peau et la glande parotide.

La face interne de ce muscle couvre l'articulation du sternum avec la clavicule, les muscles sterno-hyoïdien, omoplat-hyoïdien et sterno-thyroïdien ; elle couvre aussi la veine jugulaire interne, l'artère carotide primitive, la huitième paire de nerfs, le grand sympathique, les muscles scalènes, les branches antérieures des nerfs cervicaux, l'acccessoire de *Willis*, le muscle angulaire, le splénius et le digastrique.

Le bord antérieur du muscle sterno-cléido-mastoïdien commence à la partie antérieure et supérieure du sternum. Il est d'abord très-près de celui du muscle opposé ; mais en montant il s'en éloigne beaucoup. La partie inférieure de ce bord est assez épaisse et soulève sensiblement la peau, sur-tout dans les personnes maigres : la partie moyenne est mince ; la

supérieure devient plus épaisse ; elle est couverte par la glande parotide.

Le bord postérieur s'étend de la clavicule à la ligne courbe supérieure de l'occipital. Ce bord est mince et un peu concave.

L'extrémité inférieure du muscle sterno-cléido-mastoïdien est divisé en deux portions, dont l'une est interne ou antérieure, et porte le nom de sternale, et l'autre externe ou postérieure, s'appelle claviculaire.

La portion sternale est plus épaisse et plus étroite que l'autre : elle s'attache à la partie antérieure et supérieure du sternum. La portion claviculaire est quelquefois divisée en plusieurs parties ; elle s'attache à la partie interne du bord postérieur et de la face supérieure de la clavicule dans une étendue plus ou moins grande, suivant les différens sujets.

Les deux portions du muscle sterno-cléido-mastoïdien montent avec une direction différente. La portion sternale monte d'avant en arrière et de dedans en dehors. La portion claviculaire monte beaucoup moins obliquement ; d'où il résulte que ces deux portions se rencontrent bientôt et s'entre-croisent, de sorte que la portion claviculaire est couverte dans presque toute sa largeur par la portion sternale.

Ces deux portions confondues supérieurement s'attachent au sommet de l'apophyse mastoïde du temporal, à la face externe de cette apophyse, à celle de la portion mastoïdienne du même os, et aux deux tiers externes environ de la ligne courbe supérieure de l'occipital.

Le muscle sterno cléido-mastoïdien est

composé d'aponévroses, de tendons et de fibres charnues : la portion sternale commence inférieurement par un tendon qui monte fort haut devant les fibres charnues ; la portion claviculaire commence par des aponévroses qui montent quelque temps devant les fibres charnues. L'extrémité supérieure de ce muscle est terminée par une aponévrose commune aux deux portions : la partie postérieure de cette aponévrose est plus large et plus mince que l'antérieure qui se prolonge fort bas sur le bord antérieur du muscle. Les fibres charnues de la portion sternale se terminent supérieurement à la partie externe et antérieure de l'aponévrose commune. Les fibres les plus postérieures de la portion claviculaire se terminent à la partie postérieure de l'aponévrose commune ; toutes les autres fibres de cette portion passent sous celles de la portion sternale, et se terminent à la partie antérieure et interne de l'aponévrose commune. Le muscle sterno-cléido-mastoïdien est traversé ordinairement dans sa partie supérieure par le nerf accessoire de *Willis*.

Ce muscle porte la tête en avant, l'incline de son côté et lui fait exécuter un mouvement de rotation qui tourne le visage du côté opposé. Lorsque les deux muscles sterno-cléido-mastoïdiens agissent ensemble, ils fléchissent directement la tête ; mais l'action de ces muscles ne devient nécessaire pour ce mouvement, qu'autant qu'on est couché sur le dos. Lorsqu'on est debout ou assis, le poids de la tête et le relâchement gradué de ses muscles extenseurs suffisent pour la fléchir en avant. Dans la circonstance où l'action des sterno-

cléido-mastoïdiens est nécessaire pour fléchir la tête et l'approcher de la poitrine, ils sont aidés par les muscles droits et obliques du bas-ventre, dont l'action devient nécessaire pour fixer la poitrine et l'empêcher d'obéir à la contraction des muscles sterno-cléido-mastoïdiens.

De l'Omoplat-hyoïdien.

Ce muscle est situé obliquement à la partie latérale et antérieure du cou. Il s'étend du bord supérieur de l'omoplate à l'os hyoïde. Il est alongé, mince et étroit. Sa face externe est couverte par le trapèze, la clavicule, le peaucier et le sterno-cléido-mastoïdien. Sa face interne couvre les scalènes, les nerfs cervicaux, l'artère carotide, la veine jugulaire interne, le muscle sterno-hyoïdien, le thyro-hyoïdien et les vaisseaux thyroïdiens supérieurs.

L'extrémité inférieure de ce muscle est attachée au bord supérieur de l'omoplate, derrière l'échancrure qu'on y remarque : quelquefois elle s'attache au ligament qui couvre cette échancrure ; et dans certains sujets, elle se fixe à la base de l'apophyse coracoïde. Delà ce muscle monte en devant et en dedans, en passant derrière la clavicule, au bord postérieur de laquelle il s'attache quelquefois. Le plus souvent il n'est uni à cet os que par du tissu cellulaire. Lorsque ce muscle est arrivé au bord antérieur du sterno-cléido-mastoïdien, il monte presque parallèlement au muscle sterno-hyoïdien, dont il couvre la partie supérieure externe ; il s'avance vers l'os hyoïde

et s'attache à la partie latérale du bord inférieur du corps de cet os.

L'omoplat-hyoïdien présente à sa partie moyenne un tendon, dont la longueur varie suivant les sujets : dans quelques-uns, il est très-court et ne paroît que sur la face antérieure du muscle; quelquefois même ce tendon n'existe point. Les fibres charnues de ce muscle forment deux portions, dont l'une est inférieure et l'autre supérieure. La portion inférieure est plus longue et plus large que la supérieure : elle se termine inférieurement par des fibres tendineuses, dont les antérieures sont plus longues que les postérieures. La portion charnue supérieure se termine à l'os hyoïde par des fibres aponévrotiques extrêmement courtes : quelquefois une partie des fibres de cette portion se continue avec le stylo-hyoïdien. Les usages de l'omoplat-hyoïdien sont d'abaisser l'os hyoïde, ce qu'il ne peut faire sans le porter un peu de côté et en arrière. Lorsque les deux omoplat-hyoïdiens agissent en même temps, ils abaissent l'os hyoïde directement, et le portent un peu en arrière. Si cet os est fixé, ils contribuent à l'abaissement de la mâchoire inférieure.

Du Sterno-Hyoïdien.

Le sterno-hyoïdien est situé à la partie antérieure du cou. Il s'étend depuis la partie supérieure et postérieure du sternum jusqu'à la partie inférieure de l'os hyoïde. Ce muscle est long, étroit et fort mince; il est plus large et plus mince inférieurement que supérieurement. Sa face antérieure est couverte par la clavicule,

le muscle sterno-cléido mastoïdien, le peaucier et l'omoplat-hyoïdien. Sa face postérieure couvre le muscle sterno-thyroïdien, la glande thyroïde, les vaisseaux thyroïdiens supérieurs, le larynx, le muscle crico-thyroïdien, le thyro-hyoïdien et la membrane du même nom. L'extrémité inférieure de ce muscle est attachée à la partie supérieure de la face postérieure du sternum et à la capsule qui entoure l'articulation de cet os avec la clavicule : dans certains sujets, elle s'attache aussi au cartilage de la première côte. Delà ce muscle monte un peu obliquement de dehors en dedans jusqu'à la partie moyenne du larynx, sur lequel il semble uni au muscle du côté opposé; ensuite il s'en éloigne un peu en montant vers l'os hyoïde, où il finit en s'attachant au bord inférieur du corps de cet os, un peu plus en dedans et plus en arrière que l'omoplat-hyoïdien.

Le sterno hyoïdien est aponévrotique à ses extrémités, et charnu dans le reste de sa longueur. On remarque vers sa partie inférieure une intersection aponévrotique, plus ou moins apparente, et qui n'occupe souvent que la moitié interne de sa largeur. Cette intersection est comme une ligne transversale un peu tortueuse, plus apparente à la face antérieure qu'à la postérieure. Ce muscle abaisse l'os hyoïde, et le retient en bas pendant que les muscles attachés à sa partie supérieure agissent pour abaisser la mâchoire inférieure.

Du Sterno-Thyroïdien.

Le sterno-thyroïdien est situé à la partie antérieure du cou. Il s'étend de la partie

supérieure et postérieure du sternum au cartilage thyroïde. Ce muscle est un peu plus large et plus mince que le sterno-hyoïdien. Sa face antérieure est couverte par les muscles sterno-hyoïdien, sterno-cléido-mastoïdien et omoplat-hyoïdien. Sa face postérieure couvre la veine sous-clavière, la jugulaire interne, la trachée artère, l'artère carotide, la glande thyroïde et les vaisseaux thyroïdiens supérieurs et inférieurs; elle couvre aussi le muscle crico-thyroïdien et une partie du constricteur inférieur du pharynx.

L'extrémité inférieure du sterno-thyroïdien est attachée à la partie supérieure de la face postérieure du sternum, vis-à-vis l'articulation de cet os avec le cartilage de la seconde côte: dans certains sujets, elle s'attache aussi à la partie interne de la face postérieure de ce cartilage. Delà il monte un peu obliquement de dedans en dehors vers le cartilage thyroïde, à la face antérieure duquel il s'attache dans toute la longueur de la ligne oblique et saillante qu'on y apperçoit: cette attache a lieu immédiatement au-dessous du thyro-hyoïdien, avec lequel le sterno-hyoïdien est souvent continu en partie ou en totalité. Ce muscle est aponévrotique à ses extrémités, et charnu dans le reste de sa longueur. On remarque quelquefois vers sa partie inférieure une intersection aponévrotique, tantôt transversale et tantôt oblique.

Le sterno-thyroïdien abaisse le larynx. Il peut aussi contribuer à l'abaissement de l'os hyoïde par le moyen du thyro-hyoïdien, et même à celui de la mâchoire en fixant l'os hyoïde.

Du Thyro-Hyoïdien ou Hyo-Thyroïdien.

Le thyro-hyoïdien est situé à la partie antérieure et supérieure du cou. Il s'étend depuis la partie latérale de la face antérieure du cartilage thyroïde jusqu'au bord inférieur de l'os hyoïde. Ce muscle ressemble à un carré long. Sa face antérieure est couverte par les muscles sterno et omoplat-hyoïdiens et par le peaucier. Sa face postérieure couvre le cartilage thyroïde et la membrane qui unit ce cartilage à l'os hyoïde. Ses bords interne et externe n'ont rien de remarquable : le premier est plus long que le dernier. Son bord inférieur est oblique de haut en bas et de dehors en dedans; il s'attache à la ligne saillante que l'on remarque sur la partie latérale de la face antérieure du cartilage thyroïde. Son bord supérieur est attaché au bord inférieur du corps de l'os hyoïde, et à la moitié antérieure environ du bord externe de la grande corne de cet os. Ce muscle est tout charnu : ses fibres ont une direction verticale ; la plupart se continuent avec celles du sterno-thyroïdien. Le thyro-hyoïdien rapproche le larynx et l'os hyoïde l'un de l'autre, soit qu'il meuve ces deux parties en même temps, soit qu'il n'en mette qu'une en mouvement, l'autre étant retenue par les muscles qui agissent en sens contraire.

Du Digastrique.

Le digastrique est situé à la partie supérieure, latérale et antérieure du cou. Il s'étend de la rainure mastoïdienne du temporal à la partie

moyenne et inférieure de la mâchoire. Ce muscle est grêle et tendineux à sa partie moyenne, plus gros et charnu à ses extrémités : il est courbé de bas en haut, à angle obtus. Sa face externe est couverte postérieurement par les muscles petit complexus, splénius de la tête et sterno-cléido-mastoïdien : vers le milieu de sa longueur, elle est couverte par la glande maxillaire, et antérieurement par le peaucier.

Sa face interne couvre les muscles stylo-hyoïdien, stylo-glosse et stylo-pharyngien; elle couvre aussi les artères carotides externe et interne, la veine jugulaire interne, les artères labiale et linguale, le nerf grand hypoglosse, le muscle hyo-glosse et le mylo-hyoïdien.

L'extrémité postérieure du digastrique est attachée dans la rainure mastoïdienne du temporal. Delà ce muscle s'avance d'arrière en avant, entre l'apophyse mastoïde du temporal et l'apophyse transverse de la première vertèbre du cou : il descend ensuite en avant et en dedans vers l'os hyoïde. Arrivé près du corps de cet os, son tendon traverse ordinairement l'extrémité inférieure du muscle stylo-hyoïdien. Ce tendon tient à l'os hyoïde de la manière suivante : après avoir traversé le stylo-hyoïdien, il passe dans une espèce d'anneau ou d'anse aponévrotique qui, après avoir embrassé la concavité du coude que forme ce tendon, descend un peu obliquement en devant et va se fixer au corps de l'os hyoïde. La largeur de cette anse aponévrotique varie depuis une ligne jusqu'à deux. Sa longueur ne varie pas moins; ce qui fait que le tendon du digastrique

est plus ou moins près de l'os hyoïde. La partie de cette anse qui embrasse le tendon est plus épaisse et plus apparente que celle qui s'étend depuis ce tendon jusqu'à l'os hyoïde. Aussitôt que le tendon du digastrique a traversé l'anse aponévrotique dont nous venons de parler, une aponévrose large et mince se détache du bord inférieur de ce tendon et de la partie voisine du bord interne de la portion charnue antérieure; cette aponévrose descend devant le mylo-hyoïdien, avec lequel elle contracte de fortes adhérences, et va s'attacher au corps de l'os hyoïde : elle retient le tendon et l'empêche de glisser dans l'anse aponévrotique, comme il arriveroit sans cela. Après s'être ainsi fixé à l'os hyoïde, le digastrique monte d'arrière en avant et de dehors en dedans, et va enfin s'attacher à la partie inférieure de la face postérieure du corps de la mâchoire dans une petite fossette qu'on y apperçoit. Cette attache est très-voisine de celle du muscle opposé, et quelquefois les fibres les plus internes des digastriques s'entre-croisent.

Le digastrique est composé d'un tendon mitoyen et de deux portions charnues, dont l'une est postérieure et l'autre antérieure. Le tendon a environ deux pouces et demi de long; il se prolonge fort loin en s'élargissant dans l'épaisseur de la portion charnue postérieure; il s'étend bien moins loin dans la portion charnue antérieure. La portion charnue postérieure présente plusieurs aponévroses qui s'attachent dans la rainure mastoïdienne, et s'étendent au loin entre les fibres charnues. Celles-ci naissent de ces aponévroses et se terminent au tendon mitoyen qu'elles environnent

de toutes parts. On remarque aussi dans la portion charnue antérieure des aponévroses assez longues qui s'attachent à la mâchoire. Les fibres charnues qui forment cette portion naissent de ces aponévroses, et se terminent à l'extrémité antérieure du tendon mitoyen.

Le digastrique abaisse la mâchoire inférieure. Les deux portions dont il est composé concourent au même but; la postérieure, en fixant l'os hyoïde conjointement avec les muscles placés au-dessous de cet os; l'antérieure, en agissant immédiatement sur la mâchoire. Lorsque la mâchoire a été portée en avant, le digastrique la tire en arrière et la ramène à sa position naturelle. Sa portion antérieure peut, lorsque la mâchoire est fixée, élever l'os hyoïde et le porter en avant. Sa portion postérieure agit aussi sur la tête et contribue à l'élévation de la mâchoire supérieure.

Du Stylo-Hyoïdien.

Le stylo-hyoïdien est situé à la partie supérieure, antérieure et latérale du cou. Il s'étend de l'apophyse styloïde du temporal à l'os hyoïde. Ce muscle est alongé, mince et étroit. Sa face externe est couverte par le digastrique. Sa face interne couvre l'artère carotide externe, la veine jugulaire interne, le muscle stylo-glosse, le stylo-pharyngien, les artères labiale et linguale, le nerf grand hypo-glosse et le muscle hyo-glosse. Son extrémité supérieure est attachée au côté externe inférieur de l'apophyse styloïde du temporal, près de la base de cette éminence. Delà ce muscle descend obliquement de dehors en dedans et

d'arrière en avant. Arrivé près de l'os hyoïde, il se partage ordinairement en deux portions, entre lesquelles passe le tendon du digastrique : bientôt ces deux portions se réunissent et vont s'attacher à la partie latérale inférieure de la face antérieure du corps de l'os hyoïde. Le stylo-hyoïdien présente à son extrémité supérieure un petit tendon qui se continue assez avant sur le côté externe des fibres charnues. Celles-ci naissent de ce tendon et se terminent à une aponévrose mince, au moyen de laquelle ce muscle s'attache à l'os hyoïde. Le stylo-hyoïdien élève l'os hyoïde et le porte un peu en arrière et de côté. Lorsque les deux stylo-hyoïdiens agissent ensemble, l'os hyoïde est élevé et porté directement en arrière. Le stylo-hyoïdien peut aussi agir sur la tête et contribuer à l'élévation de la mâchoire supérieure. On trouve quelquefois au-dessus du stylo-hyoïdien un muscle tout semblable, mais beaucoup plus petit, qui vient aussi de l'apophyse-styloïde du temporal, et se termine à la petite corne de l'os hyoïde.

Du Mylo-Hyoïdien.

Le mylo-hyoïdien est situé à la partie supérieure et antérieure du cou. Il s'étend de la ligne oblique interne de la mâchoire à l'os hyoïde. Ce muscle est large, mince et triangulaire. Sa face externe est inclinée en avant et en bas : elle est couverte par le digastrique, le peaucier et la glande maxillaire. Sa face interne est inclinée en haut et en dedans : elle couvre le muscle génio-hyoïdien, le génio-glosse, l'hyo-glosse, la glande sublinguale, le conduit excréteur de la glande

maxillaire, et la portion de cette glande qui accompagne ce conduit. Elle couvre aussi la branche linguale du nerf maxillaire inférieur.

Le bord antérieur du mylo-hyoïdien est tellement uni à celui du muscle opposé, que ces deux muscles paroissent n'en former qu'un seul. On remarque quelquefois entre ces deux muscles et la mâchoire un espace triangulaire rempli de tissu cellulaire. Son bord postérieur est libre; il s'étend de la partie postérieure de la ligne oblique interne de la mâchoire à l'os hyoïde: ce bord est couvert, dans presque toute son étendue, par la glande maxillaire. Le bord supérieur ou la base de ce muscle est attaché à la ligne oblique interne de la mâchoire. Le sommet est tourné en bas et en arrière; il est tronqué et s'attache à la partie inférieure de la face antérieure du corps de l'os hyoïde.

Les fibres charnues du mylo-hyoïdien naissent de la ligne oblique interne de la mâchoire par des aponévroses, dont les postérieures sont plus longues que les antérieures. Parmi ces fibres, celles qui répondent aux trois quarts antérieurs de la ligne oblique descendent en dedans et en arrière et se joignent à celles du muscle opposé; à l'endroit de cette union, on remarque ordinairement une ligne tendineuse qui s'étend depuis la symphyse du menton jusqu'à l'os hyoïde. Cette ligne dégénère inférieurement en une aponévrose mince qui est fortement unie à celle qui se détache du tendon mitoyen et du ventre antérieur du digastrique. Les fibres les plus postérieures du mylo-hyoïdien descendent obliquement en dedans et en arrière, et se ter-

minent à l'os hyoïde par de courtes aponévroses. Les fibres antérieures sont très-courtes ; celles qui suivent deviennent de plus en plus longues, à mesure qu'elles approchent du bord postérieur.

Ce muscle élève l'os hyoïde et le porte en avant. Si cet os est fixé par l'action des muscles qui s'attachent à sa partie inférieure, le mylo hyoïdien abaisse la mâchoire et la porte un peu en arrière : les secousses qu'il imprime aux glandes maxillaire et sublinguale favorisent l'excrétion de la salive.

Du Génio-Hyoïdien.

Le génio-hyoïdien est situé à la partie antérieure et supérieure du cou, à côté de son semblable. Il s'étend depuis l'éminence de la mâchoire, appelée épine interne du menton ou apophyse géni, jusqu'à l'os hyoïde. Ce muscle est alongé, plus étroit supérieurement qu'inférieurement, et fort mince. Sa face antérieure est inclinée en bas ; elle est couverte par le mylo-hyoïdien. Sa face postérieure couvre le génio-glosse et l'hyo-glosse. Son bord externe est libre et n'offre rien de remarquable. Son bord interne touche celui du muscle opposé ; il en est séparé par une couche de tissu cellulaire si mince, sur tout inférieurement, que dans certains sujets ces muscles paroissent confondus. L'extrémité supérieure du génio-hyoïdien est un peu tournée en avant ; elle s'attache à la partie inférieure de l'épine interne du menton. Delà ce muscle descend obliquement d'avant en arrière, et va s'attacher à la partie moyenne de la face antérieure du corps de l'os hyoïde.

Ce muscle est tout charnu, excepté à son

extrémité supérieure où l'on voit quelques aponévroses qui se prolongent assez loin dans son épaisseur. Ses usages sont d'élever l'os hyoïde et de le porter en avant. Lorsque cet os est fixé, le génio-hyoïdien abaisse la mâchoire inférieure.

Du Stylo-Glosse.

Ce muscle est situé à la partie supérieure et antérieure du cou. Il s'étend depuis l'apophyse styloïde du temporal, jusqu'à la partie latérale de la langue. Le stylo-glosse est étroit postérieurement, large et mince antérieurement. Sa face externe est couverte par le digastrique, la glande maxillaire, la branche linguale du nerf maxillaire inférieur et par la membrane de la langue. Sa face interne couvre postérieurement le muscle constricteur supérieur du pharynx, et antérieurement l'hyo-glosse et le lingual auxquels elle est unie. L'extrémité postérieure du stylo-glosse est attachée à la partie supérieure de l'apophyse styloïde du temporal, depuis le milieu de cette éminence jusqu'à son sommet, au-delà duquel ce muscle s'attache aussi au ligament stylo-maxillaire. Delà il se porte en bas, en avant et un peu en dedans, en augmentant de largeur, jusqu'à la partie latérale de la base de la langue; ensuite il se rétrécit et se termine en pointe vers le bout de cet organe.

Ce muscle est entièrement charnu, excepté à son extrémité postérieure où l'on voit quelques aponévroses. Ses fibres charnues se confondent dans la langue avec celles des muscles hyo-glosse et lingual.

Le stylo-glosse porte la langue en haut, en

arrière et de côté ; s'il agit en même temps que celui du côté opposé, la langue est portée directement en arrière et en haut, et sa base est élargie.

De l'Hyo-Glosse.

L'hyo-glosse est situé à la partie supérieure et antérieure du cou. Il s'étend de l'os hyoïde à la partie latérale, postérieure et inférieure de la langue. Ce muscle est aplati, mince et quadrilatère. Sa face externe est couverte inférieurement par le digastrique, le stylo-hyoïdien et le génio-hyoïdien ; plus haut, elle est couverte par le mylo-hyoïdien, le nerf grand hypo-glosse et la glande maxillaire ; plus haut encore, elle est couverte par le stylo-glosse auquel elle est unie. Sa face interne couvre le constricteur moyen du pharynx, l'artère linguale, le nerf glosso-pharyngien et le muscle génio-glosse auquel elle est intimement unie dans sa partie supérieure : cette face est aussi très-adhérente au muscle lingual.

Le bord inférieur de l'hyo-glosse est attaché à la partie supérieure de la face antérieure du corps de l'os hyoïde, et à la face supérieure de la grande corne de cet os jusqu'à son sommet. On remarque ordinairement entre la partie qui s'attache au corps de l'os hyoïde, et celle qui est attachée à la grande corne de cet os, un intervalle dans lequel passe l'artère linguale. Le bord supérieur de ce muscle se termine sur la partie latérale et postérieure de la langue, en s'unissant au stylo-glosse et au lingual. Ses bords postérieur et antérieur n'offrent rien de remarquable.

L'hyo-glosse est entièrement charnu : parmi ses fibres, celles qui naissent du corps de l'os hyoïde forment un plan moins large et plus épais que celui qui est formé par les fibres qui naissent de la grande corne de cet os. Les premières montent un peu obliquement d'avant en arrière, et couvrent une partie des secondes qui montent un peu d'arrière en avant; toutes ces fibres se terminent sur les côtés de la langue, en se confondant avec celles des autres muscles de cet organe. La plupart des Anatomistes ont fait plusieurs muscles de l'hyo-glosse. Ils appellent basio-glosse la portion qui s'attache au corps de l'os hyoïde, et kérato-glosse celle qui vient de la grande corne de cet os. Quelques-uns ont nommé petit kérato-glosse une portion qui vient dans certains sujets, de la petite corne de l'os hyoïde. L'hyo-glosse abaisse la base de la langue : il élève l'os hyoïde lorsque la langue est fixée.

Du Génio-Glosse.

Le génio-glosse est situé à la partie supérieure et antérieure du cou, derrière la mâchoire inférieure. Il s'étend depuis la partie moyenne inférieure de la face postérieure du corps de cet os jusqu'à la langue et à l'os hyoïde. Ce muscle est aplati transversalement et triangulaire. Sa face externe est couverte par la glande sublinguale et par les muscles hyo-glosse, stylo-glosse et lingual auxquels elle est unie : elle est aussi couverte par le mylo-hyoïdien. Sa face interne touche au muscle du côté opposé ; elle en est séparée antérieurement par une couche de tissu cellulaire,

mais postérieurement et inférieurement les deux génio-glosses sont tellement unis qu'il est impossible de les séparer. Le bord inférieur de ce muscle est incliné en avant : il s'étend de l'apophyse géni à l'os hyoïde ; ce bord est couvert par le muscle génio-hyoïdien : il est mince à sa partie antérieure et épais à sa partie postérieure. Le bord supérieur a beaucoup moins d'étendue que l'inférieur. Il est couvert par la membrane interne de la bouche. Le sommet du génio-glosse est attaché à l'apophyse géni de la mâchoire inférieure, au-dessus du muscle génio-hyoïdien. La base se termine à la partie inférieure et latérale de la langue, depuis la pointe jusqu'à la base de cet organe.

Le génio-glosse présente à son sommet des fibres aponévrotiques qui se prolongent plus loin sur son côté externe que sur l'interne. Les fibres charnues naissent de ces aponévroses ; delà elles se portent vers la langue avec des directions différentes. Les supérieures marchent d'abord horizontalement ; mais lorsqu'elles sont parvenues à la partie inférieure de la langue, elles se courbent de bas en haut et d'arrière en avant pour aller à la pointe de cet organe ; celles qui suivent sont un peu moins courbées et se rendent à sa partie moyenne ; les inférieures marchent un peu obliquement d'avant en arrière et de haut en bas, et se terminent à sa base ; quelques-unes des plus inférieures s'écartent un peu en dehors et vont s'attacher à la partie supérieure de la petite corne de l'os hyoïde. On en voit souvent d'autres qui se continuent avec le constricteur moyen du pharynx.

Le génio-glosse peut imprimer des mouvemens variés à la langue ; il la porte en avant et la fait sortir de la bouche par la contraction de ses fibres inférieures ; il la tire en arrière par l'action de celles qui sont supérieures ; en outre, il contribue singulièrement aux changemens de figure dont la langue est susceptible.

Du Lingual.

Ce muscle est situé à la partie inférieure et latérale de la langue. Il s'étend depuis la base jusqu'à la pointe de cet organe. Le lingual est alongé, plus épais postérieurement qu'antérieurement. Son côté externe est uni à l'hyo-glosse et au stylo-glosse. Son côté interne adhère au génio-glosse. Son côté inférieur est placé postérieurement entre l'hyo-glosse et le génio-glosse ; antérieurement, il est couvert par la membrane de la langue. Son côté supérieur est tellement uni à la membrane qui couvre la face supérieure de la langue, qu'il est impossible de l'en séparer. L'extrémité postérieure du lingual se termine dans la base de la langue. Son extrémité antérieure se termine dans la pointe de cet organe. Ce muscle est tout charnu ; il raccourcit la langue et la courbe de haut en bas en tirant sa pointe inférieurement.

Du Constricteur inférieur du Pharynx.

Le constricteur inférieur est situé à la partie inférieure du pharynx. Il s'étend des cartilages thyroïde et cricoïde à la partie postérieure et moyenne du pharynx. Ce muscle est large, fort mince et quadrilatère. Sa face externe est cou-

verte antérieurement par le sterno-thyroïdien, par la glande thyroïde et par l'artère carotide primitive; postérieurement, elle est unie aux muscles grand droit antérieur de la tête et long du cou, ainsi qu'au ligament vertébral commun antérieur par du tissu cellulaire fort lâche et dans lequel il ne s'amasse point de graisse.

Sa face interne couvre les cartilages cricoïde et thyroïde, la membrane du pharynx, le muscle pharyngo-staphylin, le stylo-pharyngien et le constricteur moyen auquel elle est intimement unie. Son bord supérieur commence à la partie postérieure du bord supérieur du cartilage thyroïde ; delà il monte en arrière, en passant sur le constricteur moyen, et se termine plus ou moins haut, en s'unissant à angle très-aigu avec celui du muscle opposé : ce bord monte souvent jusqu'auprès de l'apophyse basilaire de l'occipital. Le bord inferieur commence au cartilage cricoïde ; delà il monte en arrière et se termine à la partie postérieure et inférieure du pharynx. Il forme, avec celui du muscle opposé, une espèce d'arcade qui est unie au commencement de l'œsophage ; c'est sous la partie antérieure de ce bord que passe la branche récurrente de la huitième paire de nerfs. Le bord antérieur du constricteur inférieur s'attache inférieurement à la face externe du cartilage cricoïde, derrière le muscle crico-thyroïdien : plus haut, ce bord est attaché à la partie externe de la corne inférieure du cartilage thyroïde. Ensuite il s'attache à la ligne oblique de la face antérieure de ce cartilage derrière le muscle sterno-thyroïdien. Entre le cartilage cricoïde et le thyroïde, ce

bord est souvent confondu avec le muscle crico-thyroïdien. Le bord postérieur est confondu avec celui du muscle opposé. Le constricteur inférieur est entièrement charnu : ses fibres sont toutes obliques d'avant en arrière et de bas en haut; mais l'obliquité des supérieures est beaucoup plus grande que celle des moyennes, et celles-ci sont plus obliques que les inférieures, dont la direction est presque transversale. Les supérieures sont beaucoup plus longues que les inférieures. Ce muscle resserre la partie inférieure du pharynx : il élève aussi le larynx.

Du Constricteur moyen.

Ce muscle est situé à la partie moyenne du pharynx. Il s'étend depuis l'os hyoïde jusqu'à la partie postérieure et moyenne du pharynx. Sa figure est assez semblable à celle d'un triangle dont la base est en arrière. Sa face externe est couverte antérieurement par l'hyo-glosse et par l'artère linguale; postérieurement et inférieurement, elle est couverte par le constricteur inférieur. Dans le reste de son étendue, elle est unie aux muscles grand droit antérieur de la tête et long du cou, et à la colonne vertébrale, par du tissu cellulaire lâche. Sa face interne couvre la membrane du pharynx, le muscle stylo-pharyngien, le pharyngo-staphylin et le constricteur supérieur auquel elle est intimement unie.

Le bord inférieur du constricteur moyen commence dans l'angle rentrant que forment la grande et la petite cornes de l'os hyoïde. Delà il se porte en arrière et s'attache à la face supérieure de la grande corne de cet os jusqu'à son sommet. Ensuite il se courbe de

haut en bas et descend en arrière sous le constricteur inférieur, et se termine à la partie postérieure et inférieure du pharynx. Dans certains sujets, ce bord passe sur la face supérieure de la grande corne de l'os hyoïde, sans s'y attacher.

Le bord supérieur commence au même endroit que le précédent. Delà il monte en arrière, en s'attachant d'abord à la partie postérieure inférieure de la petite corne de l'os hyoïde, et ensuite à une substance ligamenteuse placée entre lui et le génio-glosse. Cette substance s'attache au sommet de la petite corne de l'os hyoïde, et se continue quelquefois jusqu'à l'apophyse styloïde du temporal, sous le nom de ligament stylo-hyoïdien; après quoi ce bord monte derrière le stylo-pharyngien et le constricteur supérieur auquel il est uni, et se termine plus ou moins haut à la partie postérieure du pharynx. Dans certains sujets, il s'avance jusqu'à l'apophyse basilaire de l'occipital. La base du constricteur moyen est unie à celle du muscle opposé. Son sommet s'attache dans l'angle rentrant que forment la grande et la petite cornes de l'os hyoïde. Ce muscle est tout charnu : ses fibres supérieures sont obliques de bas en haut et d'avant en arrière; les moyennes sont presque horizontales, et les inférieures descendent un peu en arrière. Quelques fibres de ce muscle se continuent antérieurement avec celles du génio-glosse. Le constricteur moyen resserre le pharynx et porte l'os hyoïde en haut et en arrière.

Du Constricteur supérieur.

Ce muscle est situé à la partie supérieure

du pharynx. Il s'étend depuis l'apophyse ptérigoïde du sphénoïde, l'aponévrose placée entre cette apophyse et la partie postérieure de la ligne oblique interne de la mâchoire, depuis cette ligne et les côtés de la base de la langue jusqu'à la partie postérieure du tiers supérieur du pharynx. Ce muscle est mince et quadrilatère. Sa face externe est couverte par le stylo-glosse, le stylo-pharyngien, l'artère carotide interne, la veine jugulaire interne et par le constricteur moyen auquel elle est unie. Sa face interne couvre le muscle pharyngo-staphylin, le péristaphylin interne et la membrane du pharynx.

Le bord supérieur du constricteur supérieur commence à la partie moyenne du bord postérieur de l'aîle interne de l'apophyse ptérigoïde. Delà il se porte en arrière en descendant un peu; puis il remonte vers la base du crâne, où il se termine à une membrane dense et serrée qui s'attache à l'apophyse basilaire de l'occipital. L'espace compris entre ce bord et la base du crâne est rempli par du tissu cellulaire et par la membrane du pharynx.

Le bord inférieur commence sur les côtés de la base de la langue sous le stylo-glosse avec lequel il se confond; delà il se porte en arrière en passant sous le stylo-pharyngien auquel il est uni; puis il passe sous le constricteur moyen auquel il adhère aussi.

Le bord antérieur est attaché à la moitié inférieure du bord postérieur de l'aîle interne de l'apophyse ptérigoïde et au crochet par lequel elle se termine inférieurement. Ensuite il s'attache à une aponévrose qui lui est commune avec le buccinateur, et dont il a été

parlé à l'occasion de ce dernier; plus bas, ce bord est attaché à l'extrémité postérieure de la ligne oblique interne de la mâchoire, à la membrane de la bouche et à la partie latérale de la base de la langue.

Le bord postérieur est confondu avec celui du muscle opposé. Les fibres du constricteur supérieur se portent toutes d'avant en arrière: les supérieures sont courbées de bas en haut; la direction des inférieures est presque horizontale. Ce muscle resserre la partie supérieure du pharynx.

Du Stylo-Pharyngien.

Ce muscle est situé à la partie supérieure et antérieure du cou. Il s'étend de l'apophyse styloïde du temporal à la partie moyenne inférieure du pharynx. Le stylo-pharyngien est arrondi et mince supérieurement, aplati et large inférieurement. Son côté externe est couvert par le stylo-hyoïdien, l'artère carotide externe et le constricteur moyen. Son côté interne couvre l'artère carotide interne, la veine jugulaire interne, le constricteur supérieur, la membrane du pharynx et le muscle pharyngo-staphylin.

Son extrémité supérieure est attachée à la partie interne et inférieure de l'apophyse styloïde du temporal près de sa base. Delà il descend de dehors en dedans et d'avant en arrière, en augmentant de largeur. Arrivé au bord supérieur du constricteur moyen, il s'engage dans l'épaisseur du pharynx et va s'attacher, par un grand nombre de fibres, au bord postérieur du cartilage thyroïde. Le

stylo-pharyngien est tout charnu, excepté à son extrémité supérieure où l'on voit de courtes aponévroses. Ses fibres les plus internes se confondent avec celles du constricteur supérieur. Les externes descendent sous le constricteur moyen; elles se joignent en partie à celles du pharyngo-staphylin, et s'attachent en partie au bord postérieur du cartilage thyroïde. Ce muscle élève le pharynx et rapproche la partie inférieure de la supérieure; il élève aussi le larynx.

Du Crico-Thyroïdien.

Ce muscle est situé à la partie antérieure inférieure du larynx. Il s'étend du cartilage thyroïde au cricoïde; il est plus large supérieurement qu'inférieurement.

Sa face antérieure est couverte par la glande thyroïde, par le muscle sterno-thyroïdien et par le constricteur inférieur du pharynx.

Sa face postérieure couvre le cartilage cricoïde, la membrane qui va de ce cartilage au thyroïde et le muscle crico-aryténoïdien latéral.

L'extrémité inférieure du crico-thyroïdien est attachée à la partie antérieure et latérale du cartilage cricoïde. Delà ce muscle monte obliquement de dedans en dehors, et va s'attacher à la partie latérale du bord inférieur du cartilage thyroïde et à la partie antérieure de sa corne inférieure. Ce muscle est entièrement charnu; ses fibres sont dirigées d'avant en arrière et de bas en haut. Les antérieures sont moins longues et moins obliques

que les postérieures. Le crico-thyroïdien est souvent partagé en deux parties par une ligne graisseuse qui s'étend dans toute sa longueur. De ces deux parties, l'une est antérieure et interne plus courte, l'autre postérieure et externe plus longue. Ce muscle porte en avant le cartilage thyroïde, et rapproche son bord inférieur du bord supérieur du cartilage cricoïde. Il tend les ligamens de la glotte et rétrécit cette ouverture en éloignant le cartilage thyroïde des aryténoïdes.

Du Crico-Aryténoïdien postérieur.

Le crico-aryténoïdien postérieur est situé à la partie postérieure du larynx. Il s'étend du cartilage cricoïde à l'aryténoïde : la figure de ce muscle est triangulaire. Sa face postérieure est couverte par la membrane du pharynx. Sa face antérieure remplit l'enfoncement qu'on remarque à la partie postérieure et latérale du cartilage cricoïde auquel elle s'attache. Son bord interne est attaché à la partie latérale d'une élévation longitudinale que l'on apperçoit au milieu de la partie postérieure du cartilage cricoïde. Le bord externe monte obliquement de la partie inférieure du cartilage cricoïde à la base de l'aryténoïde. Le bord supérieur est le plus court, il est presque horizontal. L'angle qui résulte de la réunion de ce bord avec l'externe, s'attache à la partie externe et postérieure de la base du cartilage aryténoïde, entre les muscles aryténoïdien et crico-aryténoïdien latéral auxquels il est uni. Le crico-aryténoïdien postérieur est entièrement charnu : ses fibres sont obliques

de bas en haut et de dedans en dehors. Les supérieures sont plus courtes et beaucoup moins obliques que les inférieures. Ce muscle élargit la glotte en portant en dehors et en arrière le cartilage aryténoïde.

Du Crico-Aryténoïdien latéral.

Le crico-aryténoïdien latéral est situé à la partie latérale du larynx. Il s'étend du cartilage cricoïde à l'aryténoïde. La figure de ce muscle approche de celle d'un trapèze.

Sa face externe est couverte par le cartilage thyroïde et par le muscle crico-thyroïdien. Sa face interne couvre la membrane du larynx. Son bord antérieur est incliné en haut : il est uni au thyro-aryténoïdien. Son bord postérieur est très-court; il est incliné en bas. Son bord inférieur est incliné en avant : il s'attache à la partie latérale du bord supérieur du cartilage cricoïde. Son bord supérieur est incliné en arrière : il est attaché à la partie externe antérieure de la base du cartilage aryténoïde. Le crico-aryténoïdien latéral est tout charnu, excepté à son attache au cartilage aryténoïde où il est légèrement tendineux. Ses fibres sont obliques de bas en haut et d'avant en arrière : les antérieures sont plus longues que les postérieures.

Les usages de ce muscle sont d'élargir la glotte et de relâcher ses ligamens, en portant le cartilage aryténoïde en devant et en dehors.

Du Thyro-Aryténoïdien.

Le thyro-aryténoïdien est situé entre le

cartilage thyroïde et l'aryténoïde. Il est aplati transversalement et très-mince, plus large antérieurement que postérieurement. Sa face externe est couverte par le cartilage thyroïde et par la membrane du pharynx. Sa face interne couvre la membrane du larynx. Son bord antérieur est attaché à la partie moyenne inférieure de la face postérieure du cartilage thyroïde. Delà ce muscle se porte d'avant en arrière et de dedans en dehors en se rétrécissant, et va se fixer à la partie antérieure et inférieure du cartilage aryténoïde, immédiatement au-dessus du crico-aryténoïdien latéral. Le thyro-aryténoïdien est entièrement charnu. Ses fibres se portent d'avant en arrière : les supérieures descendent un peu : les moyennes sont horizontales, et les inférieures montent un peu. Ce muscle relâche les ligamens de la glotte, en portant le cartilage aryténoïde en avant.

De l'Aryténoïdien.

L'aryténoïdien est situé à la partie postérieure et supérieure du larynx, derrière les cartilages aryténoïdes. Il s'étend de l'un à l'autre de ces cartilages. Sa face postérieure est couverte par la membrane du pharynx. Sa face antérieure couvre les cartilages aryténoïdiens auxquels elle s'attache : elle couvre aussi la membrane du larynx. Ses bords latéraux s'attachent à la partie postérieure externe des cartilages aryténoïdes. Ses bords supérieur et inférieur n'ont rien de remarquable. Le muscle aryténoïdien est entièrement charnu. Ses fibres ont des directions diverses : les unes

montent de la base du cartilage aryténoïde droit, vers le sommet du gauche; les autres se portent de la base de ce dernier au sommet du premier : il en est qui se portent transversalement d'un cartilage aryténoïde à celui du côté opposé. Cette disposition des fibres de l'aryténoïdien l'a fait diviser en trois muscles, dont deux ont été nommés aryténoïdiens obliques, et le troisième aryténoïdien transversal. Quelques-unes des fibres obliques de ce muscle passent sur le côté externe du cartilage aryténoïde, se portent en avant, et se perdent dans l'épaisseur de la membrane qui forme les côtés de l'entrée du larynx jusqu'au bord de l'épiglotte. Ce muscle rapproche les cartilages aryténoïdes l'un de l'autre et rétrécit la glotte.

Du Péristaphylin interne ou supérieur.

Le péristaphylin interne est situé entre la portion pierreuse du temporal et le voile du palais. Il est étroit, presque rond supérieurement, plus large et aplati inférieurement. Sa face externe correspond supérieurement au péristaphylin externe dont elle est séparée par du tissu cellulaire graisseux : inférieurement, elle est couverte par le muscle constricteur supérieur et par le pharyngo-staphylin. Sa face interne est tapissée supérieurement par la membrane du pharynx, et inférieurement par la membrane postérieure du voile du palais. Son extrémité supérieure est attachée à la face inférieure de la portion pierreuse du temporal, devant l'orifice externe du canal carotidien : elle s'attache aussi à la

partie voisine du cartilage de la trompe d'*Eustache*. Delà ce muscle descend un peu obliquement d'avant en arrière et de dehors en dedans, et se termine à la partie moyenne du voile du palais, en se confondant avec celui du côté opposé : il se joint aussi au pharyngo-staphylin et à l'aponévrose du péristaphylin externe.

Le péristaphylin interne est entièrement charnu, excepté à son extrémité supérieure où l'on voit des fibres tendineuses. Ses usages sont de relever le voile du palais et d'empêcher l'introduction des alimens dans les fosses nasales.

Du Péristaphylin externe ou inférieur.

Le péristaphylin externe est situé sur le ptérigoïdien interne, le long de l'aîle interne de l'apophyse ptérigoïde, depuis la partie inférieure et postérieure de la grande aîle du sphénoïde jusqu'au voile du palais. Il est aplati transversalement et fort mince. Sa face externe est couverte supérieurement par le ptérigoïdien interne, et inférieurement par la membrane antérieure du voile du palais. Sa face interne correspond supérieurement au péristaphylin interne dont elle est séparée par du tissu cellulaire graisseux; vers le milieu de sa longueur, elle couvre le constricteur supérieur du pharynx, et inférieurement elle est unie au muscle pharyngo-staphylin. Son extrémité supérieure est attachée dans un petit enfoncement oblong que l'on remarque à la partie supérieure de l'aîle interne de l'apophyse ptérigoïde, et à la partie voisine de la grande

aîle du sphénoïde jusqu'à l'épine de cet os : elle s'attache aussi à la partie antérieure externe du cartilage de la trompe d'*Eustache*. Delà ce muscle descend le long du bord postérieur de l'aîle interne de l'apophyse ptérigoïde. Arrivé au sommet de cette aîle, il se contourne sous le crochet qui la termine, ensuite il s'avance dans le voile du palais en marchant de dehors en dedans. L'aponévrose par laquelle il se termine se joint à celle du muscle opposé; elle s'attache à la crête transversale qu'on remarque sur la face inférieure de la portion horizontale de l'os du palais. Cette aponévrose est fortement unie à la membrane dense et serrée qui se trouve dans la partie supérieure du voile du palais, et qui semble descendre de la partie postérieure du plancher des fosses nasales. Le péristaphylin externe est aponévrotique dans la moitié inférieure de son étendue, et charnu dans la supérieure où l'on voit cependant quelques aponévroses qui descendent sur les fibres charnues.

Ses usages sont de tendre le voile du palais et de rendre par-là plus efficace la résistance que cette partie oppose aux alimens qui tendent à monter dans les fosses nasales.

Du Palato-Staphylin.

Le palato-staphylin est une espèce de petite colonne charnue, située à la partie moyenne et postérieure du voile du palais. Il s'étend de la partie supérieure de ce voile à la luette. Sa face postérieure est couverte par la membrane postérieure du voile du palais.

Sa face antérieure couvre le péristaphylin interne auquel elle est unie. Son extrémité supérieure est attachée à la membrane aponévrotique qui se trouve dans la partie supérieure du voile du palais, près de l'épine nasale postérieure. Delà ce muscle descend à côté de son semblable dont il est souvent difficile de le distinguer : il augmente d'abord de grosseur ; ensuite il s'amincit et se termine dans l'épaisseur de la luette. Le palato-staphylin est entièrement charnu. Il relève la luette et la raccourcit. *Morgagni* a regardé les palato-staphylins comme un seul muscle auquel il a donné le nom *d'azygos uvulae*.

Du Pharyngo-Staphylin ou Palato-Pharyngien.

Le pharyngo-staphylin est situé dans l'épaisseur du voile du palais et du pharynx. Il s'étend de la partie supérieure du voile du palais à la partie inférieure du pharynx et au cartilage thyroïde. La partie de ce muscle qui occupe le voile du palais est large, mince, et aplatie d'avant en arrière : celle qui occupe le pharynx est large et mince aussi ; mais elle est aplatie transversalement. La partie moyenne est fort étroite et occupe le pilier postérieur du voile du palais,

La portion qui est placée dans le voile du palais est couverte postérieurement par la membrane de ce voile et par le muscle péristaphylin interne : antérieurement, elle est couverte par l'aponévrose du péristaphylin externe. La portion qui occupe le pharynx

est couverte par les muscles constricteurs de cet organe : elle couvre la membrane du pharynx.

L'extrémité supérieure du pharyngo-staphylin est fort large : elle s'attache au bord postérieur de la voûte palatine et à l'aponévrose du péristaphylin externe. La partie la plus interne de cette extrémité se continue avec celle du muscle opposé. Delà ce muscle descend d'avant en arrière, d'abord dans le voile du palais dont il occupe presque la moitié de la largeur, ensuite dans l'épaisseur du pilier postérieur de ce voile ; il gagne bientôt la partie latérale du pharynx, le long de laquelle il descend confondu avec le stylo-pharyngien. Quelques-unes de ses fibres s'attachent à la partie postérieure et supérieure du cartilage thyroïde. Ce muscle est entièrement charnu. Ses usages sont d'abaisser le voile du palais et d'élever la partie inférieure du pharynx et le larynx.

Du Glosso-Staphylin.

Le glosso-staphylin est un muscle très-mince et très-étroit, situé dans l'épaisseur du pilier antérieur du voile du palais, entre la base de la langue et la partie latérale inférieure de ce voile. Le côté externe de ce muscle est couvert par le constricteur supérieur du pharynx. Son côté interne couvre la membrane de la bouche. Son extrémité inférieure est attachée à la partie latérale de la base de la langue. Delà ce muscle monte un peu obliquement d'avant en arrière; ensuite il se courbe de dehors en dedans et se

termine dans l'épaisseur du voile du palais, en s'unissant au pharyngo-staphylin et au péri-staphylin externe. Le glosso-staphylin est entièrement charnu. Ses usages sont de resserrer le détroit du gosier, en abaissant le voile du palais et élevant la base de la langue.

Du grand Droit antérieur de la Tête.

Le grand droit antérieur de la tête est situé sur la partie antérieure et latérale du cou. Il s'étend depuis l'apophyse transverse de la sixième vertèbre du cou jusqu'à la face inférieure de l'apophyse basilaire de l'occipital. Il est aplati, beaucoup plus large et plus épais supérieurement qu'inférieurement.

Sa face antérieure est couverte par l'artère carotide, la veine jugulaire interne, le nerf de la huitième paire et le grand sympathique: elle est aussi couverte par le pharynx. Sa face postérieure couvre le muscle long du cou, l'articulation de la seconde vertèbre avec les masses latérales de la première, celles de ces masses avec l'occipital et le muscle petit droit antérieur de la tête.

Son bord interne est couché sur le muscle long du cou, auquel il est uni par du tissu cellulaire. Son bord externe est attaché au sommet du tubercule antérieur des apophyses transverses de la sixième, cinquième, quatrième et troisième vertèbres du cou : ce bord est libre supérieurement.

L'extrémité inférieure de ce muscle est très-mince et pointue : elle s'attache au tubercule antérieur de l'apophyse transverse de la sixième vertèbre du cou. Delà il monte un peu obli-

quement de dehors en dedans en grossissant : il s'approche du muscle opposé et va se fixer à côté de lui, à l'apophyse basilaire de l'occipital devant le grand trou de cet os.

Le grand droit antérieur de la tête est formé d'une aponévrose, de plusieurs tendons et de fibres charnues. On remarque à son extrémité supérieure une aponévrose large et mince qui descend très-bas sur la partie antérieure et interne de la portion charnue. Les attaches de ce muscle aux apophyses transverses des vertèbres du cou se font par de petits tendons dont les inférieurs sont les plus minces. Ces tendons se terminent à des portions charnues, sur la face postérieure desquelles ils se prolongent fort haut. Les fibres charnues sont placées entre ces tendons et l'aponévrose dont il a été parlé plus haut. Ce muscle fléchit la tête sur le cou : il la ramène en avant lorsqu'elle a été penchée en arrière.

Du petit Droit antérieur de la Tête.

Le petit droit antérieur est situé à la partie supérieure antérieure du cou, derrière l'extrémité supérieure du grand droit, entre la première vertèbre et l'occipital. Il est étroit, mince et aplati. Sa face antérieure est couverte par le grand droit antérieur, l'artère carotide interne et le nerf grand sympathique. Sa face postérieure couvre la capsule qui entoure l'articulation de l'occipital avec la première vertèbre. Ses bords externe et interne n'offrent rien de remarquable. Son extrémité inférieure est attachée à la partie

antérieure de la face externe de la masse latérale de la première vertèbre du cou, et à la partie voisine de la base de son apophyse transverse. Delà ce muscle monte de dehors en dedans en grossissant un peu, et va se fixer à la face inférieure de l'apophyse basilaire de l'occipital, plus en dehors et plus en arrière que le grand droit antérieur : il s'attache aussi à la substance cartilagineuse qui se trouve entre l'occipital et la portion pierreuse du temporal. Le petit droit antérieur présente à ses extrémités des aponévroses qui se continuent assez loin dans son épaisseur. Ses fibres charnues sont très-courtes : elles sont placées entre ces aponévroses. Ce muscle fléchit la tête sur le cou.

Du Long du Cou.

Le long du cou est couché sur la partie antérieure et latérale du corps des trois premières vertèbres du dos et des six dernières du cou. Il s'étend depuis le corps de la troisième vertèbre du dos jusqu'à l'arc antérieur de la première vertèbre du cou. Ce muscle est alongé, assez large à sa partie moyenne, et terminé en pointe à ses extrémités. Sa face antérieure est couverte par le muscle grand droit antérieur de la tête, par le pharynx, l'artère carotide, la huitième paire de nerfs, le grand sympathique et l'œsophage. Sa face postérieure couvre la partie latérale de la face antérieure du corps des trois premières vertèbres du dos et des six dernières du cou auxquelles elle est attachée, ainsi qu'aux ligamens inter-vertébraux : elle s'attache aussi au bord antérieur des apophyses transverses

des cinq dernières vertèbres du cou. Entre ces apophyses elle couvre l'artère vertébrale.

Le bord externe de ce muscle est attaché inférieurement au corps des deux premières vertèbres du dos : dans cet endroit, il est séparé du scalène antérieur par un intervalle dans lequel se trouvent l'artère et la veine vertébrales. Ensuite ce bord s'attache à la partie antérieure des apophyses transverses des cinq dernières vertèbres du cou : il est libre dans le reste de son étendue. Le bord interne est attaché à la ligne longitudinale qu'on remarque sur la face antérieure du corps des deux premières vertèbres du dos et des six dernières du cou. Entre les vertèbres, il est attaché aux ligamens inter-vertébraux.

L'extrémité inférieure du long du cou est attachée à la partie antérieure et latérale du corps de la troisième vertèbre du dos. Delà ce muscle monte presque parallèlement à celui du côté opposé : sa grosseur augmente jusqu'à sa partie moyenne ; ensuite elle diminue jusqu'à son extrémité supérieure. Cette extrémité, confondue avec celle du muscle opposé, s'attache au tubercule de l'arc antérieur de la première vertèbre du cou.

La structure de ce muscle est difficile à développer : ses fibres charnues sont placées obliquement entre des aponévroses, dont les unes recouvrent sa face antérieure, tant supérieurement qu'inférieurement, et les autres sont situées dans son épaisseur. Ces fibres sont très courtes, quoique le muscle lui-même soit très-long. Ses usages sont de fléchir le cou et de résister aux efforts qui tendroient à le renverser en arrière.

PARTIE PECTORALE DE LA RÉGION ANTÉRIEURE DU TRONC.

Les muscles situés à la partie pectorale de la région antérieure du tronc, sont le grand pectoral, le petit pectoral, le sous-clavier et le triangulaire du sternum.

Du grand Pectoral.

Le grand pectoral est situé à la partie antérieure de la poitrine et devant l'aisselle. Il s'étend depuis la clavicule, le sternum et les cartilages des vraies côtes, jusqu'au bord antérieur de la coulisse bicipitale de l'humérus. Ce muscle est large et triangulaire.

Sa face antérieure est couverte par la peau : elle en est séparée supérieurement par le peaucier, et à sa partie moyenne par la mamelle.

Sa face postérieure couvre, du côté interne, la face antérieure du sternum à laquelle elle est attachée. Plus en dehors, elle couvre les cartilages des vrais côtes, auxquels elle s'attache, excepté à celui de la première et quelquefois celui de la septième. Cette attache a lieu près du sternum seulement, et dans une étendue plus grande aux cartilages inférieurs qu'aux supérieurs : à celui de la sixième côte, elle a lieu dans presque toute la longueur de sa face antérieure et de son bord supérieur. Au-dessous de ce cartilage,

la face postérieure du grand pectoral couvre les muscles droit et oblique externe du bas-ventre. En outre, elle couvre d'autres parties qui sont, en procédant du sternum vers l'humérus, les vraies côtes, les muscles intercostaux externes, le sous-clavier, le petit pectoral, les vaisseaux thorachiques, le muscle grand dentelé, les vaisseaux axillaires, le plexus brachial, et les muscles coraco-brachial et biceps. Il est à remarquer que cette face est unie à ces parties par une couche de tissu cellulaire, dont l'épaisseur augmente à mesure qu'elle approche de l'aisselle.

Le bord interne du grand pectoral est attaché à la partie moyenne de la face antérieure du sternum, depuis la partie supérieure de cet os jusqu'à son articulation avec le cartilage de la sixième côte. Devant l'appendice xyphoïde, ce bord est confondu avec celui du muscle opposé; ensuite il se perd dans la partie supérieure de la ligne blanche, sans qu'on puisse dire positivement où il finit, ni même bien distinguer l'aponévrose qui le forme de celle du muscle oblique externe du bas-ventre.

Le bord supérieur de ce muscle est divisé en deux parties, dont l'une est vraiment supérieure, et l'autre est plutôt externe. La première est attachée à la moitié interne environ du bord antérieur de la clavicule. La seconde s'étend de la clavicule à l'humérus: elle est un peu oblique de haut en bas et de dedans en dehors, et presque parallèle au bord interne du deltoïde, dont elle est séparée par une ligne cellulaire plus large supérieurement qu'inférieurement, et dans laquelle

marche la veine céphalique. Quelquefois le grand pectoral est confondu avec le deltoïde.

Le bord inférieur est uni, dans sa partie interne, à l'aponévrose de l'oblique externe du bas-ventre; bientôt il s'en sépare et monte obliquement en dehors et en arrière devant la poitrine : ce bord passe ensuite devant l'aisselle dont il forme le bord antérieur; puis il descend un peu, et va enfin se terminer à l'humérus. Ce bord est mince vers la poitrine, et épais du côté de l'aisselle, où la peau qui le recouvre monte un peu sur sa partie postérieure.

Les bords supérieur et inférieur du grand pectoral se réunissent à un angle tronqué, large d'environ deux pouces, lequel s'attache au bord antérieur ou externe de la coulisse bicipitale de l'humérus.

Le grand pectoral est composé d'aponévroses et de fibres charnues. Ses attaches à la clavicule se font par des aponévroses excessivement courtes. Celles qui le fixent au sternum sont un peu plus longues, sur-tout inférieurement : elles s'entre-croisent avec celles du muscle opposé. Devant la partie inférieure de la poitrine et la supérieure du bas-ventre, le grand pectoral présente une aponévrose large et mince qui est unie à celle de l'oblique externe du bas-ventre. Cette aponévrose est quelquefois interrompue devant les cartilages de la cinquième et sixième côtes. L'attache du grand pectoral à l'humérus se fait par une aponévrose large, à laquelle on donne communément le nom de tendon de ce muscle. Cette aponévrose est repliée sur elle-même d'avant en arrière et de bas en

haut, de manière que le fond de cette duplicature est en bas, et l'entrée en haut : des deux lames qu'elle présente, l'une est postérieure et l'autre antérieure. La première est plus large que la dernière dont elle croise un peu la direction. Il se détache ordinairement de son bord supérieur un prolongement qui monte le long du bord antérieur de la coulisse bicipitale jusqu'à la grosse tubérosité de l'humérus, où ce prolongement se continue avec le tendon du sus-épineux. Les deux lames dont est formé le tendon du grand pectoral, ne sont unies d'abord que par du tissu cellulaire; mais avant de s'attacher au bord externe de la coulisse bicipitale, elles se confondent au point qu'il est impossible de les séparer. Quelques-unes des fibres de la lame postérieure s'enfoncent dans la coulisse bicipitale, où elles se continuent avec des fibres semblables qui viennent des tendons des muscles grand rond et grand dorsal. Il se détache du bord inférieur du tendon du grand pectoral une expansion aponévrotique qui concourt à la formation de l'aponévrose sous laquellle les muscles du bras sont situés.

Les fibres charnues du grand pectoral n'ont pas toutes la même longueur ni la même direction. Celles qui naissent de la clavicule sont les plus courtes; elles descendent de dedans en dehors, et vont se terminer à la partie antérieure du tendon. Celles qui naissent de la partie supérieure du sternum sont un peu plus longues : elles se portent horizontalement de dedans en dehors, et se terminent aussi à la partie antérieure du tendon, mais plus en dehors que celles qui viennent de la

clavicule par lesquelles elles sont recouvertes.

Les autres fibres du grand pectoral marchent obliquement de dedans en dehors et de bas en haut. Elles sont d'autant plus obliques et plus longues, qu'elles sont plus inférieures. Ces fibres se terminent à la lame postérieure du tendon; mais à mesure qu'elles s'y rendent, elles s'y contournent les unes sous les autres, d'avant en arrière et de bas en haut, de sorte que celles qui correspondent au bord inférieur du muscle, se rendent à la partie supérieure du tendon. La portion du grand pectoral qui tient à la clavicule est presque toujours séparée de celle qui tient au sternum par une ligne celluleuse plus marquée en dedans qu'en dehors.

Le grand pectoral est principalement destiné à mouvoir le bras. Les mouvemens qu'il lui imprime sont différens, suivant la position de ce membre, et suivant que toutes les parties de ce muscle agissent ensemble ou séparément. Lorsque le bras est pendant sur le côté du corps, il le porte en dedans et un peu en avant. Lorsque le bras est élevé, il l'abaisse et le porte en avant. Si le bras est dans la rotation en dehors, il le tourne en dedans. Lorsque la partie supérieure du grand pectoral agit seule, elle élève le bras; si c'est l'inférieure qui agit, le bras et l'épaule sont abaissés. Lorsque le grand pectoral, le grand dorsal et le grand rond agissent ensemble, le bras est porté directement en dedans et serré fortement contre la poitrine. Si l'humérus est fixé, le grand pectoral entraîne le tronc vers l'extrémité supérieure.

Du petit Pectoral.

Le petit pectoral a été aussi nommé petit dentelé antérieur. Il est situé à la partie antérieure et supérieure de la poitrine. Ce muscle s'étend de la troisième, quatrième et cinquième vraies côtes à l'apophyse coracoïde de l'omoplate. Il est aplati et ressemble assez bien à un triangle dont la base est en dedans et en bas, et le sommet en dehors et en haut. Sa face antérieure est recouverte par le grand pectoral. Une très-petite portion de cette face dépasse souvent le grand pectoral, et est couverte immédiatement par la peau. Sa face postérieure couvre les côtes, les muscles inter-costaux externes, le grand dentelé, les vaisseaux axillaires et le plexus brachial. Les bords supérieur et inférieur de ce muscle sont libres et n'offrent rien de remarquable. Le supérieur est moins long que l'inférieur. Sa base est tournée en bas et en dedans. Elle s'attache au bord supérieur et à la face externe de la troisième, quatrième et cinquième vraies côtes, et quelquefois à la deuxième, troisième et quatrième, par des aponévroses larges et minces qui se continuent avec celles qui recouvrent les muscles inter-costaux externes. Delà ce muscle monte en arrière et en dehors en se rétrécissant, et va s'attacher à la partie antérieure du bord interne de l'apophyse coracoïde jusqu'à son sommet où il s'unit avec le muscle coraco-brachial.

Les attaches du petit pectoral aux côtes se font, comme il a déja été dit, par des aponévroses larges et minces. Ce muscle se fixe à

l'apophyse coracoïde par un tendon aplati qui se continue assez loin sur sa face antérieure et son bord inférieur. Les fibres charnues sont placées entre ce tendon et les aponévroses. Elles sont obliques de bas en haut, d'avant en arrière et de dedans en dehors. Les supérieures sont moins longues que les inférieures.

Le petit pectoral porte l'épaule en avant et en bas. Il fait exécuter à l'omoplate un mouvement de rotation, en vertu duquel son angle inférieur est porté en arrière et l'antérieur est abaissé. Lorsque ce muscle agit en même temps que le grand dentelé, l'épaule est portée directement en avant. Si l'épaule est fixée, le petit pectoral élève les côtes auxquelles il est attaché, et contribue à la dilatation de la poitrine.

Du sous-Clavier.

Le sous-clavier est situé à la partie supérieure et antérieure de la poitrine, entre le cartilage de la première côte et la clavicule. Ce muscle est alongé, aplati d'avant en arrière. Sa face antérieure est couverte par le grand pectoral ; elle est aussi couverte par une aponévrose qui vient de la partie antérieure et inférieure de la clavicule. Sa face postérieure couvre les vaisseaux axillaires et le plexus brachial. Son bord inférieur est libre. Son bord supérieur est attaché dans ses trois quarts externes à la face inférieure de la clavicule ; il est libre dans son quart interne.

L'extrémité interne du sous-clavier est attachée à la face supérieure du cartilage de la première côte devant le ligament costo-

claviculaire ; elle s'attache aussi quelquefois à la portion osseuse de cette côte. Delà ce muscle se porte en dehors et en arrière ; il augmente de grosseur jusqu'à sa partie moyenne, ensuite il diminue et se termine en pointe vers l'extrémité externe de la clavicule. Dans certains sujets, il s'attache par son extrémité externe à l'apophyse coracoïde.

L'extrémité interne du sous-clavier est formée par un tendon qui, après avoir marché quelque temps sur le bord inférieur de la portion charnue, se cache dans son épaisseur jusqu'à sa partie moyenne. Les fibres charnues de ce muscle naissent de la face inférieure de la clavicule par des aponévroses très-courtes : elles se terminent au tendon interne.

Ce muscle abaisse la clavicule et la porte un peu en avant. Il peut, lorsque l'épaule est fixée, élever la première côte, et contribuer au mouvement de toute la charpente de la poitrine.

Du Triangulaire du Sternum.

Le triangulaire du sternum est situé à la partie antérieure et inférieure de la poitrine, derrière les cartilages des côtes. Il s'étend des parties latérales postérieures et inférieures du sternum jusqu'aux cartilages de la troisième, quatrième, cinquième et sixième vraies côtes. Ce muscle a la forme d'un triangle dont la base est en bas, et le sommet en haut. Sa face antérieure est couverte par les cartilages des quatre dernières vraies côtes, par les muscles inter-costaux internes et par les vaisseaux mammaires internes. Sa face postérieure

couvre la plèvre, et inférieurement le diaphragme. Son bord interne s'attache à la partie latérale de l'appendice xyphoïde du sternum, et à la partie postérieure et latérale de la seconde pièce de cet os jusqu'à son articulation avec le cartilage de la quatrième côte; ensuite ce bord monte de dedans en dehors jusqu'au cartilage de la troisième; et quelquefois de la deuxième.

Son bord externe est attaché à la face postérieure et aux bords des cartilages de la troisième, quatrième, cinquième et sixième vraies côtes. Ces attaches se font par des portions plus ou moins séparées, en manière de digitations. Sa base est parallèle au muscle transverse du bas-ventre avec lequel elle est unie. Son sommet est attaché à la face postérieure du cartilage de la troisième vraie côte; il monte quelquefois jusqu'au cartilage de la seconde.

Le triangulaire du sternum est aponévrotique à ses bords externe et interne, et charnu à sa partie moyenne. Ses fibres n'ont pas toutes la même direction : les inférieures sont transversales; celles qui viennnent ensuite sont d'autant plus obliques de bas en haut et de dedans en dehors, qu'elles sont plus supérieures. Ce muscle est souvent divisé en plusieurs portions auxquelles on a donné le nom de sterno-costaux. Ses usages sont d'abaisser les cartilages des côtes, et par conséquent de servir à l'expiration.

PARTIE ABDOMINALE DE LA RÉGION ANTÉRIEURE DU TRONC.

On trouve à cette partie les muscles du bas-ventre, et lorsque ceux-ci sont enlevés, et qu'on a ôté les viscères abdominaux, on rencontre supérieurement le diaphragme, et inférieurement le grand psoas, le petit psoas, le quarré des lombes et l'iliaque. A ces muscles on doit ajouter le crémaster.

Des Muscles du Bas-Ventre.

Les muscles du bas-ventre sont au nombre de cinq de chaque côté ; ou les distingue par les noms d'oblique externe ou grand oblique, d'oblique interne ou petit oblique, de transverse, de droit et de pyramidal. Les aponévroses des trois premiers se réunissent à celles des muscles semblables du côté opposé. Cette union a lieu à la partie moyenne du bas-ventre, depuis l'appendice du sternum jusqu'à la symphyse du pubis : elle porte le nom de ligne blanche. La ligne blanche, considérée comme le point de réunion des aponévroses des muscles larges du bas ventre, a la même largeur par-tout ; mais si on la considère comme la partie de ces aponévroses comprise entre les muscles droits, on observe qu'elle est beaucoup plus large dans sa moitié supérieure que dans l'inférieure. La ligne blanche distingue les muscles obliques et transverse

gauches des droits. Sa partie moyenne est percée d'une ouverture ronde qu'on nomme anneau ombilical. Dans le fœtus, l'anneau ombilical est assez grand; il donne passage aux vaisseaux ombilicaux. Après la naissance, cette ouverture se rétrécit peu-à-peu et disparoît presqu'entièrement. Elle permet quelquefois à des portions d'intestin ou d'épiploon de sortir du ventre, et de former des hernies qu'on appelle ombilicales.

De l'Oblique externe ou grand Oblique.

L'oblique externe est situé sur les parties latérales et antérieures de l'abdomen. Il s'étend de haut en bas depuis la partie latérale et inférieure de la poitrine jusqu'au tiers antérieur de la crête de l'os des îles, l'arcade crurale et le pubis; et de dehors en dedans, depuis la région des lombes jusqu'à la ligne blanche.

Ce muscle est large et quadrilatère. On y considère deux faces, l'une externe et l'autre interne, et quatre bords, un antérieur, un postérieur, un supérieur et un inférieur.

La face externe est couverte par la peau dans toute son étendue, excepté en arrière où elle est couverte par le muscle grand dorsal. Le tissu cellulaire qui l'unit à la peau contient beaucoup de graisse dans les personnes qui ont de l'embonpoint.

La face interne couvre la partie antérieure des sept ou huit dernières côtes et leurs cartilages. Elle couvre auss les muscles intercostaux externes, la partie supérieure du

muscle droit et le muscle oblique interne. Elle est séparée de ce dernier postérieurement par une couche mince de tissu cellulaire ; antérieurement, les aponévroses de ces muscles sont tellement unies dans la plus grande partie de leur largeur, qu'il est impossible de les séparer.

Le bord antérieur est confondu dans la ligne blanche avec celui du muscle oblique externe du côté opposé.

Le dord postérieur s'étend depuis le sommet du cartilage de la dernière fausse côte, jusqu'à l'union du tiers antérieur de la crête de l'os des îles avec ses deux tiers postérieurs. Ce bord est libre et couvert par le muscle grand dorsal. On trouve quelquefois entre l'oblique externe et le grand dorsal inférieurement, un espace triangulaire dans lequel paroît le muscle oblique interne.

Le bord supérieur est divisé en deux portions, dont une plus petite est tournée presque directement en haut, et l'autre plus grande est inclinée en arrière. La première portion est confondue avec le grand pectoral. La seconde est attachée aux sept ou huit dernières côtes, et quelquefois seulement aux six dernières. Ces attaches se font par des portions anguleuses, séparées les unes des autres, qu'on appelle digitations. La largeur et la longueur de ces digitations varient beaucoup. Les moyennes sont en général plus larges et plus longues que les supérieures et les inférieures. On distingue dans chaque digitation un bord supérieur, un bord inférieur et un sommet. Le bord supérieur est attaché à la face externe de la côte. Cette attache est un peu oblique de haut

en bas et d'avant en arrière ; elle est continue dans les quatre ou cinq digitations supérieures avec le bord inférieur des digitations du grand dentelé. Le bord inférieur est uni par du tissu cellulaire au bord supérieur des digitations du grand dentelé. Le sommet est en général fort alongé ; il s'attache à la lèvre externe du bord inférieur de la côte. Les quatre ou cinq digitations supérieures du grand oblique sont reçues dans les intervalles des digitations du grand dentelé, de la même manière que les doigts des mains jointes sont reçus dans les intervalles les uns des autres. Les trois ou quatre digitations inférieures sont couvertes par les digitations du grand dorsal avec lesquelles elles s'entre-croisent. L'attache de la première digitation est très-voisine du cartilage de la côte à laquelle elle se fixe. Celle des suivantes s'éloigne du cartilage jusqu'à la cinquième. L'attache des autres s'en rapproche de plus en plus, ensorte que la dernière est attachée non-seulement à la portion osseuse de la dernière côte, mais encore au bord inférieur et au sommet de son cartilage.

Le bord inférieur de l'oblique externe est attaché au tiers antérieur environ de la lèvre externe de la crête de l'os des îles jusqu'à l'épine supérieure et antérieure de cet os. Depuis cette épine jusqu'au pubis, ce bord est uni à l'aponévrose *fascia lata* ; cette union est plus intime vers l'épine de l'os des îles que vers le pubis.

Le grand oblique est composé d'aponévroses et de fibres charnues. Sa partie antérieure est formée par une aponévrose beaucoup plus large inférieurement que supérieurement. La partie

de cette aponévrose qui s'étend depuis l'épine antérieure et supérieure de l'os des îles jusqu'au pubis, est repliée sur elle-même d'avant en arrière et de bas en haut. Cette disposition lui donne une épaisseur considérable, et lui a mérité le nom de ligament de *Fallope* ou de *Poupart*. On l'appelle aussi arcade crurale à cause du vide qui se trouve derrière elle. Les muscles psoas et iliaque réunis, les vaisseaux iliaques externes et le nerf crural passent derrière l'arcade crurale. Les fibres de l'aponévrose de l'oblique externe sont dirigées de haut en bas et de dehors en dedans: elles s'entre-croisent dans la ligne blanche avec celles des muscles opposés. Ces fibres forment ordinairement un plan continu; quelquefois cependant elles laissent entr'elles des intervalles plus ou moins grands, dont le siège varie, mais qui se remarquent plus particulièrement vers la partie inférieure du ventre. Dans certains sujets, on remarque d'autres fibres qui croisent la direction des premières à angle droit; mais qui ne forment point un plan continu.

Près du pubis, l'aponévrose du grand oblique se divise en deux portions, dont l'écartement produit une ouverture qu'on nomme anneau du grand oblique. La grandeur de cette ouverture varie suivant les différens sujets. Elle est toujours plus considérable dans l'homme que dans la femme. L'anneau du grand oblique est ovale; son grand diamètre est dirigé de haut en bas et de dehors en dedans, et sa petite extrémité est en bas et en dedans. Les deux bandelettes aponévrotiques, dont l'écartement forme l'anneau, sont appelées les piliers de

cette ouverture. On les distingue en interne ou supérieur et en externe ou inférieur. Le pilier interne est plus large, et plus mince que l'externe. Il s'attache à la partie antérieure et supérieure du pubis, du côté opposé au sien, de manière que celui du côté droit s'entrecroise avec celui du côté gauche. Le pilier externe est plus étroit et plus épais que l'interne dont il se rapproche en descendant : il s'attache à l'épine du pubis de son côté. L'anneau du grand oblique donne passage, dans l'homme, au cordon des vaisseaux spermatiques et au muscle crémaster, et dans la femme, au ligament rond de la matrice. La partie inférieure de l'aponévrose du grand oblique et les piliers de l'anneau sont comme bridés et retenus par des fibres aponévrotiques transversales qui décrivent une légère courbure, dont la concavité est en haut et la convexité en bas. Ces fibres semblent naître de l'épine antérieure et supérieure de l'os des îles et de la partie externe de l'arcade crurale. Elles sont plus écartées les unes des autres en dedans qu'en dehors.

Les attaches du grand oblique à la face externe des côtes se font par des aponévroses très-courtes. Les fibres tendineuses qui le fixent au bord inférieur des côtes, ont jusqu'à un pouce de longueur.

Les fibres charnues de ce muscle ont une longueur et une direction différentes. Les supérieures sont les plus courtes; leur direction est presque horizontale. Les moyennes sont les plus longues : elles descendent de dehors en dedans. Les postérieures sont moins longues que les moyennes; leur direction approche

de la verticale. Les fibres qui composent les deux digitations inférieures se terminent à la crête de l'os des îles par de courtes aponévroses. Toutes les autres se terminent à l'aponévrose large dont il a été parlé plus haut.

Le grand oblique porte la poitrine en avant, et de son côté, et lui fait exécuter un mouvement de rotation qui la tourne du côté opposé. Il maintient le tronc dans sa rectitude naturelle, l'empêche de se renverser en arrière, et le redresse lorsqu'il a été penché du côté opposé. Il abaisse et porte en arrière les côtes auxquelles il est attaché. Si les deux muscles obliques externes agissent ensemble, ils opèrent la flexion directe du thorax : lorsque la poitrine est fixée, l'oblique externe meut le bassin sur les lombes.

De l'Oblique interne ou petit Oblique.

L'oblique interne est situé sur les parties latérales et antérieures du bas-ventre. Il s'étend de haut en bas, depuis la partie inférieure de la poitrine jusqu'à la partie supérieure du bassin, et d'arrière en avant, depuis la colonne vertébrale jusqu'à la ligne blanche. Ce muscle est aplati et quadrilatère, beaucoup plus large antérieurement que postérieurement.

Sa face externe est couverte postérieurement par le muscle grand dorsal ; dans le reste de son étendue, elle est couverte par le muscle oblique externe.

Sa face interne couvre postérieurement la masse commune au sacro-lombaire et au long dorsal ; ensuite elle couvre le transverse, et antérieurement le muscle droit.

Le bord supérieur de l'oblique interne est confondu postérieurement avec le dentelé postérieur inférieur ; ensuite il s'attache au bord inférieur des cartilages de la cinquième, quatrième, troisième et deuxième fausses côtes. Dans l'intervalle qui sépare l'extrémité du cartilage de la cinquième fausse côte du bord inférieur du cartilage de la quatrième, et entre l'extrémité de ce dernier et le cartilage de la troisième, le bord supérieur de l'oblique interne se continue avec les muscles inter-costaux internes. Arrivé au muscle droit, ce bord se partage en deux lames, dont l'une est antérieure et l'autre postérieure. La première passe devant le muscle droit et se confond avec l'oblique externe. La seconde passe derrière le muscle droit ; elle s'attache au bord inférieur du cartilage de la première fausse côte, et à celui de la septième vraie jusqu'à l'appendice xyphoïde. Cette lame est confondue avec le transverse : souvent elle côtoie le cartilage de la première fausse côte, et celui de la septième vraie, sans s'y attacher.

Le bord inférieur de ce muscle est attaché aux trois quarts antérieurs de l'interstice de la crête de l'os des îles ; ensuite il s'attache à la partie postérieure de l'arcade crurale jusqu'auprès de l'anneau de l'oblique externe. Le reste de ce bord passe derrière le pilier interne de l'anneau au-dessus du cordon spermatique, et va s'attacher au pubis.

Le bord postérieur est attaché aux apophyses épineuses des deux dernières vertèbres des lombes, et à celles des deux premières fausses vertèbres du sacrum, par une aponévrose très-mince qui est tellement unie à celle

du muscle grand dorsal, qu'il est impossible de l'en séparer.

Le bord antérieur se confond dans la ligne blanche avec celui du muscle opposé.

Le muscle oblique interne est aponévrotique à ses parties antérieure et postérieure, et charnu à sa partie moyenne. L'aponévrose antérieure de ce muscle est beaucoup plus large supérieurement qu'inférieurement : elle est simple dans son origine ; mais lorsqu'elle est parvenue au bord externe du muscle droit, ses trois quarts supérieurs se divisent en deux lames, dont l'une est antérieure et l'autre postérieure. L'antérieure passe devant le muscle droit et derrière l'aponévrose de l'oblique externe à laquelle elle est fortement unie. La postérieure passe derrière le muscle droit et devant l'aponévrose du transverse, à laquelle elle adhère fortement. Lorsque ces deux lames sont arrivées au bord interne du muscle droit, elles se réunissent et se terminent dans la ligne blanche, en se confondant avec celles du muscle opposé. Le quart inférieur de l'aponévrose antérieure de l'oblique interne passe en totalité devant le muscle droit.

La partie la plus postérieure de l'oblique interne est formée aussi par une aponévrose qui s'attache aux apophyses épineuses des dernières vertèbres des lombes, à la partie postérieure et moyenne du sacrum, et à la partie la plus reculée de la crête de l'os des îles. Cette aponévrose est placée derrière la masse commune au sacro-lombaire et au long dorsal, et devant l'aponévrose du grand dorsal dont il est impossible de la séparer : elle se continue supérieurement avec le dentelé postérieur

et inférieur. Les fibres qui la forment sont obliques de dedans en dehors et de bas en haut.

Les fibres charnues de l'oblique interne naissent de l'aponévrose postérieure, de la crête de l'os des îles et de l'arcade crurale. Celles qui naissent de l'aponévrose postérieure sont peu nombreuses ; elles montent d'arrière en avant, et se terminent par des aponévroses assez courtes au bord inférieur du cartilage de la dernière fausse côte. Les fibres suivantes naissent de la crête de l'os des îles par des aponévroses très-courtes : la longueur de ces fibres augmente à mesure qu'elles s'approchent de l'épine antérieure et supérieure de l'os des îles. Elles sont obliques de bas en haut et d'arrière en avant ; mais leur obliquité diminue par degrés, de sorte que celles qui correspondent à l'épine antérieure et supérieure de l'os des îles sont horizontales. Parmi les fibres qui viennent de l'os ilion, les postérieures se terminent par des aponévroses fort courtes, au bord inférieur du cartilage de la quatrième fausse côte, et à celui de la troisième. Les antérieures se terminent à l'aponévrose antérieure. Les fibres qui naissent de l'arcade crurale, descendent un peu de dehors en dedans et se terminent aussi à l'aponévrose antérieure. Dans l'homme, quelques-unes de ces fibres passent par l'anneau de l'oblique externe, descendent sur le cordon des vaisseaux spermatiques, et forment le muscle crémaster.

L'oblique interne entraîne de son côté la partie antérieure de la poitrine ; il abaisse les côtés auxquelles il est attaché. S'il agit en même temps que celui du côté opposé, il fléchit directement la poitrine. Lorsque la

poitrine est fixée, il meut le bassin sur les lombes.

Du Transverse.

Le transverse est situé sur les parties latérales et postérieures du ventre. Il s'étend de haut en bas depuis la partie inférieure de la poitrine jusqu'à la partie supérieure du bassin, et d'arrière en avant depuis les vertèbres des lombes jusqu'à la ligne blanche. Ce muscle est aplati et quadrilatère, beaucoup plus large antérieurement que postérieurement.

Sa face externe est couverte postérieurement par la masse commune au sacro-lombaire et au long dorsal, par le dentelé postérieur et inférieur, et par le grand dorsal. Dans le reste de son étendue, elle est couverte par l'oblique interne. Sa face interne couvre le péritoine dans toute son étendue, excepté la partie antérieure et inférieure qui couvre le muscle droit, ainsi que le pyramidal, et la postérieure qui couvre le carré des lombes.

Le bord supérieur du transverse est attaché au bord inférieur de la dernière fausse côte et à celui de son cartilage, à la partie antérieure du bord inférieur de la quatrième, et au bord inférieur de son cartilage; ensuite il s'attache à la partie inférieure de la face interne des cartilages de la troisième, quatrième et cinquième fausses côtes, et à ceux de la septième et de la sixième vraies. Depuis le cartilage de cette dernière jusqu'à l'appendice xyphoïde, ce bord est uni au triangulaire du sternum. Les attaches aux deux dernières vraies côtes, et aux trois premières fausses, se font par des languettes plus ou moins larges qui s'entre-

croisent avec celles du diaphragme. Le bord supérieur du transverse est continu avec la circonférence du diaphragme entre les cartilages des trois dernières fausses côtes.

Le bord inférieur est attaché aux trois quarts antérieurs de la lèvre interne de la crête de l'os des îles, et aux deux tiers externes de la face postérieure de l'arcade crurale ; ensuite il passe derrière le pilier interne de l'anneau du grand oblique, et descend jusqu'au pubis auquel il s'attache. Cette partie du bord inférieur est unie ordinairement à l'oblique interne.

Le bord postérieur est attaché au sommet des apophyses transverses et épineuses des quatre premières vertèbres des lombes.

Le bord antérieur est confondu dans la ligne blanche avec celui du muscle opposé. Il s'attache supérieurement au bord de l'appendice xyphoïde.

Le muscle transverse est composé de fibres charnues et de deux aponévroses, dont l'une est antérieure, et l'autre postérieure.

L'antérieure est demi-circulaire ; son bord convexe est tourné en dehors. Sa face antérieure est fortement unie au feuillet postérieur de l'aponévrose de l'oblique interne. Cette aponévrose est fendue transversalement dans presque toute sa largeur, au milieu de l'espace compris entre le pubis et l'ombilic. Cette fente la partage en deux portions, une supérieure plus grande, et l'autre inférieure plus petite. La première passe derrière le muscle droit, et la seconde passe devant.

L'aponévrose postérieure du transverse a beaucoup moins de largeur que l'antérieure.

Cette aponévrose n'est formée que d'une seule lame depuis les fibres charnues jusqu'au carré des lombes ; mais lorsqu'elle est parvenue au bord externe de ce muscle, elle se partage en trois feuillets, dont l'un est moyen, l'autre postérieur et le troisième antérieur. Le moyen, beaucoup plus épais que les deux autres, est placé derrière le muscle carré des lombes et devant la masse commune au sacro-lombaire et au long dorsal : il s'attache au sommet des apophyses transverses des quatre premières vertèbres des lombes. Le feuillet postérieur est placé derrière le sacro-lombaire et le long dorsal, et devant les muscles oblique interne et dentelé postérieur inférieur, aux aponévroses desquels il est fortement uni. Le feuillet antérieur est extrêmement mince : il passe devant le carré des lombes, et va se fixer à la base des apophyses transverses des quatre premières vertèbres lombaires. Les attaches du transverse aux cartilages des côtes, à la crête de l'os des îles et à l'arcade crurale, sont très-peu tendineuses, si l'on en excepte celles de la dernière côte, qui se font par des fibres aponévrotiques dont la longueur est d'environ un pouce.

Les fibres charnues de ce muscle sont toutes horizontales, à l'exception des inférieures qui descendent un peu de dehors en dedans. Elles n'ont pas toutes la même longueur : les moyennes sont beaucoup plus longues que les supérieures et les inférieures.

Le transverse resserre le bas-ventre, et ramène en dedans les côtes auxquelles il est attaché.

Du Muscle droit.

Le muscle droit est situé à la partie moyenne antérieure du bas-ventre. Il s'étend depuis la partie inférieure et antérieure de la poitrine jusqu'au pubis. Ce muscle est alongé, aplati, large de trois ou quatre travers de doigt supérieurement, et de deux inférieurement.

Sa face antérieure est couverte supérieurement par l'aponévrose du grand pectoral et par celle du grand oblique, ensuite par le feuillet antérieur de l'aponévrose du petit oblique, et inférieurement par le transverse et le pyramidal.

Sa face postérieure couvre les cartilages des trois dernières vraies côtes, une portion de ceux des deux premières fausses, l'appendice xyphoïde, le feuillet postérieur de l'aponévrose de l'oblique interne, les artères mammaire interne et épigastrique, et inférieurement le péritoine.

L'extrémité supérieure de ce muscle est divisée en trois portions, une interne, une moyenne et une externe. L'interne est assez épaisse, mais peu large; elle s'attache au bord inférieur et à la face antérieure du cartilage de la septième vraie côte, près son articulation avec le sternum. Cette portion s'attache aussi ordinairement à un ligament qui va du cartilage de la septième côte à l'appendice xyphoïde. La portion moyenne est plus large et plus mince: elle s'attache au bord inférieur et à la face antérieure du cartilage de la sixième vraie côte vers sa partie moyenne. La portion externe est

beaucoup plus large et plus mince que les deux autres : elle s'attache au bord inférieur du cartilage de la cinquième vraie côte, et quelquefois à la partie voisine de cette côte.

Après s'être ainsi attaché supérieurement, le muscle droit descend le long de la partie antérieure du bas-ventre, en se rapprochant de celui du côté opposé dont il n'est séparé inférieurement que par la ligne blanche. Son extrémité inférieure s'attache à la partie interne, antérieure et supérieure du pubis, et aux ligamens qui unissent cet os avec celui du côté opposé.

Le muscle droit présente à son extrémité inférieure un tendon dont la longueur varie suivant les différens sujets, et qui est toujours plus marqué antérieurement et extérieurement qu'en dedans et en arrière. Les fibres charnues de ce muscle sont interrompues en divers endroits par des portions tendineuses transversales, auxquelles on donne le nom d'énervations ou d'intersections tendineuses du muscle droit. Le nombre de ces intersections varie depuis trois jusqu'à cinq. Lorsqu'il y en a trois, l'une est placée au niveau de l'ombilic, et les deux autres au-dessus. Lorsqu'il y en a quatre, l'une est au niveau de l'ombilic, une autre au-dessous, et les deux autres au-dessus. Enfin, lorsqu'il y en a cinq, deux se trouvent au-dessous de l'ombilic, et trois au-dessus. Il résulte delà que, dans tous les cas, le plus grand nombre de ces intersections se trouve au-dessus de l'anneau ombilical. Leur largeur varie beaucoup, et la même intersection a une largeur inégale dans ses différens points ; elles se portent du bord interne à

l'externe en formant des zygzags ; mais elles n'occupent souvent que la moitié interne de la largeur du muscle. Leur partie antérieure est beaucoup plus large et plus apparente que la postérieure ; elle est étroitement unie au feuillet antérieur de l'aponévrose de l'oblique interne. Les attaches du muscle droit au cartilage de la septième vraie côte et à celui de la sixième, se font par des aponévroses extrêmement courtes. Son insertion au cartilage de la cinquième côte a lieu au moyen d'une aponévrose, dont les fibres ont une longueur assez considérable. Les fibres charnues du muscle droit sont interrompues, dans leur longueur, par les intersections tendineuses ; mais il est à remarquer que les fibres qui naissent d'une intersection, ne se terminent pas toutes à celle qui est placée immédiatement au-dessus : un grand nombre de ces fibres passe derrière elle sans s'y arrêter, et va se terminer à une intersection plus éloignée. Il résulte delà que les fibres charnues ont bien moins de longueur que le muscle lui-même, et que les postérieures sont, en général, plus longues que les antérieures.

La plus grande partie du muscle droit est renfermée dans une gaîne aponévrotique à laquelle on distingue deux feuillets, dont l'un est antérieur et l'autre postérieur. Le feuillet antérieur est formé, dans ses trois quarts supérieurs, par l'aponévrose de l'oblique externe, et par la lame antérieure de celle de l'oblique interne : il est fortifié supérieurement par l'aponévrose du grand pectoral. Le quart inférieur de ce feuillet est formé de l'aponévrose de l'oblique externe, de la totalité

de celle de l'interne et de celle du transverse. Le feuillet postérieur est formé de la lame postérieure de l'aponévrose de l'oblique interne et de l'aponévrose du transverse. Dans le quart inférieur du muscle droit, ce feuillet n'existe pas, en sorte que dans cet endroit la face postérieure de ce muscle touche immédiatement au péritoine.

Le feuillet antérieur de la gaîne du muscle droit est intimement uni à la face antérieure des intersections tendineuses; mais il n'adhère aux fibres charnues que par du tissu cellulaire peu abondant. Le feuillet postérieur est uni à la face postérieure du muscle par une assez grande quantité de tissu cellulaire, et par des vaisseaux et des nerfs.

Le muscle droit fléchit la poitrine sur le bassin, et réciproquement le bassin sur la poitrine.

Du Pyramidal.

Le pyramidal manque souvent, et alors l'extrémité inférieure du muscle droit est plus épaisse et plus charnue qu'à l'ordinaire. On trouve quelquefois deux pyramidaux d'un côté, et un seul de l'autre. Il est très-rare de trouver des sujets qui en aient deux de chaque côté.

Ce muscle est situé à la partie inférieure et moyenne du ventre; il s'étend du pubis jusqu'à la ligne blanche. Sa grandeur varie beaucoup, le plus communément il occupe le tiers inférieur de l'espace compris entre le pubis et l'ombilic. Il ressemble à un triangle dont la base est en bas. Sa face antérieure est couverte par les aponévroses des muscles

oblique et transverse. Sa face postérieure couvre le muscle droit. Son bord externe monte obliquement de dehors en dedans. Son bord interne est parallèle à la ligne blanche à laquelle il s'attache dans son tiers supérieur. La base du pyramidal est attachée à la partie supérieure et antérieure du pubis et aux ligamens qui unissent cet os à celui du côté opposé. Le sommet s'attache à la ligne blanche.

Le pyramidal est tendineux à sa base ; aux fibres tendineuses succèdent bientôt des fibres charnues qui se terminent supérieurement par de courtes aponévroses. La longueur et la direction de ces fibres sont différentes. Les internes sont les plus courtes ; elles montent verticalement. Les suivantes deviennent d'autant plus obliques de dehors en dedans, qu'elles approchent davantage du bord externe. Le pyramidal a les mêmes usages que le muscle droit dont il paroît être l'auxiliaire.

Outre les usages propres à chacun des muscles du bas-ventre, ils en ont qui leur sont communs. Ils forment la plus grande partie des parois du ventre, et soutiennent les viscères contenus dans cette cavité. Leur arrangement les rend propres à opposer une résistance à-peu-près égale par-tout ; car on observe que les aponévroses des uns répondent à la partie charnue des autres, ce qui donne aux parois du ventre la même épaisseur dans tous leurs points. Nous parlerons de l'action qu'ils exercent sur les viscères du bas-ventre, en traitant du diaphragme.

Du Diaphragme.

Le diaphragme est situé obliquement à la

partie supérieure du bas-ventre qu'il sépare de la poitrine. Il s'étend depuis l'appendice xyphoïde jusqu'au corps des vertèbres des lombes, et depuis les cartilages des six dernières côtes droites jusqu'à ceux des six dernières gauches. Ce muscle est aplati, courbé de haut en bas en forme de voûte, presque circulaire antérieurement, alongé et pointu postérieurement. On y considère une face inférieure, une face supérieure et une circonférence.

La face inférieure est un peu inclinée en avant : elle est concave, mais sa concavité n'est pas régulière. La partie moyenne est moins élevée que les parties latérales : elle est concave d'avant en arrière et presque droite transversalement. La partie latérale droite est plus concave et monte plus haut que la gauche. Cette face est tapissée par le péritoine, excepté en arrière où elle est couverte immédiatement par les reins, les capsules atrabilaires, le pancréas et le duodénum. Sa partie droite et postérieure adhère immédiatement à la substance du foie. La partie de cette face que le péritoine tapisse est contiguë au foie, à l'estomac et à la rate.

La face supérieure est inclinée en arrière : elle présente une convexité proportionnée à la concavité de la face inférieure. Sa partie moyenne est fortement unie au péricarde. Ses parties latérales sont tapissées par la plèvre et contiguës à la base des poumons. Vers la circonférence elle couvre antérieurement le triangulaire du sternum, latéralement les intercostaux internes, et postérieurement l'aorte, le psoas et le carré des lombes.

La circonférence du diaphragme correspond

au contour de la base de la poitrine : elle est attachée au corps des trois ou quatre premières vertèbres des lombes, à l'apophyse transverse de la première de ces vertèbres, aux cartilages des six dernières côtes et à l'appendice xyphoïde. Les attaches au corps des vertèbres des lombes, ont lieu par les extrémités tendineuses de deux espèces de colonnes charnues qu'on nomme les piliers du diaphragme, et qu'on distingue en droit et en gauche. Le pilier droit est plus large et plus long que le gauche; il est plus près de la partie moyenne de la colonne vertébrale; ce pilier s'attache à la partie antérieure du corps des trois premières vertèbres des lombes et aux ligamens inter-vertébraux. Le pilier gauche est situé un peu plus en arrière que le droit : il s'attache à la face antérieure du corps des deux premières vertèbres des lombes et aux ligamens inter-vertébraux. Les attaches de l'un et de l'autre pilier, ont lieu par des espèces de digitations dont les antérieures sont plus considérables que les postérieures. On ne peut bien appercevoir ces digitations qu'en détachant les piliers de haut en bas. Souvent chaque pilier du diaphragme est divisé en deux portions, une externe plus petite, et l'autre interne plus grande.

Depuis le corps de la seconde vertèbre des lombes jusqu'à la base de l'apophyse transverse de la première vertèbre de cette classe, la circonférence du diaphragme tient à une espèce d'arcade aponévrotique qui embrasse l'extrémité supérieure du psoas. Des deux extrémités de cette arcade, l'une est attachée à la base de l'apophyse transverse de la première vertèbre des lombes, et l'autre est continue avec

le bord externe du pilier correspondant.

Dans l'espace compris entre la base de l'apophyse transverse de la première vertèbre des lombes, et le sommet de la dernière fausse côte, la circonférence du diaphragme est attachée à un arc aponévrotique qui, par une de ses extrémités, se fixe à la base de l'apophyse transverse de la première vertèbre des lombes, et par l'autre, au bord inférieur de la dernière fausse côte près son sommet. Cet arc aponévrotique passe devant le muscle carré des lombes : il est continu avec le feuillet antérieur de l'aponévrose du muscle transverse du bas-ventre. C'est derrière cette partie de la circonférence du diaphragme que passe la branche antérieure de la dernière paire des nerfs dorsaux.

Les attaches de la circonférence du diaphragme aux côtes ont lieu par des espèces de digitations dont la largeur varie, et qui s'entrecroisent avec de pareilles digitations appartenantes au muscle transverse du bas-ventre. Parmi ces digitations, celle qui appartient à la septième vraie côte, s'attache aux deux tiers externes environ de la face postérieure et du bord supérieur de son cartilage. Celle de la première fausse côte est fort large : elle s'attache à presque toute la longueur de la face postérieure et du bord supérieur de son cartilage. Les quatre digitations suivantes sont moins larges. Celle de la seconde fausse côte s'attache en partie à la portion osseuse, et en partie à la portion cartilagineuse de cette côte. Celle de la troisième fausse côte est attachée à l'extrémité de la portion osseuse, et très-peu à son cartilage. La digitation de la quatrième

fausse côte est attachée à l'extrémité de sa portion osseuse, et un peu à son cartilage. Enfin, celle de la cinquième fausse côte s'attache à l'extrémité de sa portion osseuse et à toute la longueur de son cartilage. Entre le cartilage de la cinquième fausse côte et celui de la quatrième, la circonférence du diaphragme est continue, au moyen d'une aponévrose, avec le transverse du bas-ventre; elle est aussi continue avec ce muscle entre le cartilage de la quatrième fausse côte et celui de la troisième.

L'attache de la circonférence du diaphragme à l'appendice xyphoïde, occupe toute la largeur de la face postérieure de cette appendice; elle a lieu quelquefois par deux portions séparées.

Le diaphragme est composé de fibres charnues et de fibres aponévrotiques. Sa partie moyenne est formée d'une aponévrose large à laquelle on donne le nom de centre tendineux ou aponévrose mitoyenne. Cette aponévrose ressemble assez bien à une feuille de trèfle qui seroit largement échancrée à l'endroit de son pédicule, et dont les trois portions seroient tournées en avant et auroient une largeur inégale. De ces trois portions, la moyenne est la plus large, la droite l'est un peu moins, et la gauche est la plus petite.

Les fibres qui composent cette aponévrose ont des directions très-variées : elles sont réunies en petits paquets qui se croisent les uns les autres : dans les uns, leur direction est en lignes courbes; dans les autres, en lignes droites. L'aponévrose du diaphragme est percée d'une ouverture considérable qui donne passage à la veine cave inférieure. Cette ouverture est placée devant l'échancrure de

l'aponévrose, à l'endroit où sa partie moyenne se réunit à celle qui est à droite. Le contour de cette ouverture est aponévrotique. Sa figure approche de celle d'un carré dont les côtés inégaux peuvent être distingués en antérieur, en postérieur, en gauche et en droit. L'antérieur est le plus court de tous : il est peu distinct du droit qui est le plus long. Ces quatre côtés s'entre-croisent les uns les autres par leurs extrémités.

Les piliers du diaphragme commencent au corps des premières vertèbres des lombes par des aponévroses qui se continuent inférieurement avec les fibres superficielles du ligament vertébral commun antérieur. Ces aponévroses montent fort haut sur la partie interne et postérieure des piliers.

Les fibres charnues de ce muscle sont disposées de la manière suivante : celles qui forment les piliers naissent des aponévroses dont nous venons de parler. Leur nombre augmente successivement, de sorte que les piliers deviennent plus larges et plus épais à mesure qu'ils montent devant la colonne vertébrale ; toutes ces fibres se terminent dans l'échancrure de l'aponévrose mitoyenne ; les externes se portent un peu en dehors ; les internes sont presque verticales. Un faisceau musculeux né de la partie antérieure et interne du pilier droit, monte au pilier gauche dont il forme la partie supérieure et antérieure. Un faisceau beaucoup moins considérable se détache du pilier gauche, croise la direction du faisceau dont nous venons de parler, et se termine au pilier droit. De cette manière, l'intervalle qui sépare les deux piliers est partagé en

deux ouvertures, dont l'une est supérieure et un peu antérieure, et l'autre inférieure et postérieure. La première a la figure d'un ovale fort alongé, dont le grand diamètre est oblique de haut en bas, et d'avant en arrière; sa grosse extrémité est tournée en haut, et la petite en bas. La circonférence de cette ouverture est entièrement charnue : ses côtés se croisent supérieurement, de manière que le gauche passe au-dessus du droit. Le premier est formé par le paquet de fibres qui du pilier droit se porte au pilier gauche : cette ouverture donne passage à l'œsophage et aux nerfs de la huitième paire.

L'ouverture inférieure est formée par l'écartement de la partie inférieure des piliers qui, après avoir embrassé les côtés de l'aorte, se rapprochent derrière elle, et confondent souvent leurs aponévroses sur le corps de la troisième vertèbre des lombes. Le contour de cette ouverture est tendineux : sa partie supérieure est ceintrée et formée par une aponévrose qui va d'un pilier à l'autre, en embrassant la partie antérieure de l'aorte à laquelle elle est unie d'une manière assez intime. Cette ouverture donne passage à l'aorte, au canal thorachique et à la veine azygos.

Toutes les autres fibres du diaphragme vont en convergeant de sa circonférence vers l'aponévrose mitoyenne. Celles qui naissent de l'appendice xyphoïde sont très-courtes; elles montent un peu d'avant en arrière, et se terminent à la partie moyennne de l'aponévrose commune; elles laissent entr'elles et celles qui viennent du cartilage de la septième vraie côte, un intervalle triangulaire dont la base

est en bas, et par lequel le tissu cellulaire de la plèvre communique avec celui du péritoine. La grandeur de cet intervalle varie beaucoup; quelquefois même il n'existe point. Les fibres qui naissent du cartilage de la septième vraie côte sont beaucoup plus longues; elles montent de dehors en dedans, et se terminent à la partie latérale de la portion antérieure de l'aponévrose mitoyenne. Celles qui procèdent de la première fausse côte sont encore plus longues; elles montent de dehors en dedans. La longueur des fibres suivantes diminue à mesure qu'elles deviennent postérieures; elles marchent aussi de dehors en dedans et de bas en haut pour se rendre à l'aponévrose commune. Celles qui viennent de la cinquième fausse côte et de l'arc aponévrotique placé entre cette côte et l'apophyse transverse de la première vertèbre des lombes, montent un peu d'arrière en avant; elles aboutissent à la partie postérieure et latérale de l'aponévrose mitoyenne. Les fibres qui naissent de l'arcade aponévrotique placée sur l'extrémité supérieure du psoas, forment un plan continu avec le côté externe du pilier correspondant, et se rendent aux parties latérales de l'échancrure de l'aponévrose mitoyenne.

J'ai rencontré souvent un plan musculeux, large d'environ un pouce, et long de deux, placé transversalement sous l'aponévrose commune entre sa portion moyenne et la latérale gauche: ce plan se terminoit par une bande aponévrotique qui se confondoit dans le bord antérieur de l'ouverture qui livre passage à la veine cave. On voit par ce que nous venons

de dire de l'origine et de la terminaison des fibres charnues, que le diaphragme est un muscle digastrique, dont chaque portion latérale peut agir séparément, et indépendamment de celle du côté opposé.

Le diaphragme ne sert pas seulement à séparer la poitrine de l'abdomen, et à empêcher que les viscères contenus dans l'une de ces cavités, ne passent dans l'autre : ce muscle est un des principaux organes de la respiration. Il se contracte dans l'inspiration et se relâche dans l'expiration. Le diaphragme ne peut se contracter sans que la concavité de la voûte qu'il forme diminue ; le premier effet de sa contraction est donc de le faire descendre du côté du bas-ventre. En conséquence, les viscères abdominaux sur lesquels il porte, tels que le foie, l'estomac, la rate, les reins, puis les autres, comme les intestins, le mésentère, etc. sont chassés en bas et en avant, et la paroi antérieure du bas-ventre est poussée en dehors. Les parties latérales du diaphragme qui sont plus élevées que le reste, descendent davantage. La partie moyenne descend très-peu, non-seulement parce qu'elle est moins élevée, mais encore parce qu'elle est retenue par le péricarde et le médiastin, auxquels elle est fortement unie. La descente du diaphragme produit l'augmentation du diamètre vertical de la poitrine, et détermine l'entrée de l'air dans les poumons. La contraction du diaphragme tend à porter les côtes en dedans ; mais cet effet est contre-balancé par l'action des muscles qui agissent en sens contraire, et notamment par celle du dentelé postérieur inférieur ; en outre l'action du diaphragme resserre l'œsophage. Il n'est

pas bien certain qu'elle agisse sur la veine cave, quoique *Haller* dise s'en être assuré un grand nombre de fois sur des animaux vivans.

Lorsque le diaphragme se relâche, il remonte du côté de la poitrine. On a attribué cet effet à la contraction des muscles du bas-ventre ; mais outre que ces muscles ne se contractent pas lorsque la respiration est douce et tranquille, on voit le diaphragme s'élever du côté de la poitrine, lorsqu'il cesse d'agir sur un animal vivant, dont on a coupé les muscles abdominaux. L'élévation de ce muscle paroît dépendre, dans les cas ordinaires, de la pression de l'air sur l'abdomen, de l'élasticité des bronches et de celle des parois abdominales. Si la contraction des muscles du bas-ventre y contribue, ce n'est que dans les fortes expirations. L'action alternative du diaphragme et de la paroi antérieure du bas-ventre, produit sur les viscères contenus dans cette cavité, une compression douce qui favorise le cours du sang et des autres liqueurs qui circulent dans leurs vaisseaux, la progression du chyle et celle des matières contenues dans le canal intestinal.

Dans certaines circonstances, le diaphragme et les muscles abdominaux se contractent simultanément ; alors la cavité de l'abdomen est rétrécie ; les viscères qu'elle contient sont comprimés, et les substances qu'ils renferment sont poussées au-dehors : c'est ce qui arrive dans le vomissement, dans l'expulsion des excrémens, dans l'accouchement, etc.

Du Psoas.

Le psoas est situé sur les parties latérales et inférieures de la colonne vertébrale, sur la partie latérale du détroit supérieur du bassin, et à la partie supérieure et antérieure de la cuisse. Il s'étend depuis la partie latérale inférieure du corps de la dernière vertèbre du dos, jusqu'au sommet du petit trochanter. Ce muscle est alongé et ressemble, en quelque sorte, à deux pyramides triangulaires adossées par leur base, mais dont l'inférieure est plus longue que la supérieure.

Sa face externe est inclinée en avant ; elle est couverte supérieurement par le diaphragme, plus bas par le rein, et ensuite par le péritoine; elle est aussi couverte par le petit psoas lorsqu'il existe : inférieurement, elle devient antérieure, et dans cet endroit l'artère iliaque externe et ensuite la crurale la couvrent.

Sa face postérieure couvre supérieurement le carré des lombes dont elle est séparée par les branches antérieures des nerfs lombaires et le feuillet antérieur de l'aponévrose du muscle transverse du bas-ventre : elle couvre aussi supérieurement les apophyses transverses des vertèbres des lombes, à la base desquelles elle s'attache, excepté à la cinquième. Vers le milieu de sa longueur, cette face couvre le ligament ilio-lombaire et le muscle iliaque; elle est d'abord séparée de ce muscle par du tissu cellulaire, par les nerfs lombaires et par les vaisseaux ilio-lombaires; elle se confond ensuite avec lui de manière qu'il est impossible

de l'en séparer. Le tendon commun à l'iliaque et au psoas, couvre l'échancrure qu'on remarque entre l'éminence ilio-pectinée et l'épine antérieure et inférieure de l'os des îles, et plus bas, le ligament orbiculaire de l'articulation du fémur avec l'os innominé; ce tendon, d'abord contigu à l'échancrure et à la partie supérieure du ligament, est ensuite uni à ce dernier par du tissu cellulaire. Une capsule membraneuse mince empêche l'effusion de la synovie, qui mouille ce tendon et les parties auxquelles il est contigu.

La face interne de ce muscle couvre la partie latérale du corps des vertèbres lombaires et la circonférence des ligamens inter-vertébraux auxquels elle s'attache; elle est aussi attachée au corps des quatre premières vertèbres des lombes, mais seulement à sa partie supérieure et inférieure. Elle est séparée de la partie moyenne par les vaisseaux lombaires, et par le filet nerveux qui va de la branche antérieure des nerfs lombaires au grand sympathique. Cette face laisse entr'elle et le corps de la dernière vertèbre des lombes un intervalle qui est rempli par du tissu cellulaire; ensuite elle se rétrécit, et descend sur les côtés du détroit supérieur du bassin, couverte par la veine iliaque externe et par le tendon du petit psoas lorsqu'il existe. Cette face se rétrécit encore et devient un bord qui est parallèle au muscle pectiné dont il est séparé inférieurement par les vaisseaux circonflexes internes.

L'extrémité supérieure du psoas est mince et pointue: elle s'attache à la partie latérale et inférieure du corps de la dernière vertèbre du dos, et quelquefois à l'extrémité postérieure

de la dernière fausse côte. Delà ce muscle descend sur les côtés de la colonne vertébrale en grossissant; ensuite il diminue de volume et se porte en dehors. Confondu avec l'iliaque, il sort du bassin derrière l'arcade crurale, puis il descend devant la partie supérieure de la cuisse, en marchant un peu obliquement de dehors en dedans et d'avant en arrière jusqu'au petit trochanter, au sommet et à la partie antérieure duquel il s'attache.

L'extrémité inférieure du psoas est formée par un tendon très-fort qui lui est commun avec l'iliaque. Ce tendon se continue en s'élargissant dans l'épaisseur du corps charnu jusqu'au-dessus de sa partie moyenne. Les fibres charnues naissent par de courtes aponévroses des quatre premières vertèbres des lombes, de la dernière du dos et des ligamens inter-vertébraux; elles se terminent autour du tendon inférieur qu'elles accompagnent fort bas, sur-tout du côté interne.

Les usages de ce muscle sont de fléchir la cuisse sur le bassin et de lui faire exécuter en même temps un mouvement de rotation en dehors. Il peut aussi fléchir le bassin sur la cuisse, et les lombes sur le bassin. Si le tronc est penché en arrière, il le redresse et le ramène à sa rectitude: lorsqu'on est debout, il l'empêche de se renverser, et le maintient en équilibre sur l'extrémité supérieure du fémur. Ce muscle agit beaucoup dans la station et dans la progression.

Du petit Psoas.

Le petit psoas n'existe pas toujours. On le trouve aussi fréquemment dans la femme que dans l'homme. Il est situé sur la partie externe

et antérieure du grand psoas, depuis le corps de la dernière vertèbre du dos jusqu'à l'éminence ilio-pectinée. Ce muscle est alongé, aplati, mince et étroit. Sa face externe est couverte, supérieurement par le diaphragme, ensuite par l'artère et la veine rénales, par le péritoine, et inférieurement par l'artère iliaque externe. Sa face interne couvre le grand psoas auquel elle est unie par une couche très-mince de tissu cellulaire.

L'extrémité supérieure du petit psoas est attachée à la partie latérale et inférieure du corps de la dernière vertèbre du dos, et au ligament inter-vertébral placé entre cette vertèbre et la première des lombes : elle s'attache aussi souvent à la partie latérale et supérieure du corps de cette dernière vertèbre. Dans certains sujets, cette extrémité est fixée à l'apophyse transverse de la dernière vertèbre du dos, par une portion tendineuse très-mince. Delà ce muscle descend obliquement de dedans en dehors, et dégénère bientôt en un tendon aplati dont la largeur augmente à mesure qu'il descend. Ce tendon se contourne de dehors en dedans et d'avant en arrière sur la partie antérieure du grand psoas, et va s'attacher à l'éminence ilio-pectinée et à la partie externe du bord postérieur et supérieur du corps du pubis au-dessus de l'attache du pectiné. Il se détache de la partie inférieure du bord externe de ce tendon une aponévrose large et mince qui descend sur le tendon commun au grand psoas et à l'iliaque, et se perd dans l'aponévrose *fascia lata*. Le petit psoas est tendineux dans ses deux tiers inférieurs et charnu dans son tiers supérieur. Ses fibres charnues succèdent

à de courtes aponévroses par lesquelles ce muscle est attaché aux vertèbres; ces fibres se terminent à la face interne du tendon inférieur. Ce muscle fléchit le bassin sur les lombes, en l'inclinant un peu de côté. Si le bassin est fixé, il fléchit les lombes. Lorsqu'on est debout, il retient le tronc et l'empêche de se renverser en arrière.

Du Carré des Lombes.

Le carré des lombes est situé à la partie latérale et inférieure de la colonne vertébrale. Il s'étend depuis la crête de l'os des îles et le ligament ilio-lombaire, jusqu'au bord inférieur de la dernière fausse côte et aux apophyses transverses des quatre premières vertèbres des lombes. Ce muscle ressemble assez bien à un carré alongé, plus large inférieurement que supérieurement.

Sa face antérieure est couverte supérieurement par le diaphragme, ensuite par le feuillet antérieur de l'aponévrose du muscle transverse du bas-ventre et en dedans par le psoas. Elle correspond au rein et à l'intestin colon. Sa face postérieure est couverte par l'aponévrose moyenne du tranverse qui la sépare de la masse commune au sacro-lombaire et au long dorsal.

Son bord externe est un peu oblique de bas en haut et de dehors en dedans. Il est placé dans l'angle formé par l'écartement des lames antérieure et postérieure de l'aponévrose du transverse. Son bord interne s'attache au sommet des apophyses transverses des quatre premières vertèbres des lombes par des espèces de lan-

guettes aplaties, dont les bords voisins sont continus. Son bord inférieur est attaché à la partie moyenne postérieure de la crête de l'os des îles, dans l'étendue d'environ deux pouces : il s'attache aussi au ligament ilio-lombaire. Son bord supérieur est fixé au bord inférieur de la dernière fausse côte, dans une étendue plus ou moins considérable suivant les sujets : dans quelques-uns, il en occupe presque toute la longueur, et dans d'autres, le tiers interne seulement.

Les attaches du carré des lombes à la crête de l'os des îles, ont lieu par des aponévroses qui montent assez haut sur la face antérieure et le bord externe. Ces fibres aponévrotiques marchent de bas en haut : elles sont bridées inférieurement par d'autres fibres transversales qui naissent de l'apophyse transverse de la cinquième vertèbre des lombes. Les fibres charnues de ce muscle montent un peu obliquement de dehors en dedans ; les internes sont les plus courtes ; elles se terminent au sommet des apophyses transverses des quatre premières vertèbres des lombes par des fibres tendineuses. Les externes, plus longues, se terminent au bord inférieur de la dernière fausse côte par des aponévroses extrêmement courtes. On trouve souvent un autre plan musculeux qui naît, par des fibres tendineuses plus ou moins longues, de la partie antérieure du sommet des apophyses transverses de la quatrième et troisième vertèbres des lombes. Ce plan monte obliquement en dehors, et se confond avec le reste du muscle.

Ce muscle incline les lombes de son côté. Lorsque les lombes son fixées, il élève la

hanche du même côté et abaisse celle du côté opposé. Il abaisse aussi la dernière fausse côte, et contribue par-là à la respiration.

De l'Iliaque.

Ce muscle est situé dans la fosse iliaque et à la partie supérieure et antérieure de la cuisse. Il s'étend depuis les deux tiers antérieurs de la crête de l'os des îles jusqu'au petit trochanter. L'iliaque est mince et large supérieurement, étroit et épais inférieurement, et en quelque sorte semblable à un éventail.

Sa face antérieure est concave supérieurement et convexe inférieurement. La portion de cette face qui se trouve au-dessus de l'arcade crurale, est couverte par le péritoine. La portion qui est au-dessous de cette arcade, est couverte en dehors par le couturier, en dedans par les vaisseaux cruraux et le nerf qui les accompagne, et au milieu par l'aponévrose *fascia lata*. Sa face postérieure couvre la fosse iliaque aux deux tiers supérieurs de laquelle elle est attachée; elle couvre aussi l'épine antérieure et inférieure de l'os des îles, et s'attache à sa lèvre interne : ensuite elle couvre l'extrémité supérieure du droit antérieur de la cuisse et l'articulation du fémur avec l'os innominé, au ligament orbiculaire de laquelle elle est unie.

Le bord interne de l'iliaque est couvert supérieurement par le grand psoas; bientôt il se confond avec ce muscle, de manière à ne pouvoir pas en être séparé. Le bord externe s'étend obliquement depuis l'épine antérieure et supérieure de l'os des îles jusqu'à la partie inférieure de la base du petit trochanter. Ce

bord est couvert dans presque toute son étendue par le couturier ; inférieurement, il couvre un peu le muscle triceps crural.

Le bord supérieur de l'iliaque est attaché aux deux tiers antérieurs de la lèvre interne de la crête de l'os des îles : sa partie interne est attachée au ligament ilio-lombaire. Delà ce muscle descend en devenant plus étroit et plus épais. Confondu avec le psoas, il passe derrière l'arcade crurale, descend obliquement de dehors en dedans, et va s'attacher à la partie antérieure et au sommet du petit trochanter.

Les fibres charnues de ce muscle naissent de la fosse iliaque, des deux tiers antérieurs de la crête de l'os des îles, des deux épines antérieures de cet os et de l'échancrure qui sépare ces éminences. Le plus grand nombre vient immédiatement du périoste : quelques-unes des plus superficielles succèdent à des aponévroses qui ont peu de longueur. Toutes ces fibres se terminent à la partie externe et postérieure du tendon commun à ce muscle et au grand psoas. Elles n'ont pas toutes la même longueur ni la même direction : les internes sont les plus courtes ; leur direction est presque verticale. Les moyennes sont plus longues et descendent un peu obliquement de dehors en dedans. Les externes sont les plus longues de toutes ; leur direction est un peu plus oblique que celle des moyennes : elles accompagnent le tendon jusqu'au petit trochanter : quelques-unes s'attachent immédiatement à la partie antérieure de cette éminence.

Ce muscle fléchit la cuisse sur le bassin et la tourne un peu en dehors. Si la cuisse est fixée, il fléchit le bassin. Lorsqu'on est debout,

il maintient le tronc dans sa rectitude naturelle et l'empêche de se renverser en arrière.

Du Crémaster.

Le crémaster est situé sur le cordon des vaisseaux spermatiques et sur la partie externe de la tunique vaginale. Il s'étend depuis le bord inférieur de l'oblique interne du bas-ventre jusqu'à la partie inférieure externe de la tunique vaginale. Ce muscle est alongé, mince, beaucoup plus étroit supérieurement qu'inférieurement. Sa face externe est couverte supérieurement par la peau; inférieurement, elle est couverte par le dartos. Sa face interne couvre supérieurement le cordon spermatique, et inférieurement la tunique vaginale. Son extrémité supérieure se continue avec le bord inférieur des muscles petit oblique et transverse du bas-ventre. Delà ce muscle sort par l'anneau de l'oblique externe, descend sur les parties antérieure et externe du cordon spermatique, et s'épanouit sur la tunique vaginale dont il embrasse le côté externe.

Le crémaster est tout charnu. Les fibres qui le composent se détachent du bord inférieur de l'oblique interne et de celui du transverse : il en vient aussi quelques-unes de la partie postérieure du pilier externe de l'anneau du grand oblique. Ces fibres disparoissent insensiblement sur la partie inférieure et externe de la tunique vaginale. Les usages du crémaster sont de suspendre le testicule, de le comprimer et de le secouer légèrement. Son action a sur-tout lieu dans l'orgasme vénérien.

RÉGION POSTÉRIEURE DU TRONC.

Les muscles situés dans cette région sont le trapèze, le grand dorsal, l'angulaire, le rhomboïde, le dentelé postérieur-supérieur, le dentelé postérieur-inférieur, le splénius, le sacro-lombaire, le long-dorsal, le transversaire, le petit complexus, le grand complexus, les droits postérieurs de la tête, distingués en grand et petit, les obliques de la tête distingués aussi en grand et petit, le transversaire-épineux et les inter-épineux.

Du Trapèze.

Le trapèze est situé à la partie postérieure du cou, à la partie supérieure du dos et à la partie postérieure et supérieure de l'épaule. Il s'étend depuis l'occipital, le ligament cervical postérieur, l'apophyse épineuse de la dernière vertèbre du cou, et toutes celles du dos, jusqu'au tiers externe du bord postérieur de la clavicule à l'acromion et à l'épine de l'omoplate. Ce muscle ressemble beaucoup plus à un triangle qu'à la figure dont il porte le nom. Des trois bords qui le terminent, l'un est interne et les deux autres sont externes, distingués en supérieur et en inférieur. La face postérieure du trapèze est couverte par la peau; le tissu cellulaire qui l'unit à cette membrane contient en général très-peu de

graisse : il est plus dense et plus serré à la partie supérieure du cou que par-tout ailleurs.

La face antérieure de ce muscle couvre supérieurement et en dedans le grand complexus, plus bas le splénius, l'angulaire et une portion du dentelé postérieur et supérieur ; plus bas encore elle couvre le sus-épineux, le rhomboïde, la facette triangulaire qui termine postérieurement l'épine de l'omoplate, le muscle sous-épineux, le grand dorsal, et entre ce dernier et le rhomboïde, une petite portion du long dorsal et du sacro-lombaire. Cette face est unie à ces différentes parties par une couche fort mince de tissu cellulaire, excepté vers le sus-épineux où cette couche a une épaisseur assez considérable.

Le bord supérieur commence à l'union du tiers interne de la ligne courbe supérieure de l'occipital avec ses deux tiers externes. Delà il descend en dehors et en avant jusqu'à la clavicule, ensuite il devient presque horizontal et s'attache au tiers externe environ du bord postérieur de cet os. Ce bord est très-mince du côté de l'occipital, et assez épais vers la clavicule.

Le bord inférieur commence à l'apophyse épineuse de la dernière vertèbre du dos, et quelquefois à celle de la onzième ou de la dixième. Delà il monte obliquement de dedans en dehors jusqu'à la partie postérieure de l'épine de l'omoplate ; ensuite ce bord s'attache à toute la longueur de la lèvre supérieure du bord postérieur de cette épine, et au bord supérieur de l'acromion. L'espèce d'angle qu'il forme en s'unissant avec le bord supérieur, s'enfonce entre l'acromion et la clavicule, et

s'attache au ligament qui entoure leur articulation.

Le bord interne s'attache supérieurement au ligament cervical postérieur. Ce ligament n'est autre chose qu'une aponévrose dense et serrée qui s'étend depuis la protubérance externe de l'occipital jusqu'à l'apophyse épineuse de la septième vertèbre du cou, mais qui ne pénètre point, comme on l'a dit, jusqu'à la crête externe de l'occipital et aux apophyses épineuses des vertèbres du cou. Elle ne va pas au-delà du splénius, et l'on ne trouve que du tissu cellulaire entre les grands complexus. Au-dessous du ligament cervical postérieur, le bord interne du trapèze s'attache à l'apophyse épineuse de la septième vertèbre du cou, puis à toutes celles du dos, et dans l'intervalle de ces apophyses, aux ligamens inter-épineux.

Les bords interne et supérieur du trapèze se réunissent à un angle tronqué, au moyen duquel ce muscle s'attache au tiers interne environ de la ligne courbe supérieure de l'occipital, et à la protubérance externe de cet os.

Le trapèze est composé de fibres aponévrotiques et de fibres charnues. Ses attaches à l'occipital se font par une aponévrose très-mince, dont les fibres ont quelquefois plus d'un pouce de long. Les attaches du bord interne ont lieu par des fibres aponévrotiques très-courtes, excepté depuis la sixième vertèbre du cou, jusqu'à la troisième du dos inclusivement, où elles sont beaucoup plus longues et forment une aponévrose demi-ovale qui, avec celle du côté opposé, représente un ovale entier. A la partie inférieure du dos, le trapèze présente une aponévrose assez large,

dont la figure est triangulaire. Les attaches de ce muscle à la clavicule et à l'acromion, se font par des fibres tendineuses dont la longueur est de plus d'un pouce. Celles qui se fixent à l'épine de l'omoplate sont moins longues, excepté vers la base de cet os où elles forment une aponévrose triangulaire dont la base est tournée vers les fibres charnues, et le sommet est attaché à l'espèce de tubérosité que présente l'interstice du bord postérieur de l'épine de l'omoplate, près sa facette triangulaire. Cette aponévrose est unie à cette facette par du tissu cellulaire très-lâche qui lui permet de glisser aisément.

Les fibres charnues du trapèze n'ont pas toutes la même longueur et la même direction. Celles qui viennent de l'occipital et de la partie supérieure du ligament cervical postérieur, descendent de dedans en dehors, et vont se terminer à la clavicule. Celles qui viennent de la partie inférieure du ligament cervical postérieur, de la septième vertèbre du cou et des premières du dos, marchent horizontalement de dedans en dehors, et se terminent à l'acromion et à l'épine de l'omoplate. Toutes les autres fibres charnues du trapèze marchent obliquement de dedans en dehors et de bas en haut, et se terminent à la base de l'aponévrose qui couvre la facette triangulaire de l'épine de l'omoplate. Les fibres supérieures et les inférieures sont plus longues que les moyennes.

Ce muscle porte l'épaule en arrière, et lui fait exécuter en même temps un mouvement de rotation qui tourne son angle inférieur en avant, et rapproche le supérieur de l'épine du dos; en conséquence de ce mouvement,

l'épaule est élevée et peut soutenir un fardeau considérable. Si le trapèze agit en même temps que l'angulaire, l'omoplate est portée directement en haut. S'il agit en même temps que le rhomboïde, elle est portée directement en arrière. Lorsque l'épaule est fixée, le trapèze étend la tête et l'incline de son côté.

Du grand Dorsal.

Le grand dorsal est situé à la partie postérieure, inférieure et latérale du tronc. Il s'étend depuis les apophyses épineuses des six ou sept dernières vertèbres du dos, celles de toutes les vertèbres des lombes, les apophyses épineuses des premières fausses vertèbres de l'os sacrum, la moitié postérieure de la crête de l'os des îles et les trois ou quatre dernières fausses côtes, jusqu'à la lèvre postérieure de la coulisse bicipitale de l'humérus. Ce muscle est aplati et quadrilatère, plus large supérieurement qu'inférieurement. Sa face postérieure est couverte supérieurement et au côté interne par le trapèze; dans le reste de son étendue, elle est couverte immédiatement par la peau. Sa face antérieure couvre l'oblique interne du bas-ventre et le dentelé postérieur inférieur aux aponévroses desquels elle est fortement unie; elle couvre aussi l'oblique externe du bas-ventre, les côtes inférieures, les muscles inter-costaux externes, une petite portion du rhomboïde, l'angle inférieur de l'omoplate, le muscle sous-épineux, le grand dentelé et le grand rond.

Le bord inférieur de ce muscle est attaché à la moitié postérieure environ de la lèvre externe de la crête de l'os des îles; au-delà de cette crête, il se confond avec les attaches

du grand fessier et avec l'aponévrose commune au sacro-lombaire et au long dorsal.

Le bord supérieur commence à l'apophyse épineuse de la cinquième, sixième, septième ou huitième vertèbre du dos ; delà il se porte en dehors vers l'angle inférieur de l'omoplate sur lequel il passe, ensuite il monte en devant, et en dehors au-dessous du grand rond. En s'approchant de l'humérus, ce bord se contourne et devient inférieur.

Le bord interne ou postérieur est attaché aux apophyses épineuses des six ou sept, et quelquefois huit dernières vertèbres du dos, à celles de toutes les vertèbres des lombes, et à celles de l'os sacrum. Dans l'intervalle des apophyses épineuses, il est attaché aux ligamens inter-épineux.

Le bord externe ou antérieur commence vers le milieu de la crête de l'os des îles; delà il monte sans s'attacher jusqu'à la dernière fausse côte ; ensuite il s'attache à la face externe et au bord supérieur des quatre dernières fausses côtes, par des espèces de digitations inférieures de l'oblique externe du bas-ventre. Les digitations du grand dorsal sont couchées l'une sur l'autre et se couvrent mutuellement de la manière suivante : celle qui tient à la seconde fausse côte est couverte par la suivante; celle-ci l'est par la troisième, la troisième par la quatrième, et cette dernière par la partie inférieure du bord antérieur du muscle. Après s'être ainsi attaché aux quatre dernières fausses côtes, le bord antérieur du grand dorsal monte obliquement d'arrière en avant; arrivé sous l'aisselle, il se contourne et devient supérieur en s'approchant de l'humérus.

Les bords supérieur et antérieur du grand dorsal forment en se réunissant un angle fort alongé, large d'environ un pouce. Cet angle monte d'arrière en avant et de dedans en dehors, et va s'attacher au bord postérieur de la coulisse bicipitale de l'humérus, au-dessous de la petite tubérosité de cet os, devant l'attache du grand rond.

Le grand dorsal est formé d'aponévroses et de fibres charnues. On remarque à sa partie interne et inférieure une aponévrose beaucoup plus large inférieurement que supérieurement; cette aponévrose naît des apophyses épineuses des cinq, six, sept ou huit vertèbres inférieures du dos, de toutes celles des lombes, des aspérités de la face postérieure de l'os sacrum et de la moitié postérieure de la crête de l'os des îles : elle est tellement unie à celle des muscles dentelé postérieur-inférieur et petit oblique du bas-ventre, qu'il est impossible de l'en séparer. L'attache de ce muscle au bord postérieur de la coulisse bicipitale de l'humérus se fait par un tendon aplati, long d'environ trois pouces, et large d'un pouce. Ce tendon se contourne de bas en haut et d'arrière en avant sur le bord inférieur du grand rond dont il croise un peu la direction. Sa face antérieure est couverte par les vaisseaux axillaires, le plexus brachial et le muscle coraco-brachial. Sa face postérieure est appliquée contre le tendon du grand rond. Ces deux tendons, unis d'abord par du tissu cellulaire, sont ensuite contigus et mouillés par une humeur synoviale que retient une capsule mince qui va de l'un à l'autre. Le bord inférieur du tendon du grand dorsal est uni dans toute sa longueur au

bord inférieur du tendon du grand rond. Il se détache de ce bord une expansion aponévrotique qui concourt à la formation de l'aponévrose sous laquelle les muscles du bras sont situés; ce tendon envoie au fond de la coulisse bicipitale quelques fibres qui la tapissent et qui s'y rencontrent avec celles du grand pectoral. Une bandelette aponévrotique, large d'environ deux lignes, descend devant les tendons des muscles grand dorsal et grand rond, depuis la partie inférieure de la petite tubérosité de l'humérus, jusqu'au-dessous de l'endroit où s'attache le grand rond. Cette bandelette tient ces deux tendons appliqués contre l'humérus. Le grand dorsal s'attache aux quatre dernières fausses côtes par des fibres tendineuses fort courtes.

Les fibres charnues de ce muscle ont une longueur et une direction différentes. Les supérieures sont les plus courtes; elles marchent horizontalement de dedans en dehors, jusqu'à l'angle inférieur de l'omoplate; ensuite elles se courbent un peu, et montent en dehors et en avant; en passant sur l'angle de l'omoplate, elles se joignent à un faisceau musculeux assez mince qui vient de cet angle. Les fibres moyennes sont plus longues et montent obliquement de dedans en dehors. Les antérieures sont encore plus longues : leur direction est presque verticale. Toutes ces fibres se rassemblent en montant et se concentrent sous l'aisselle où elles se terminent au tendon dont il a été parlé plus haut.

Le grand dorsal abaisse le bras, le porte en arrière, et le fait tourner sur son axe de dehors en dedans, et de dedans en arrière. Il abaisse aussi l'épaule, la porte en arrière,

et la maintient abaissée. S'il agit en même temps que le grand pectoral, il approche le bras de la poitrine et l'y maintient fortement appliqué. Lorsqu'on est suspendu par les mains, et que l'on fait effort pour s'élever, il entraîne le tronc sur le bras. Il peut aussi élever les quatre dernières fausses côtes lorsque le bras est assujetti.

De l'Angulaire.

L'angulaire est situé à la partie supérieure du dos, et sur les parties latérales et postérieures du cou. Il s'étend de l'angle supérieur de l'omoplate jusqu'aux apophyses transverses des quatre premières vertèbres du cou. Ce muscle est alongé, aplati plus large inférieurement que supérieurement.

Sa face externe est couverte inférieurement par le trapèze, supérieurement par le sterno-cléido-mastoïdien, et à sa partie moyenne par la peau. Sa face interne couvre le dentelé postérieur supérieur, le sacro-lombaire, le transversaire et le splénius.

Ses bords n'ont rien de remarquable. Le postérieur est plus long que l'antérieur : il couvre une portion du bord supérieur du rhomboïde.

Son extrémité inférieure est attachée à l'angle supérieur de l'omoplate, à la partie supérieure de la base de cet os, et à la partie interne de son bord supérieur. De-là ce muscle monte en avant et en dedans : il se rétrécit et se divise bientôt en quatre portions, qui sont dabord unies entre elles par du tissu cellulaire, mais qui ensuite s'écartent un peu

et vont s'attacher au sommet des apophyses transverses des quatre premières vertèbres du cou. Ces portions sont souvent unies par leur dernière extrémité avec le splénius et le scalène postérieur.

Quelquefois l'angulaire n'a que trois portions qui se fixent aux apophyses transverses des trois premières vertèbres du cou ; celle qui s'attache à l'apophyse transverse de la première vertèbre est plus grosse et plus longue que les autres, dont la grosseur et la longueur diminuent à mesure qu'elles deviennent inférieures.

L'angulaire est tendineux à ses attaches, et charnu dans le reste de sa longueur. Les fibres charnues postérieures sont plus longues que les antérieures. Ce muscle est quelquefois fortifié par une portion charnue plus ou moins considérable, qui vient de la première côte et se joint à son bord antérieur.

L'angulaire élève l'omoplate et la porte en avant; en même temps il lui fait exécuter un mouvement de rotation qui en abaisse l'angle antérieur, et par conséquent l'épaule. S'il agit de concert avec le trapèze, l'épaule est élevée directement. Lorsque l'épaule est fixée, il incline la tête et le cou en arrière et de son côté.

Du Rhomboïde.

Le rhomboïde est situé à la partie postérieure inférieure du cou, et à la partie supérieure du dos. Il s'étend depuis la partie inférieure du ligament cervical postérieur, l'apophyse épineuse de la septième vertèbre du

cou, et celles des quatre ou cinq premières du dos, jusqu'à la base de l'omoplate. Le nom de ce muscle en indique assez la figure.

Sa face postérieure est couverte en grande partie par le trapèze; le grand dorsal la couvre aussi inférieurement : entre ces deux muscles, elle est placée immédiatement sous la peau. Sa face antérieure couvre le dentelé postérieur supérieur, le splénius, le long dorsal, le sacro-lombaire, les côtes et les muscles inter-costaux externes.

Son bord supérieur commence à la partie inférieure du ligament cervical postérieur, descend en dehors et va se terminer à la partie supérieure de la base de l'omoplate. Ce bord est couvert dans presque toute son étendue par l'angulaire. Le bord inférieur s'étend de l'apophyse épineuse de la quatrième ou cinquième vertèbre du dos à l'angle inférieur de l'omoplate. Ces deux bords sont à-peu-près de même longueur et parallèles entre eux.

Le bord interne est attaché à la partie inférieure du ligament cervical postérieur, à l'apophyse épineuse de la septième vertèbre du cou, et à celles des quatre ou cinq vertèbres supérieures du dos. Entre ces apophyses il s'attache aux ligamens inter-épineux. Le bord externe est attaché à l'interstice de la base de l'omoplate, depuis l'angle inférieur de cet os, jusqu'au milieu de l'espace compris entre son angle supérieur et son épine.

Le rhomboïde est charnu et aponévrotique. Les attaches de son bord interne se font par des fibres aponévrotiques, dont la direction est la même que celle des fibres charnues. Ces fibres aponévrotiques ont une longueur diffé-

rente : les supérieures sont très-courtes ; les inférieures ont jusqu'à un pouce de long. Ce muscle s'insère à la partie supérieure de la base de l'omoplate par des aponévroses très-courtes, dont la direction est la même que celle des fibres charnues auxquelles elles correspondent. Son insertion au reste de la base de l'omoplate se fait par une aponévrose dont la direction est la même que celle de cette base. Cette aponévrose n'est fixée à la base de l'omoplate que par ses extrémités, et sur-tout par l'inférieure ; dans le reste de son étendue elle est unie à cette base par du tissu cellulaire, à travers lequel passent des rameaux de l'artère cervicale transverse.

Les fibres charnues du rhomboïde sont toutes obliques de dedans en dehors et de haut en bas : celles qui aboutissent à l'aponévrose dont nous venons de parler, forment avec elle un angle très-aigu. Ce muscle est divisé en deux portions, une supérieure, plus petite, à laquelle on a donné le nom de petit rhomboïde ; et l'autre inférieure, plus grande, qu'on appelle grand rhomboïde. Ces deux portions sont séparées par une ligne de tissu cellulaire : la supérieure couvre une petite portion de l'inférieure. Le rhomboïde tire l'omoplate en arrière et en haut, et lui fait exécuter un mouvement de rotation qui rapproche son angle inférieur de l'épine du dos, et par conséquent abaisse l'angle antérieur de cet os et l'épaule. Quand il agit de concert avec le trapèze, l'omoplate est portée directement en arrière.

Du Dentelé postérieur supérieur.

Le dentelé postérieur supérieur est situé à la partie postérieure inférieure du cou, et à la partie supérieure du dos. Il s'étend depuis la partie inférieure du ligament cervical postérieur, l'apophyse épineuse de la septième vertèbre du cou, et celles des deux ou trois premières du dos, jusqu'à la seconde, troisième, quatrième et cinquième vraies côtes. Ce muscle est aplati, mince et quadrilatère.

Sa face postérieure est couverte par l'angulaire, le rhomboïde, le trapèze et le grand dentelé. Sa face antérieure couvre le splénius, le transversaire, le long dorsal, le sacro-lombaire, les côtes et les muscles inter-costaux externes.

Ses bords supérieur et inférieur sont obliques de dedans en dehors et de haut en bas. L'inférieur est confondu avec une aponévrose mince qui descend derrière les muscles sacro-lombaire et long dorsal, jusqu'au dentelé postérieur inférieur.

Son bord interne est attaché à la partie inférieure du ligament cervical postérieur, à l'apophyse épineuse de la septième vertèbre du cou, et à celles des deux ou trois premières du dos. Son bord externe est divisé en quatre languettes ou digitations qui s'attachent à la face externe et au bord supérieur de la seconde, troisième, quatrième et cinquième vraies côtes. La première digitation s'attache très-près de l'angle de la seconde côte. Les autres s'attachent d'autant plus loin de l'angle des côtes auxquelles elles appartiennent,

qu'elles sont plus inférieures. Quelquefois il n'y a que trois digitations qui s'attachent à la deuxième, troisième et quatrième côte, et dans quelques sujets à la troisième, quatrième et cinquième. On en trouve quelquefois cinq qui se fixent aux cinq côtes qui suivent la première.

La moitié interne environ du dentelé postérieur supérieur est formée d'une aponévrose mince, un peu plus large inférieurement que supérieurement. La portion charnue qui succède à cet aponévrose se partage bientôt en quatre portions, dont chacune se termine par de courtes aponévroses qui se fixent aux côtes. Les fibres charnues et aponévrotiques ont la même direction : elles sont obliques de dedans en dehors et de haut en bas. Les supérieures sont plus longues que les inférieures. Ce muscle élève les côtes, auxquelles il est attaché, et sert par conséquent à l'inspiration.

Du Dentelé postérieur inférieur.

Le dentelé postérieur inférieur est situé à la partie inférieure du dos. Il s'étend des apophyses épineuses des deux ou trois dernières vertèbres du dos, et de celles des trois premières des lombes, aux quatre dernières fausses côtes. Ce muscle est aplati, mince et quadrilatère.

Sa face postérieure est couverte par le grand dorsal, à l'aponévrose duquel elle est fortement unie. Sa face antérieure couvre les trois dernières fausses côtes, les muscles inter-costaux externes, le sacro-lombaire, le long dorsal et l'aponévrose du muscle transverse

du bas-ventre, à laquelle elle est intimement collée.

Son bord supérieur est continu avec l'aponévrose mince qui couvre immédiatement les muscles sacro-lombaire et long dorsal. Son bord inférieur est confondu dans presque toute sa longueur avec l'aponévrose de l'oblique interne du bas-ventre. Son bord interne est attaché aux apophyses épineuses des deux ou trois dernières vertèbres du dos, à celles des trois premières des lombes et aux ligamens interépineux. Son bord externe est divisé en quatre portions de largeur inégale. La première très-large s'attache à la lèvre externe du bord inférieur de la seconde fausse côte dans une étendue de quatre à cinq pouces : son bord inférieur couvre le bord supérieur de la seconde. Celle-ci, moins large, se fixe à la lèvre externe du bord inférieur de la troisième fausse côte dans l'étendue d'environ trois pouces. La troisième a environ un pouce et demi de largeur : elle s'attache au bord inférieur de la quatrième fausse côte : son bord supérieur est couvert par le bord inférieur de la seconde. La quatrième est très-étroite : elle est fixée au bord inférieur de la cinquième fausse côte : son bord supérieur est couvert par l'inférieur de la troisième. Les attaches de la première portion commencent à l'angle de la deuxième fausse côte. Les attaches des autres commencent d'autant plus loin de l'angle des côtes, que ces portions sont plus inférieures, en sorte que la dernière s'attache non-seulement à la portion osseuse de la douzième côte, mais encore à son cartilage.

La moitié interne environ du dentelé posté-

rieur inférieur est formée par une aponévrose mince, qui est tellement unie à celle du grand dorsal, qu'il est impossible de l'en séparer. Les fibres charnues naissent de cette aponévrose : elles se portent en dehors, et se terminent par de courtes aponévroses qui se fixent aux côtes. Les supérieures sont plus longues que les inférieures : leur direction est un peu oblique de dedans en dehors et de bas en haut. Les inférieures sont presque transversales. Ce muscle baisse les côtes auxquelles il est attaché, et sert par-là à la respiration.

Du Splénius.

Le splénius est situé à la partie postérieure du cou, et à la partie supérieure du dos. Il s'étend depuis les apophyses épineuses des cinq premières vertèbres dorsales, celle de la dernière vertèbre du cou et les deux tiers inférieurs du ligament cervical postérieur, jusqu'à l'occipital, à la portion mastoïdienne du temporal, et aux apophyses transverses des deux premières vertèbres du cou, Il est alongé aplati, beaucoup plus large supérieurement qu'inférieurement, où il est terminé par un angle très-aigu.

Sa face postérieure est couverte supérieurement par le sterno-cléido-mastoïdien, plus bas par le trapèze et l'angulaire, et plus bas encore par le dentelé postérieur supérieur et par le rhomboïde. Sa face antérieure couvre le petit et le grand complexus, le long dorsal et le transversaire.

Son bord externe s'étend depuis l'apophyse épineuse de la cinquième vertèbre du dos

jusqu'à l'apophyse transverse de la seconde vertèbre du cou. Ce bord est quelquefois uni dans sa partie supérieure avec le transversaire.

Son bord interne s'attache aux apophyses épineuses des cinq premières vertèbres du dos, aux ligamens inter-épineux, à l'apophyse épineuse de la septième vertèbre du cou, et aux deux tiers inférieurs du ligament cervical postérieur; ensuite il monte de dedans en dehors, et laisse entre lui et le bord interne du splénius du côté opposé un intervalle dans lequel on voit les grands complexus.

L'extrémité inférieure du splénius est un angle très-aigu, formé par la réunion des bords interne et externe : cette extrémité s'attache au sommet de l'apophyse épineuse de la cinquième vertèbre du dos. Delà ce muscle monte de dedans en dehors en s'attachant, comme il a été dit plus haut, aux cinq premières vertèbres du dos, à la dernière du cou et aux deux tiers inférieurs du ligament cervical postérieur. Sa largeur et son épaisseur augmentent à mesure qu'il monte. Vers la partie moyenne du cou, il se divise en deux portions, dont l'une externe, plus petite, est nommée le splénius du cou, et l'autre interne, plus grande, est appelée le splénius de la tête. La portion externe se divise elle-même en deux languettes qui montent en dehors et en avant, et vont s'attacher au sommet des apophyses transverses des deux premières vertèbres du cou. On trouve quelquefois une troisième languette très-petite, qui s'attache à l'apophyse transverse de la troisième vertèbre cervicale. La portion interne du splénius continue de monter de dedans en dehors, et

va s'attacher à la moitié externe des inégalités qu'on remarque au-dessous de la ligne courbe supérieure de l'occipital, à la face externe de la portion mastoïdienne du temporal, et au côté externe de l'apophyse mastoïde jusqu'à son sommet, au-dessous de l'insertion du sterno-cléïdo-mastoïdien.

Les attaches du bord interne du splénius se font par des fibres aponévrotiques, dont les inférieures sont beaucoup plus larges que les supérieures. Ce muscle est fixé aux apophyses transverses des deux premières vertèbres du cou par deux petits tendons, dont la partie interne est plus longue que l'externe. Ces tendons sont unis à ceux de l'angulaire. Le splénius s'attache à l'occipital et au temporal par des fibres aponévrotiques très-courtes.

Les fibres charnues de ce muscle sont obliques de bas en haut et de dedans en dehors : les internes ou supérieures sont moins longues que les externes ou inférieures.

Le splénius étend la tête ; il l'incline de son côté et lui fait exécuter un mouvement de rotation qui tourne la face du même côté. S'il agit en même temps que celui du côté opposé, il étend la tête directement. S'il agit de concert avec le sterno-cléïdo-mastoïdien du même côté, il incline la tête latéralement. Lorsqu'on est debout, il soutient la tête, l'empêche d'obéir à sa pesanteur et de se fléchir en avant. Le relâchement gradué de ce muscle contribue, lorsqu'on est debout ou assis, à la flexion de la tête.

Du Sacro-Lombaire.

Le sacro-lombaire est situé à la partie postérieure du tronc, depuis le sacrum et l'os innominé jusqu'aux côtes et aux apophyses transverses des quatre ou cinq vertèbres inférieures du cou. Ce muscle est alongé, épais et triangulaire inférieurement, où il est confondu avec le long dorsal, aplati et mince dans le reste de son étendue, et terminé en pointe supérieurement. On y considère quatre côtés, un postérieur, un antérieur, un interne et un externe.

Le côté postérieur est assez large, sur-tout inférieurement : il est couvert par les aponévroses des muscles petit oblique et transverse du bas-ventre, par celle du dentelé postérieur inférieur et par le grand dorsal; au-dessus de ce dernier, il est couvert par le trapèze, le rhomboïde, le dentelé postérieur supérieur et par l'angulaire. Une aponévrose mince, continue d'une part avec celle du dentelé postérieur inférieur, et de l'autre avec celle du dentelé postérieur supérieur, couvre immédiatement les muscles sacro-lombaire et long dorsal. Le bord externe de cette aponévrose s'attache à l'angle des côtes. Son bord interne est fixé aux apophyses épineuses des vertèbres dorsales.

Le côté antérieur du sacro-lombaire couvre inférieurement la face postérieure du sacrum à laquelle il est attaché; au-dessus de cet os, il couvre la lame moyenne de l'aponévrose du transverse du bas-ventre et les apophyses transverses des vertèbres des lombes, au sommet

desquelles il s'attache : ensuite il couvre les côtes, les muscles inter-costaux externes, le long dorsal, et supérieurement le transversaire auquel il est uni.

Le côté interne est confondu avec le long dorsal, depuis sa partie inférieure jusqu'à la dernière fausse côte : ensuite il est couché sur ce muscle dont il est séparé par une ligne de tissu cellulaire et par des filets des branches postérieures des nerfs dorsaux. La partie supérieure de ce côté s'incline en arrière et adhère au muscle transversaire.

Le côté externe s'attache inférieurement à la partie la plus reculée de la crête de l'os des îles, à la partie voisine de la face interne de cet os et aux ligamens sacro-iliaques. Depuis la crête de l'os des îles jusqu'à la dernière fausse côte, ce côté est placé entre les lames postérieure et moyenne de l'aponévrose du transverse du bas-ventre ; ensuite il s'attache à l'angle des onze côtes inférieures et à la tubérosité de la première. Le reste de ce côté est incliné en avant et s'attache au tubercule postérieur des apophyses transverses des quatre ou cinq vertèbres inférieures du cou.

Le sacro-lombaire est composé d'aponévroses, de tendons et de fibres charnues. On remarque à sa partie inférieure et postérieure une aponévrose très-épaisse et très-forte qui lui est commune avec le long dorsal. Cette aponévrose naît de la face postérieure du sacrum, de la partie postérieure de la crête de l'os des îles et des apophyses épineuses des vertèbres des lombes : elle finit sur le sacro-lombaire au milieu de l'espace compris entre la crête de l'os des îles et la dernière fausse côte. La

portion qui appartient au long dorsal monte fort haut, comme nous le dirons en parlant de ce muscle : du reste, elle n'est point séparée de celle qui appartient au sacro-lombaire : cette dernière est couverte inférieurement et du côté externe par le grand fessier auquel elle donne attache. Le côté externe du sacro-lombaire présente quinze ou seize tendons dont les onze inférieurs s'attachent à la partie inférieure de l'angle des onze côtes inférieures. Le douzième est attaché à la tubérosité de la première côte, et quelquefois à l'apophyse transverse de la première vertèbre du dos. Les quatre ou cinq supérieurs sont attachés aux apophyses transverses des quatre ou cinq vertèbres inférieures du cou. Ces tendons n'ont pas tous la même longueur; les inférieurs sont larges et courts : les moyens sont moins larges et plus longs : les supérieurs sont les plus minces et les plus longs. Ils descendent tous de dehors en dedans; leur largeur augmente, et ils forment chacun une aponévrose qui s'étend fort loin sur la face postérieure du muscle. Souvent plusieurs de ces aponévroses s'unissent par leurs bords voisins et forment un seul plan aponévrotique plus ou moins étendu. En séparant le sacro-lombaire du long dorsal, et en le renversant en dehors, on remarque à sa partie antérieure des trousseaux musculeux qui se terminent chacun par un tendon. Ces trousseaux sont au nombre de douze ; les inférieurs sont gros et courts : les supérieurs sont plus longs et plus minces. Les tendons qui forment les extrémités de ces trousseaux naissent de la partie supérieure de l'angle des côtes, montent

obliquement de dehors en dedans, et se terminent sur la face antérieure des trousseaux musculeux auxquels ils appartiennent. Les supérieurs sont plus longs que les inférieurs.

Les fibres charnues du sacro-lombaire sont disposées de la manière suivante. Celles qui naissent de la partie antérieure et inférieure de l'aponévrose commune à ce muscle et au long dorsal, montent d'arrière en avant, et se terminent par de courtes aponévroses à la face postérieure du sacrum et au sommet des apophyses transverses des vertèbres des lombes : elles sont accompagnées par d'autres fibres qui naissent immédiatement de la partie postérieure de la face interne de l'os innominé. Les fibres charnues qui naissent plus haut de la même aponévrose montent un peu obliquement de dedans en dehors, et se terminent à la face antérieure et au bord interne des quatre ou cinq tendons externes inférieurs. De ces fibres, les internes sont plus longues que les externes. Toutes les autres fibres charnues de ce muscle sont placées obliquement entre la face antérieure des tendons externes et la face postérieure des tendons antérieurs.

La partie du sacro-lombaire qui s'attache aux apophyses transverses des quatre ou cinq vertèbres inférieures du cou, et les languettes charnues et tendineuses qui se fixent à la partie supérieure de l'angle des côtes, ont été regardées comme un muscle particulier, auquel on a donné différens noms : les uns l'ont appelé accessoire du sacro-lombaire; les autres l'ont nommé transversaire grêle et cervical descendant de *Diemerbroeck*.

Le sacro-lombaire maintient la colonne dor-

sale dans sa rectitude. Il la redresse lorsqu'elle a été penchée en avant. Il la renverse en arrière et de son côté lorsqu'il agit seul, et directement lorsqu'il agit avec celui du côté opposé. Lorsqu'on est debout, il favorise la flexion du tronc par le relâchement gradué de ses fibres, parce qu'alors la colonne vertébrale obéit à la pesanteur de la tête et de la poitrine. La partie inférieure du sacro-lombaire peut contribuer à l'abaissement des quatre ou cinq dernières côtes. Sa partie supérieure est propre à étendre les dernières vertèbres du cou et à les incliner de son côté.

Du long Dorsal.

Le long dorsal est situé à la partie postérieure du tronc, depuis le sacrum jusqu'à la partie supérieure du dos, entre le sacro-lombaire et les apophyses épineuses des vertèbres des lombes et du dos. Ce muscle est alongé, épais et presque carré inférieurement, mince et aplati supérieurement où il se termine par une pointe très-étroite On y considère quatre côtés, un postérieur, un antérieur, un interne et un externe.

Le côté postérieur est plus large inférieurement que supérieurement; il est couvert par les aponévroses des muscles oblique interne et transverse du bas-ventre, par le grand dorsal, le trapèze, le rhomboïde, le dentelé postérieur supérieur et splénius.

Le côté antérieur couvre inférieurement la face postérieure du sacrum, à laquelle il est attaché; ensuite il couvre les apophyses transverses des vertèbres des lombes et du dos aux-

quelles il s'attache aussi. En outre il couvre les côtes et les muscles inter-costaux externes.

Le côté interne du long dorsal s'attache par sa partie postérieure aux apophyses épineuses des vertèbres des lombes et du dos. Dans le reste de sa largeur, il est appliqué contre le transversaire épineux avec lequel il est confondu, excepté à la partie supérieure du dos et à la région des lombes. La partie supérieure de ce côté répond au transversaire et au grand complexus.

Le côté externe est confondu avec le sacro-lombaire depuis sa partie inférieure jusqu'auprès de la dernière fausse côte. Dans le reste de son étendue, ce côté est très-mince et s'attache au bord inférieur des sept ou huit dernières côtes : il est couvert par le sacro-lombaire.

Le long dorsal est formé d'aponévroses, de tendons et de fibres charnues. On remarque à sa partie postérieure et inférieure une aponévrose large et épaisse qui lui est commune avec le sacro-lombaire, comme il a été dit plus haut. La partie inférieure de cette aponévrose forme un plan continu ; mais vers le milieu des lombes, la portion qui monte derrière le long dorsal est divisée en plusieurs languettes, étroites et longues, dont les bords voisins sont unis par des aponévroses très-minces. Ces languettes naissent des apophyses épineuses des vertèbres des lombes et de celles des dernières vertèbres du dos : delà elles montent en dehors jusqu'auprès de la partie supérieure du muscle où elles finissent. Les internes montent plus haut que les externes. Les attaches du long dorsal aux sept ou huit

dernières côtes, se font par des aponévroses minces, dont les supérieures sont plus longues et plus étroites que les inférieures. Ce muscle est fixé aux apophyses transverses de toutes les vertèbres du dos, par des tendons dont les supérieurs sont plus minces et plus longs que les inférieurs. Le long dorsal s'attache aux apophyses épineuses des six ou sept vertèbres du dos qui suivent la seconde, par des languettes aponévrotiques dont la direction est oblique de haut en bas et de dedans en dehors, et qui se continuent assez bas entre les fibres charnues auxquelles elles correspondent.

Les fibres charnues de ce muscle sont disposées de la manière suivante. Elles naissent presque toutes de son aponévrose postérieure : celles qui procèdent de la partie inférieure de cette aponévrose montent d'arrière en avant et se terminent par de courtes aponévroses à la face postérieure du sacrum, et aux apophyses transverses et articulaires des vertèbres des lombes. Celles qui naissent plus haut de la même aponévrose forment des espèces de languettes charnues, dont les unes sont externes et les autres internes. Les externes, au nombre de sept ou huit, sont larges et minces : elles montent en dehors et se terminent aux aponévroses par lesquelles le long dorsal s'attache aux sept ou huit dernières côtes. Les supérieures sont plus longues, plus étroites et plus minces que les inférieures. Les languettes internes sont au nombre de douze ; elles aboutissent aux tendons que nous avons dit plus haut s'attacher au sommet des apophyses transverses des vertèbres du dos. Parmi ces languettes, les supérieures sont plus longues et

plus minces que les inférieures. Outre les fibres charnues dont nous venons de parler, le grand dorsal en a d'autres qui naissent des languettes aponévrotiques, par lesquelles il est attaché aux apophyses épineuses de la troisième, quatrième, cinquième, sixième et septième vertèbres du dos. Ces fibres forment un plan musculeux, long et étroit, dont la partie supérieure est séparée ordinairement du côté interne du long dorsal. Elles se terminent par degrés à la partie interne des bandelettes aponévrotiques postérieures qui sont attachées aux apophyses épineuses des dernières vertèbres du dos. Ce plan musculeux a été regardé comme un muscle particulier auquel on a donné le nom de grand épineux du dos.

Les usages du long dorsal sont les mêmes que ceux du sacro-lombaire, excepté que, comme il ne s'étend point jusqu'au cou, il ne contribue point aux mouvemens de cette partie. Son obliquité étant moins grande que celle du sacro-lombaire, il contribue moins au mouvement par lequel le tronc tourne sur son axe.

Du Transversaire.

Le transversaire est situé à la partie postérieure latérale du cou, et à la partie supérieure du dos. Il s'étend des apophyses transverses des cinq ou six vertèbres inférieures du cou, aux apophyses transverses des quatre ou cinq vertèbres du dos qui suivent la seconde. Ce muscle est alongé, étroit, mince, aplati de dehors en dedans, plus large à sa partie moyenne qu'à ses extrémités.

Sa face externe est un peu inclinée en arrière:

elle correspond supérieurement au splénius et à l'angulaire, plus bas au sacro-lombaire avec lequel elle est unie, et plus bas encore au long dorsal dont il est presque toujours difficile de la séparer. Sa face interne est un peu inclinée en avant; elle est appliquée supérieurement contre le petit complexus auquel elle adhère tellement, qu'il est ordinairement impossible de l'en détacher; plus bas, elle correspond au grand complexus et ensuite au transversaire épineux.

Le bord postérieur du transversaire est uni supérieurement au petit complexus. La partie moyenne de ce bord est libre et couverte par l'angulaire et le dentelé postérieur supérieur; dans le reste de son étendue, il est caché par le long dorsal auquel il est uni. Le bord antérieur est attaché aux apophyses transverses des cinq ou six vertèbres inférieures du cou; ensuite il passe derrière les apophyses transverses des deux premières vertèbres du dos sans s'y attacher; puis il se fixe aux apophyses transverses de la troisième, quatrième, cinquième, sixième et septième vertèbres de la même classe.

Le transversaire est formé de tendons et de fibres charnues. Ses attaches aux apophyses transverses des cinq ou six dernières vertèbres du cou se font par autant de tendons minces et étroits qui descendent fort bas sur le côté externe de la portion charnue. Les supérieurs sont plus larges et plus épais que les inférieurs. Ces tendons ont de fortes connexions avec ceux du splénius et de l'angulaire. Le transversaire s'attache aux apophyses transverses des cinq ou six vertèbres du dos qui suivent la seconde

par des tendons très-minces et très-longs qui montent couchés les uns sur les autres, et se continuent fort haut sur le côté interne de la portion charnue. Ces tendons sont unis à ceux du transversaire épineux; ils croisent à angle très-aigu ceux du long dorsal. Les inférieurs sont beaucoup plus longs et plus minces que les supérieurs. Au reste, le nombre et la grosseur de ces tendons varient beaucoup. Les fibres charnues de ce muscle sont placées entre le côté interne des tendons cervicaux qu'elles accompagnent jusqu'aux apophyses transverses des vertèbres du cou, et le côté externe des tendons dorsaux. Le transversaire étend les vertèbres du cou et les incline de son côté.

Du petit Complexus.

Le petit complexus est situé à la partie postérieure et latérale du cou. Il est étendu entre les apophyses transverses des quatre dernières vertèbres du cou et la partie postérieure de l'apophyse mastoïde du temporal. Ce muscle est alongé, aplati, mince et étroit, sur-tout inférieurement.

Sa face postérieure est inclinée en dehors dans ses deux tiers inférieurs : elle est couverte supérieurement par le splénius : inférieurement, elle correspond au muscle transversaire avec lequel elle est unie. Sa face antérieure est appliquée dans presque toute son étendue contre le grand complexus : elle couvre supérieurement les muscles obliques de la tête, l'extrémité postérieure du digastrique et l'artère occipitale.

Le bord interne du petit complexus est

incliné en arrière : il est couché sur le grand complexus auquel il est uni par du tissu cellulaire. Ce bord est quelquefois uni dans sa partie moyenne à une languette musculeuse qui vient du long dorsal.

Son bord externe est attaché aux apophyses transverses des quatre dernières vertèbres du cou, et quelquefois à la première du dos par de petites languettes tendineuses et charnues qui sont unies par leurs bords voisins. Ce bord est libre supérieurement; quelquefois cependant il est uni dans cet endroit au splénius et au grand complexus.

L'extrémité inférieure du petit complexus est mince et pointue; elle s'attache à l'apophyse transverse de la septième vertèbre du cou, et quelquefois à celle de la première vertèbre du dos. Delà ce muscle monte verticalement : son épaisseur et sa largeur augmentent jusqu'à son extrémité supérieure qui s'attache à la partie postérieure de l'apophyse mastoïde du temporal, au-dessous du splénius

Le petit complexus s'attache aux apophyses transverses des quatre dernières vertèbres du cou et à celle de la première vertèbre du dos par autant de petits tendons qui donnent naissance aux fibres charnues. Ces fibres forment de petites languettes qui, en se réunissant, composent un corps charnu, dont l'extrémité supérieure se termine par un tendon aplati que les fibres recouvrent de toutes parts. La longueur de ces fibres est interrompue par des espèces d'intersections aponévrotiques, dont le nombre, la situation et la direction varient singulièrement.

Le petit complexus maintient la tête dans

sa rectitude naturelle, et l'empêche de se fléchir en avant et du côté opposé. Il la redresse lorsqu'elle a été fléchie, et l'étend en l'inclinant de son côté.

Du grand Complexus.

Le grand complexus est situé à la partie postérieure du cou et à la partie supérieure du dos. Il s'étend depuis les apophyses transverses des quatre ou cinq premières vertèbres du dos, et celles des six dernières vertèbres du cou jusqu'à l'occipital. Ce muscle est alongé, aplati, beaucoup plus large à sa partie moyenne et à son extrémité supérieure qu'à son extrémité inférieure qui se termine en pointe.

Sa face postérieure est un peu tournée en dehors, sur-tout dans ses deux tiers inférieurs; elle est couverte supérieurement par le trapèze, ensuite par le splénius, le petit complexus, le transversaire et le long dorsal. Sa face antérieure couvre inférieurement le transversaire épineux, et supérieurement les muscles droits et les obliques de la tête; elle couvre aussi l'artère cervicale postérieure ou profonde, et les branches postérieures des nerfs cervicaux.

Le bord interne du grand complexus est éloigné de celui du muscle opposé inférieurement; il s'en rapproche en montant, de sorte que vers la partie moyenne du cou, il n'en est séparé que par une ligne de tissu cellulaire. Ce bord est souvent attaché à l'apophyse épineuse de la dernière vertèbre du cou et à celles des deux premières vertèbres du dos, par un prolongement dont nous parlerons plus bas.

Le bord externe est libre depuis l'occipital jusqu'à l'apophyse transverse de la seconde vertèbre du cou ; ensuite il s'attache aux apophyses transverses et articulaires des six dernières vertèbres du cou, et aux apophyses transverses des quatre ou cinq premières vertèbres du dos, par des espèces de languettes tendineuses. Delà le grand complexus monte obliquement de dehors en dedans et d'avant en arrière, et va s'attacher à la moitié interne des inégalités qu'on remarque au-dessous de la ligne courbe supérieure de l'occipital, à côté de son semblable.

La structure du grand complexus est très-difficile à décrire. Ses attaches aux apophyses transverses des six dernières vertèbres du cou et à celles des quatre premières vertèbres du dos se font par autant de tendons, dont les fibres sont entremêlées avec les fibres charnues. L'on remarque à la partie moyenne du bord interne de ce muscle un tendon longitudinal dont les extrémités sont plus larges et plus minces que la partie moyenne, laquelle est quelquefois isolée de toutes parts, et quelquefois couverte de fibres charnues sur son côté antérieur. A la partie moyenne de ce muscle est une intersection aponévrotique qui en occupe toute la largeur ; cette intersection ressemble assez bien à un V. Sa partie externe est plus large et plus marquée que l'interne. L'attache du grand complexus à l'occipital se fait par des aponévroses qui descendent fort bas entre les fibres charnues.

Les fibres charnues de ce muscle sont disposées de la manière suivante. Celles qui naissent des tendons attachés aux apophyses trans-

verses de la troisième, quatrième et cinquième vertèbres du dos se réunissent pour former un corps charnu particulier qui se termine à l'extrémité inférieure et à la face antérieure du tendon qui se remarque sur le bord interne du muscle. De l'extrémité supérieure et de la partie antérieure de ce tendon naissent d'autres fibres charnues, dont les unes se terminent à la partie interne de l'intersection aponévrotique mitoyenne, et les autres se continuent jusqu'à l'occipital. Les fibres charnues qui naissent des tendons attachés aux apophyses transverses des six dernières vertèbres du cou, et à celles des deux premières du dos forment des espèces de languettes qui tiennent ensemble par leurs bords voisins, et composent un corps continu. Ces fibres se terminent à l'intersection aponévrotique mitoyenne. De cette intersection naissent d'autres fibres qui se terminent aux aponévroses de l'extrémité supérieure. Outre l'intersection aponévrotique mitoyenne, on en voit d'autres plus petites dont la disposition varie singulièrement. Le tendon qu'on remarque à la partie moyenne du bord interne de ce muscle, et les deux portions charnues qui se trouvent aux extrémités de ce tendon, ont été regardés comme un muscle particulier, auquel *Albinus* a donné le nom de digastrique du cou.

Le grand complexus maintient la tête dans sa rectitude naturelle, et l'empêche de se fléchir en avant. Il la redresse lorsqu'elle a été fléchie. S'il agit seul, il l'étend en l'inclinant de son côté, et la tournant dans la rotation du côté opposé. S'il agit en même temps que celui du côté opposé, il l'étend directement.

Du grand Droit Postérieur de la Tête.

Le grand droit postérieur de la tête est situé à la partie postérieure et supérieure du cou. Il s'étend depuis l'apophyse épineuse de la seconde vertèbre du cou jusqu'à la face externe de l'occipital. Il est alongé, aplati, beaucoup plus large supérieurement qu'inférieurement.

Sa face postérieure est couverte par le grand complexus, et supérieurement par l'oblique supérieur de la tête. Sa face antérieure couvre l'arc postérieur de la première vertèbre du cou, le muscle petit droit postérieur et l'occipital.

Son extrémité inférieure est attachée à la partie supérieure et latéral du sommet de l'apophyse épineuse de la seconde vertèbre du cou. Delà ce muscle monte en dehors et un peu en arrière, et va s'attacher à la face externe de l'occipital, au-dessous de la partie externe de la ligne courbe inférieure de cet os, entre les muscles grand complexus, oblique supérieur et petit droit postérieur.

Le grand droit postérieur est tendineux à ses extrémités, et charnu dans le reste de son étendue. Ce muscle étend la tête, l'incline de son côté et lui fait exécuter un mouvement de rotation, en conséquence duquel la face est tournée du même côté.

Du petit Droit postérieur de la tête.

Le petit droit postérieur est situé, avec celui du côté opposé, dans l'intervalle que les

grands droits laissent entr'eux. Il s'étend de l'arc postérieur de la première vertèbre du cou jusqu'à l'occipital. Il est aplati, rayonné et en quelque sorte triangulaire.

Sa face postérieure est inclinée en bas : elle est couverte par le grand complexus. Sa face antérieure couvre l'occipital et le ligament qui va du grand trou de cet os à l'arc postérieur de la première vertèbre du cou.

Son extrémité inférieure est attachée à l'empreinte raboteuse qui se remarque au milieu de la face postérieure de l'arc postérieur de la première vertèbre cervicale. Delà il monte en arrière à côté de son semblable, et va s'attacher à la face externe de l'occipital, dans l'enfoncement qu'on apperçoit à côté de la crête externe de cet os, au-dessous de sa ligne courbe inférieure. Le petit droit postérieur est tendineux à ses extrémités et charnu à sa partie moyenne. Ses usages sont d'étendre la tête.

Du petit Oblique ou Oblique supérieur de la tête.

Le petit oblique de la tête est situé à la partie postérieure, supérieure et latérale du cou. Il s'étend de l'apophyse transverse de la première vertèbre cervicale à la face externe de l'occipital. Il est alongé, aplati, beaucoup plus étroit inférieurement que supérieurement.

Sa face postérieure est inclinée en bas ; elle est couverte par le petit complexus, le splénius et le grand complexus. Sa face antérieure couvre l'artère vertébrale, l'occipital et l'attache supérieure du grand droit postérieur.

Son extrémité inférieure est attachée à la partie supérieure et postérieure du sommet de l'apophyse transverse de la première vertèbre du cou, au-devant de l'attache du muscle grand oblique de la tête, avec lequel elle est unie. Delà il monte en arrière et en dedans en s'élargissant, et va s'attacher à la partie externe de la ligne courbe supérieure de l'occipital, au-dessous du splénius et au-dessus du grand droit postérieur de la tête. L'oblique supérieur est tendineux à ses extrémités et charnu à sa partie moyenne. Les fibres tendineuses de ses extrémités se continuent assez loin entre les fibres charnues. Ce muscle étend la tête et l'incline de son côté.

Du grand Oblique ou Oblique inférieur de la tête.

Le grand oblique est situé à la partie supérieure et postérieure du cou, entre l'apophyse épineuse de la seconde vertèbre cervicale et l'apophyse transverse de la première. Il est alongé et presque rond, plus gros à sa partie moyenne qu'à ses extrémités.

Sa face postérieure est couverte par les muscles grand et petit complexus. Sa face antérieure couvre la lame de la deuxième vertèbre du cou, le ligament qui va de cette lame à l'arc postérieur de la première et à l'artère vertébrale. Son extrémité postérieure ou interne est attachée à la partie latérale du sommet de l'apophyse épineuse de la deuxième vertèbre du cou, au-dessous de l'attache du grand droit postérieur avec lequel elle est unie. Delà il se porte en dehors, en avant et un peu en haut,

et va s'attacher à la partie postérieure et inférieure du sommet de l'apophyse transverse de la première vertèbre cervicale. Le grand oblique est tendineux à ses extrémités et charnu dans le reste de sa longueur. Ce muscle fait exécuter à la première vertèbre un mouvement de rotation, en vertu duquel la face est tournée du même côté.

Du Transversaire épineux.

Le transversaire épineux est la masse charnue et tendineuse qu'on trouve derrière les six dernières vertèbres du cou, les vertèbres du dos, celles des lombes et le sacrum, lorsqu'on a enlevé le grand complexus et le long dorsal. Le transversaire épineux est plus épais aux lombes et au cou, qu'au dos et derrière le sacrum. Sa figure est en quelque sorte prismatique et triangulaire. On y considère trois côtés, un postérieur, un antérieur et un interne.

Le côté postérieur est couvert au cou par le grand complexus; on trouve entre lui et ce muscle l'artère cervicale profonde et les branches postérieures des nerfs cervicaux. Dans le reste de son étendue, ce côté est couvert par le long dorsal avec lequel il est confondu, excepté à la partie supérieure du dos et à la partie supérieure des lombes.

Le côté antérieur couvre les lames des vertèbres, les apophyses transverses et articulaires de ces os auxquelles il est attaché : il couvre aussi les ligamens jaunes.

Le côté interne correspond aux apophyses épineuses des vertèbres, au bord inférieur et au sommet desquelles il s'attache. Au cou, il

correspond aussi aux muscles inter-épineux ; et au dos ainsi qu'aux lombes, aux ligamens inter-épineux.

Le transversaire épineux est tendineux et charnu. Sa partie supérieure ou cervicale présente plusieurs faisceaux, dont les uns sont superficiels et les autres profonds. Les superficiels montent du sommet des apophyses transverses des six ou sept vertèbres supérieures du dos, au sommet des apophyses épineuses des six dernières vertèbres du cou. Ces faisceaux sont unis entr'eux par leurs bords voisins : leurs extrémités sont formées par des tendons qui se continuent fort loin entre les fibres charnues. Celles-ci sont placées obliquement entre ces tendons qu'elles accompagnent jusqu'à leurs attaches. Les faisceaux profonds sont beaucoup moins longs que les superficiels : ils sont unis entr'eux d'une manière plus intime. Ces faisceaux naissent des apophyses transverses des trois ou quatre premières vertèbres du dos et des apophyses articulaires des six dernières vertèbres du cou : delà ils montent en dedans et vont s'attacher au bord inférieur des apophyses épineuses des mêmes vertèbres et au bord inférieur de leurs lames. Ces faisceaux sont tendineux à leurs attaches et charnus dans le reste de leur longueur.

La portion moyenne ou dorsale du transversaire épineux est composée aussi de plusieurs faisceaux ou paquets musculeux, dont les uns sont superficiels, et les autres profonds. Les premiers sont fort longs et fort minces : ils montent très-obliquement du sommet des apophyses transverses des neuf dernières vertèbres du dos, au sommet des apophyses épineuses

des huit ou neuf premières vertèbres de la même classe. Les seconds sont beaucoup moins longs et moins obliques : ils s'attachent, d'un côté, à la racine des apophyses transverses des vertèbres du dos, et de l'autre, au bord inférieur des lames et des apophyses épineuses des vertèbres de la même classe. Les extrémités de ces faisceaux, tant superficiels que profonds, sont formées de fibres tendineuses qui s'étendent fort loin entre les fibres charnues.

La portion inférieure ou lombaire du transversaire épineux est composée de l'assemblage de plusieurs faisceaux qui sont plus étroitement unis ensemble que ceux des autres portions. Ces faisceaux montent obliquement des apophyses transverses et articulaires de l'os sacrum, et des apophyses articulaires des vertèbres des lombes, aux apophyses épineuses de ces mêmes vertèbres et au bord inférieur de leurs lames. Les attaches de ces faisceaux se font par des fibres tendineuses entre lesquelles les fibres charnues sont placées fort obliquement. Le transversaire épineux a les mêmes usages que les autres muscles situés sur la partie postérieure de la colonne vertébrale.

Des Inter-Épineux du Cou.

Les inter-épineux sont de petits muscles placés dans les intervalles des apophyses épineuses des vertèbres du cou. Leur nombre est de six de chaque côté. Le premier est situé entre l'apophyse épineuse de la première vertèbre du cou et celle de la seconde. Le dernier se trouve entre l'apophyse épineuse de la septième vertèbre du cou et celle de la première

vertèbre du dos. Ces muscles sont aplatis et en quelque sorte semblables à des carrés longs. Leur face externe correspond au muscle transversaire épineux. Leur face interne est séparée de celle des muscles du côté opposé par du tissu cellulaire. Leurs bords antérieur et postérieur n'ont rien de remarquable. Leur bord supérieur est attaché au bord inférieur de l'apophyse épineuse de la vertèbre qui est au-dessus. Leur bord inférieur s'attache au bord supérieur de l'apophyse épineuse de la vertèbre qui est au-dessous. Les inter-épineux sont entièrement charnus, excepté à leurs attaches où l'on voit des fibres tendineuses très-courtes. Ces muscles rapprochent les apophyses épineuses l'une de l'autre, et contribuent par conséquent à l'extension de la colonne cervicale.

On trouve quelquefois un petit muscle longitudinal qui s'étend de l'apophyse épineuse de la seconde vertèbre du cou à celle de la sixième ou de la cinquième.

La plupart des anatomistes ont décrit des muscles inter-épineux du dos et des lombes ; mais on les cherche inutilement.

RÉGION INFÉRIEURE DU TRONC.

Les muscles situés dans la région inférieure du tronc sont le bulbo-caverneux, l'ischio-caverneux, le transverse du périnée, le sphincter externe de l'anus, le releveur de l'anus, le sphincter interne et l'ischio-coccigien.

Du Bulbo-Caverneux.

Le bulbo-caverneux est situé à la partie moyenne du périnée, au-dessous du bulbe de l'urètre et sur la racine de la verge. Il est alongé, aplati, plus large postérieurement qu'antérieurement. On y considère une face inférieure, une face supérieure, un bord interne, un bord externe et deux extrémités, dont l'une est postérieure et l'autre antérieure.

La face inférieure est inclinée en dehors : elle est couverte par la peau dans presque toute son étendue. Postérieurement elle correspond au sphincter externe de l'anus, et en dehors à l'ischio-caverneux, dont elle est séparée par une couche de tissu cellulaire graisseux, épaisse inférieurement et mince supérieurement.

La face supérieure couvre le bulbe de l'urètre auquel elle est unie d'une manière assez intime. Elle couvre aussi le commencement de la partie spongieuse de ce canal et la membrane du corps caverneux.

Le bord interne est confondu avec celui du muscle opposé depuis l'extrémité postérieure jusqu'à la racine de la verge ; ensuite il s'en écarte et se porte en dehors, de manière que les deux bulbo-caverneux, après avoir été unis, se séparent à angle aigu et laissent entr'eux un intervalle dans lequel on voit le canal de l'urètre et les parties latérales et inférieures du corps caverneux.

Le bord externe est attaché postérieurement à la partie latérale du bulbe de l'urètre ; antérieurement, il adhère à la membrane externe du corps caverneux.

L'extrémité postérieure est confondue, entre le bulbe de l'urètre et l'intestin rectum, avec le muscle opposé, le sphincter externe de l'anus et les deux transverses. L'extrémité antérieure se termine sur le côté de la racine de la verge, en s'attachant à la membrane du corps caverneux.

Le bulbo-caverneux est aponévrotique et charnu. On remarque entre ce muscle et celui du côté opposé, une ligne aponévrotique assez semblable à celle qui se voit entre les mylo-hyoïdiens : cette ligne correspond à la cloison du bulbe de l'urètre, au bord inférieur de laquelle elle tient fortement. Toutes les fibres charnues du bulbo-caverneux naissent de cette ligne aponévrotique. Delà elles se portent en avant et en dehors : les postérieures, plus courtes et presque transversales, s'attachent sur la partie latérale du bulbe par de courtes aponévroses. Les antérieures plus longues forment un plan musculeux, étroit, qui se porte d'arrière en avant et de dedans en dehors : ce plan musculeux se termine par une aponévrose mince qui embrasse la racine de la verge, et se confond dans les lames extérieures de la membrane du corps caverneux.

Le bulbo-caverneux comprime la partie du canal de l'urètre qu'il embrasse et la porte en avant et en haut. Il accélère ainsi le cours des urines et de la semence, ce qui lui a mérité le nom d'accélérateur.

Du Transverse du Périnée.

Ce muscle est situé à la partie postérieure du périnée, depuis la tubérosité et la branche

de l'ischion jusqu'au milieu de l'espace compris entre le bulbe de l'urètre et l'anus. Il est aplati, mince et en quelque sorte triangulaire.

Sa face antérieure est inclinée en bas ; elle correspond aux muscles ischio et bulbo-caverneux, et au tissu cellulaire graisseux qui remplit l'espace compris entre ces deux muscles. Sa face postérieure est inclinée en haut ; elle correspond au releveur de l'anus ; on trouve entr'elle et ce muscle une assez grande quantité de tissu cellulaire, et en dehors la branche profonde de l'artère honteuse interne.

Le bord externe est attaché à la partie interne de la tubérosité de l'ischion et à la partie voisine de la branche du même os, au-dessus de l'ischio-caverneux et de la racine du corps caverneux. Le bord interne est confondu avec celui du muscle opposé : il est aussi uni d'une manière intime au bulbo-caverneux et au sphincter externe de l'anus.

La base du transverse est tournée en bas et en arrière : elle est libre et séparée de la peau par une grande quantité de tissu cellulaire graisseux. Le sommet est tourné en haut et en avant : il est confondu avec le tissu cellulaire rougeâtre qui se trouve dans l'angle formé par le bulbe de l'urètre et la racine du corps caverneux.

Les fibres charnues du transverse naissent par de courtes aponévroses de la tubérosité de l'ischion et de la branche du même os : elles se portent en dedans et un peu en avant, et se terminent à une ligne tendineuse placée entre ce muscle et celui du côté opposé. Cette ligne est semblable à celle qui se voit entre les ischio-caverneux. Quelquefois une partie des fibres

du transverse se joint à la partie postérieure du bulbo-caverneux. Quelquefois même toutes les fibres du transverse se joignent au bulbo-caverneux. En général, la disposition de ce muscle varie beaucoup. Ses usages paroissent être de concourir, avec le bulbo-caverneux, à la compression de l'urètre, et avec le releveur de l'anus à soutenir la partie inférieure du rectum et la vessie.

De l'Ischio-Caverneux.

L'ischio-caverneux est situé le long de la branche de l'ischion et de la racine du corps caverneux. Il s'étend depuis le côté interne de la tubérosité de l'ischion jusqu'à la racine de la verge. Ce muscle est alongé, aplati, plus large à sa partie moyenne qu'à ses extrémités.

Sa face interne correspond au transverse et au bulbo-caverneux dont elle est séparée par une assez grande quantité de tissu cellulaire graisseux. Sa face externe couvre la branche de l'ischion et la racine du corps caverneux à la membrane duquel elle est fortement unie. Son extrémité inférieure est attachée à la lèvre interne de la tubérosité de l'ischion. Delà ce muscle monte en avant et en dedans sur la racine du corps caverneux. Il embrasse la racine de la verge sur laquelle il se termine en se confondant avec la membrane externe du corps caverneux.

Les fibres charnues de ce muscle naissent de la partie interne de la tubérosité de l'ischion par de courtes aponévroses; elles montent d'arrière en avant, et se terminent bientôt à une aponévrose large et mince, qui se con-

fond avec les lames extérieures de la membrane du corps caverneux. L'ischio-caverneux tire la racine de la verge en bas et en arrière. Le tiraillement et la compression qu'il exerce sur le corps caverneux peuvent contribuer en quelque sorte à augmenter la tension et la rigidité de ce corps dans l'érection de la verge.

Du Sphincter externe ou cutané de l'Anus.

Ce muscle est situé autour de l'anus. Il s'étend depuis les environs du sommet du coccix jusqu'à la partie postérieure du périnée. Il est aplati, elliptique d'arrière en avant, et percé à sa partie moyenne. On y considère une face inférieure, une face supérieure, deux bords, et deux extrémités, dont l'une est postérieure et l'autre antérieure.

La face inférieure est couverte par la peau mince qui entoure l'anus. La face supérieure correspond au muscle releveur de l'anus. Elle en est d'abord séparée par du tissu cellulaire; mais près du rectum, ces deux muscles sont fortement unis. Antérieurement, elle correspond aux bulbo-caverneux et aux transverses du périnée avec lesquels elle a des connexions intimes. Les bords sont tournés un peu en bas; ils sont couverts par la peau, et environnés de tissu cellulaire graisseux.

L'extrémité postérieure est attachée au sommet du coccix par une substance celluleuse, dense et serrée qu'on a prise pour un ligament. L'extrémité antérieure forme une pointe aiguë qui se prolonge plus ou moins loin au-dessous des bulbo-caverneux avec lesquels elle est unie.

Le sphincter externe est tout charnu; ses

fibres décrivent des arcs de cercle concentriques les uns aux autres. Celles du côté droit se réunissent derrière et devant l'anus avec celles du côté gauche, en formant des angles aigus. Dans la femme, l'extrémité antérieure du sphincter externe est moins alongée et moins aiguë que dans l'homme. Ce muscle rétrécit l'extrémité inférieure du rectum et fronce la peau des environs de l'anus. Il peut aussi agir sur l'urètre, en tirant le bulbe de ce canal en arrière.

Du Releveur de l'Anus.

Le releveur de l'anus est situé à la partie inférieure du bassin où il forme, avec celui du côté opposé et avec l'ischio-coccigien, une espèce de plancher concave qui soutient le poids de la partie inférieure du rectum et de la vessie. Ce muscle s'étend depuis la partie latérale et supérieure de l'excavation du bassin et l'épine de l'ischion, jusqu'au coccix, au milieu de l'espace compris entre cet os et l'anus, et à la partie latérale du rectum.

Le releveur de l'anus est aplati, mince et quadrilatère, plus large supérieurement qu'inférieurement. On y considère deux faces, dont une est externe et l'autre interne, et quatre bords, un supérieur, un inférieur, un antérieur et un postérieur.

La face externe est inclinée en bas; elle correspond dans la plus grande partie de son étendue au muscle obturateur interne auquel elle est unie par une couche de tissu cellulaire, mince supérieurement, et fort épaisse inférieurement. La partie postérieure de cette

face correspond au grand fessier; sa partie antérieure au transverse du périnée; et l'inférieure au tissu cellulaire et aux tégumens des environs de l'anus.

La face interne est inclinée en haut : elle correspond antérieurement à la vessie et à la grande prostate. En bas et en arrière, elle embrasse la partie latérale et postérieure du rectum.

Le bord supérieur est attaché dans sa moitié antérieure à la face postérieure du corps du pubis, et à la partie supérieure du trou ovale jusqu'à l'endroit par où sortent les vaisseaux et le nerf obturateurs. La moitié postérieure de ce bord tient à une espèce de bride aponévrotique qui s'étend de l'épine de l'ischion à la partie inférieure et interne du corps du pubis, et dont la moitié antérieure est placée sur la face interne du muscle à laquelle elle est fortement unie. Une aponévrose mince naît du bord supérieur de cette bride et monte jusqu'au bord du trou ovale. La moitié postérieure de cette aponévrose couvre le muscle obturateur interne et s'attache à la partie postérieure du bord supérieur du trou ovale. Sa moitié postérieure couvre le releveur et se confond avec lui.

Le bord inférieur s'attache postérieurement à la partie latérale inférieure du coccix. Depuis le sommet de cet os jusqu'au rectum, ce bord est confondu avec celui du muscle opposé.

Le bord postérieur est un peu incliné en haut; il s'étend depuis l'épine sciatique jusqu'au coccix. Ce bord est parallèle au bord inférieur de l'ischio-coccigien, et lui est continu.

Le bord antérieur est incliné en bas et en dedans; il commence à la partie interne postérieure et inférieure du corps du pubis, près la symphyse de cet os. Delà il descend en arrière et en dedans, en passant sur le côté de la prostate et du bas-fond de la vessie; ensuite il embrasse la partie latérale du rectum, et va s'unir, derrière cet intestin, au bord antérieur du muscle opposé.

Les fibres charnues postérieures du releveur de l'anus naissent de la bride aponévrotique à laquelle s'attache la moitié postérieure de son bord supérieur. Les antérieures naissent du bord supérieur du trou ovale et de la face postérieure du corps du pubis par des aponévroses dont les postérieures sont plus longues que les antérieures. Les fibres les plus postérieures descendent de dehors en dedans et se terminent à la partie latérale inférieure du coccix. Les moyennes et les antérieures descendent de dehors en dedans et d'avant en arrière; elles se réunissent derrière, et au-dessous du rectum, à celles du muscle opposé en formant un angle aigu. A l'endroit où ces deux muscles se réunissent, on remarque postérieurement une ligne tendineuse; antérieurement leurs fibres sont confondues. Quelques-unes des plus antérieures se confondent avec le sphincter externe; d'autres semblent s'attacher à la glande prostate.

Le releveur de l'anus soutient le poids de l'intestin rectum, le relève, le porte en avant et résiste à la force avec laquelle l'action simultanée du diaphragme et des muscles abdominaux tend à le pousser en bas. Il contribue à l'expulsion des matières fécales, et lorsqu'elles sont sorties,

il ramène le rectum à sa situation naturelle. Son action s'étend aussi sur les vésicules séminales et sur la vessie qu'il comprime; en conséquence, il favorise l'expulsion de la semence et celle des urines.

Du Sphincter interne de l'Anus.

Le sphincter interne de l'anus est une espèce d'anneau musculeux situé à l'extrémité inférieure de l'intestin rectum. La largeur de ce muscle est d'un travers de doigt environ.

Sa face externe est couverte par les fibres charnues longitudinales de l'intestin rectum. Sa face interne couvre la membrane interne de cet intestin. Son bord supérieur est continu aux fibres circulaires du rectum. Son bord inférieur est placé entre l'ouverture du sphincter externe et la membrane interne du rectum : il est couvert par la peau mince qui entoure l'anus. Ce muscle est tout charnu. La direction circulaire de ses fibres le rend propre à resserrer l'extrémité inférieure du rectum et à retenir les matières fécales.

De l'Ischio-Coccigien.

L'ischio-coccigien est situé à la partie postérieure et inférieure du bassin, depuis l'épine de l'ischion jusqu'au coccix et au sacrum. Il est aplati et triangulaire.

Sa face postérieure est inclinée en bas ; elle est couverte par le grand ligament sacro-sciatique et par le petit auquel elle est unie. Sa face antérieure correspond à l'intestin rectum et au tissu cellulaire abondant qui entoure cet intestin.

Son bord supérieur est confondu avec le petit ligament sacro-sciatique. Son bord inférieur est continu au bord postérieur du releveur de l'anus. Il en est séparé quelquefois par une ligne celluleuse.

Le sommet de ce muscle est fixé à la lèvre interne de l'épine de l'ischion. Sa base est attachée à presque toute la longueur du bord du coccix et à la partie inférieure latérale du sacrum : elle anticipe un peu sur la face antérieure de cet os.

L'ischio-coccigien est formé d'un mélange de fibres charnues et aponévrotiques. Ces fibres vont en divergeant de l'épine sciatique au coccix et au sacrum. Ce muscle soutient le poids des viscères contenus dans l'excavation du bassin. Il retient le coccix et l'empêche de se renverser en arrière lorsque l'intestin rectum, rempli de matières stercorales, est poussé en bas, par la contraction simultanée du diaphragme et des muscles du bas-ventre.

RÉGION LATÉRALE DU TRONC.

La région latérale du tronc est divisée en trois parties, une supérieure ou cervicale, une moyenne ou pectorale, et une inférieure ou lombaire.

Partie cervicale de la Région laterale du Tronc.

Les muscles situés à cette partie sont les scalènes, distingués en antérieur et postérieur

le droit latéral de la tête et les inter-transversaires du cou.

Du Scalène antérieur.

Le scalène antérieur est situé à la partie latérale et inférieure du cou, entre la première côte et les apophyses transverses de la troisième, quatrième, cinquième et sixième vertèbres cervicales. Il est alongé, plus gros inférieurement que supérieurement, et en quelque sorte semblable à l'espèce de triangle dont il porte le nom. On y considère un côté antérieur, un côté postérieur, un côté externe, un côté interne, et deux extrémités, dont l'une est inférieure et l'autre supérieure.

Le côté antérieur est couvert inférieurement par la veine sous-clavière ; plus haut, par les artères cervicales transverses et ascendantes, par le nerf diaphragmatique et par les muscles omoplat-hyoïdien et sterno-cléïdo-mastoïdien.

Le côté postérieur est séparé du scalène postérieur par un intervalle large inférieurement et étroit supérieurement. La partie inférieure de cet intervalle loge l'artère sous-clavière : sa partie supérieure contient les branches antérieures des nerfs cervicaux, dont la réunion forme le plexus brachial.

Le côté externe est étroit et n'offre rien de remarquable. Le côté interne est séparé inférieurement du muscle long du cou par un intervalle qui loge l'artère et la veine vertébrales. Supérieurement, ce côté s'attache au sommet du tubercule antérieur des apophyses transverses de la cinquième, quatrième et troisième vertèbres du cou, par des languettes dont les bords voisins sont unis ensemble.

L'extrémité inférieure est attachée au bord interne et à la face supérieure de la première côte, vers le milieu de sa longueur. Delà ce muscle monte un peu obliquement de dehors en dedans et d'avant en arrière, et se termine par une pointe alongée qui s'attache au sommet du tubercule antérieur de l'apophyse transverse de la troisième vertèbre du cou.

Ce muscle est tendineux et charnu. On remarque à son extrémité inférieure des fibres tendineuses dont la réunion forme un plan aponévrotique continu qui monte dans l'étendue de plus d'un pouce sur la circonférence du muscle. Les fibres charnues naissent de ce plan aponévrotique : elles montent de dehors en dedans, et se terminent sur la circonférence des petits tendons au moyen desquels ce muscle est attaché aux apophyses transverses des vertèbres. Ces tendons descendent fort bas dans l'épaisseur du muscle ; mais les fibres charnues les couvrent jusqu'à leur attache.

Le scalène antérieur fléchit latéralement et en devant la colonne cervicale. Il peut aussi élever la première côte et contribuer à la dilatation de la poitrine.

Du Scalène postérieur.

Le scalène postérieur est situé à la partie latérale du cou. Il s'étend des deux premières côtes aux apophyses transverses des six dernières vertèbres cervicales. Ce muscle ressemble assez bien au précédent, excepté qu'il est plus long et plus gros. On y considère aussi quatre côtés, un externe, un interne, un antérieur et un postérieur, et deux extrémités, dont l'une est inférieure et l'autre supérieure.

Le côté externe est large inférieurement et étroit supérieurement. Sa partie inférieure est couverte par le grand dentelé : sa partie moyenne est couverte par l'artère cervicale transverse et par la peau à laquelle elle est unie au moyen d'une grande quantité de tissu cellulaire, dans lequel se trouvent des glandes lymphatiques et beaucoup de nerfs qui viennent des branches antérieures des paires cervicales. La partie supérieure de ce côté est couverte par le sterno-cléido-mastoïdien.

Le côté interne couvre inférieurement le premier muscle inter-costal externe ; ensuite il correspond aux parties latérales des six dernières vertèbres du cou et s'attache au sommet de leurs apophyses transverses. Entre ces apophyses, il couvre les inter-transversaires postérieurs.

Le côté antérieur correspond au scalène antérieur ; il en est séparé inférieurement par l'artère sous-clavière, et supérieurement par les branches antérieures des nerfs cervicaux.

Le côté postérieur est fort étroit : il correspond aux muscles sacro-lombaire, transversaire, splénius et angulaire.

L'extrémité inférieure est divisée ordinairement en deux portions, une antérieure plus considérable, et l'autre postérieure plus petite. L'antérieure est attachée, dans toute la largeur de la première côte, à l'empreinte raboteuse qu'on remarque derrière l'enfoncement produit par la présence de l'artère sous-clavière. La portion postérieure est attachée au bord supérieur de la seconde côte. Cette portion est souvent séparée de l'antérieure dans toute sa longueur ; quelquefois elle n'existe point. Le scalène postérieur, après s'être attaché, comme

nous venons de le dire, monte un peu obliquement de dehors en dedans et d'arrière en avant, et se termine par une pointe alongée qui s'attache au sommet de l'apophyse transverse de la deuxième vertèbre du cou.

Il naît quelquefois de la partie externe et supérieure de ce muscle un petit faisceau charnu dont les extrémités sont tendineuses, et qui s'attache supérieurement à l'apophyse transverse de la première vertèbre du cou.

Le scalène postérieur est tendineux à ses attaches, et charnu dans le reste de sa longueur. Les fibres tendineuses, tant inférieures que supérieures, se continuent fort loin entre les fibres charnues. Celles-ci sont d'autant plus courtes, qu'elles sont plus profondes.

Le scalène postérieur a les mêmes usages que l'antérieur, excepté qu'il porte la colonne cervicale un peu en arrière.

On trouve souvent entre le scalène antérieur et le postérieur un petit muscle qui monte du bord interne ou supérieur de la première côte à l'apophyse transverse de la septième vertèbre du cou, et quelquefois à celle de la sixième. Ce muscle est placé derrière l'artère sous-clavière et devant la branche antérieure des deux dernières paires des nerfs cervicaux.

Du Droit latéral de la Tête.

Le droit latéral de la tête est situé à la partie supérieure latérale du cou, entre l'apophyse transverse de la première vertèbre cervicale et l'occipital. Il est aplati et assez semblable à un carré long.

Sa face antérieure est couverte par la veine

jugulaire interne. Sa face postérieure correspond à l'artère vertébrale. Ses bords interne et externe n'offrent rien de remarquable. Son bord inférieur est attaché à la partie antérieure de la face supérieure de l'apophyse transverse de la première vertèbre. Delà ce muscle monte un peu en dehors, et va s'attacher par son bord supérieur à l'empreinte raboteuse qu'on remarque derrière la fosse jugulaire. Le droit latéral est tout charnu, excepté à ses attaches qui sont tendineuses. Ses usages sont d'incliner la tête de son côté et en avant.

Des Inter-Transversaires du Cou.

Les inter-transversaires du cou sont de petits muscles situés entre les apophyses transverses des vertèbres de cette région. On les distingue en antérieurs et en postérieurs.

Les inter-transversaires antérieurs sont au nombre de six. Le premier est situé entre l'apophyse transverse de la première vertèbre et celle de la seconde : le dernier se trouve entre l'apophyse transverse de la sixième vertèbre et celle de la septième. Le premier est plus long que les autres. Ils sont aplatis et en quelque sorte semblables à des carrés longs. Leur face antérieure est couverte par le grand droit antérieur de la tête. Leur face postérieure correspond à la branche antérieure des nerfs cervicaux. Leur bord supérieur est attaché à la face inférieure de l'apophyse transverse de la vertèbre qui est au-dessus. Leur bord inférieur s'attache au bord antérieur de la gouttière creusée sur la face supérieure de

l'apophyse transverse de la vertèbre qui est au-dessous.

Les inter-transversaires postérieurs sont au nombre de cinq. Le premier est situé entre l'apophyse transverse de la seconde vertèbre et celle de la troisième : le dernier est placé entre l'apophyse transverse de la sixième vertèbre et celle de la septième. La figure de ces muscles est semblable à celle des antérieurs. Leur face antérieure correspond à la branche antérieure des nerfs cervicaux. Leur face postérieure est couverte par les muscles splénius, transversaire et sacro-lombaire. Leur bord supérieur est fixé à la face inférieure de l'apophyse transverse de la vertèbre qui est au-dessus. Leur bord inférieur est attaché au bord postérieur de la gouttière pratiquée sur la face supérieure de l'apophyse transverse de la vertèbre qui est au-dessous.

Les inter-transversaires sont tout charnus, excepté à leurs attaches où l'on voit des fibres tendineuses très-courtes. Ces muscles rapprochent les apophyses transverses les unes des autres, et contribuent aux inflexions latérales du cou.

Partie moyenne ou pectorale de la Région latérale du Tronc.

Les muscles de cette partie sont le grand dentelé et les inter-costaux, distingués en externes et en internes.

Du grand Dentelé.

Le grand dentelé est situé à la partie latérale

de la poitrine. Il s'étend des huit ou neuf premières côtes à la base de l'omoplate et aux angles supérieur et inférieur de cet os. Ce muscle est aplati et quadrilatère, plus large inférieurement et antérieurement que supérieurement et postérieurement.

Sa face externe est couverte inférieurement et antérieurement par la peau; postérieurement et inferieurement, elle est placée sous le grand dorsal; supérieurement et antérieurement, elle est couverte par le muscle grand pectoral, par le petit pectoral, par les vaisseaux axillaires et par le plexus brachial. Dans le reste de son étendue, elle est couverte par le sous-scapulaire.

Sa face interne couvre les sept ou huit premières côtes, les muscles inter-costaux externes, et en arrière une portion du dentelé postérieur supérieur.

Le bord supérieur de ce muscle est le plus court. Il commence à la face externe de la première côte, à quatre travers de doigt environ du cartilage de cette côte. Delà il monte un peu obliquement d'avant en arrière jusqu'à l'angle supérieur de l'omoplate où il se termine

Le bord inférieur est beaucoup plus long que le précédent. Il commence à la face externe de la huitième ou neuvième côte, à deux pouces environ du cartilage de cette côte. Delà il monte en arrière jusqu'à l'angle inférieur de l'omoplate.

Le bord antérieur est le plus long. Il s'attache à la face externe des huit ou neuf premières côtes par des languettes ou dentelures qui ont fait donner à ce muscle le nom sous lequel on le désigne. Toutes ces languettes ne sont pas semblables. La première est large et épaisse;

elle s'attache à la partie inférieure de la face externe de la première côte, au-dessous du scalène postérieur, et à la partie supérieure de la face externe de la seconde. Entre ces deux côtes, il est attaché à une aponévrose qui descend du bord inférieur de la première au supérieur de la seconde. La seconde digitation est large et mince; elle s'attache à la face externe de la seconde côte dans le trajet d'une ligne fort oblique de haut en bas et d'arrière en avant. La troisième et la quatrième sont un peu moins larges: elles s'attachent à la face externe de la troisième et quatrième côtes: leur insertion est aussi fort oblique de haut en bas et d'arrière en avant. Les quatre dernières digitations sont plus longues et moins larges que les précédentes. Leur longueur est d'autant plus considérable, qu'elles sont plus inférieures: elles s'attachent au bord supérieur et à la face externe de la cinquième, sixième, septième et huitième côtes, le long de la ligne oblique qui donne attache aux digitations du grand oblique du bas-ventre, entre lesquelles elles sont placées, comme il a été dit précédemment.

Le bord postérieur est attaché à la lèvre antérieure de la base de l'omoplate et à la partie antérieure des angles supérieur et inférieur de cet os.

Le grand dentelé est tout charnu, excepté à ses attaches où l'on voit de courtes aponévroses. Celles qui se fixent aux angles inférieur et supérieur de l'omoplate sont plus longues que les autres.

On peut diviser ce muscle en trois portions, par rapport à la disposition de ses fibres charnues. De ces trois portions, l'une est supé-

rieure, l'autre moyenne et la troisième inférieure.

La portion supérieure est épaisse, étroite et courte : elle naît des deux premières côtes et de l'aponévrose qui s'étend de l'une à l'autre. Delà elle se porte à l'angle supérieur de l'omoplate, en montant un peu, et en couvrant le bord supérieur de la seconde portion avec laquelle elle est unie.

La seconde portion est large et mince : elle se porte de la seconde, troisième et quatrième côtes aux trois quarts supérieurs de la base de l'omoplate. Les fibres dont elle est composée marchent horizontalement d'avant en arrière : cependant les inférieures descendent un peu.

La troisième portion s'étend de la cinquième, sixième, septième et huitième côtes au quart inférieur de la base de l'omoplate et à l'angle inférieur de cet os. Elle est épaisse, rayonnée, large antérieurement, et étroite postérieurement. Les fibres supérieures de cette portion marchent presque horizontalement d'avant en arrière, et se terminent au quart inférieur de la base de l'omoplate. Toutes les autres marchent d'autant plus obliquement d'avant en arrière et de bas en haut, qu'elles sont plus inférieures. Elles se rassemblent et se concentrent vers l'angle inférieur de l'omoplate, à la face antérieure duquel elles se terminent.

Le grand dentelé porte l'omoplate en avant et lui fait exécuter en même temps un mouvement de rotation qui dirige son angle inférieur en avant et l'antérieur en haut. En conséquence de ce mouvement, l'épaule est élevée et peut soutenir des fardeaux considérables. Si ce muscle agit de concert avec le petit pectoral,

l'épaule est portée directement en avant. Lorsque l'épaule est fixée, il élève quelques-unes des côtes auxquelles il est attaché.

Des Inter-Costaux externes.

Les inter-costaux externes sont au nombre de onze. Ils occupent les intervalles des côtes, depuis l'articulation de ces os avec les apophyses transverses des vertèbres du dos, jusqu'aux cartilages par lesquels les côtes se terminent antérieurement. On trouve entre ces cartilages, à la place des inter-costaux externes, une aponévrose mince. La longueur et la largeur de ces muscles sont relatives à la longueur et à la largeur des espaces inter-costaux qu'ils occupent. Ils sont aplatis, minces, et en quelque sorte rhomboïdes.

Leur face externe est couverte par les différens muscles qui sont couchés sur la poitrine, tels que le grand pectoral, le petit pectoral, le grand dentelé, le grand oblique du ventre, le dentelé postérieur supérieur, le dentelé postérieur inférieur, le sacro-lombaire et le long dorsal.

La face interne de chaque muscle inter-costal externe couvre la plèvre depuis la tubérosité des côtes jusqu'à leur angle; dans le reste de son étendue, elle couvre le muscle inter-costal interne correspondant. On trouve entr'elle et ce muscle une lame très-mince de tissu cellulaire, et supérieurement les vaisseaux inter-costaux et la branche antérieure des nerfs dorsaux.

Le bord supérieur de ces muscles s'attache à la lèvre externe du bord inférieur de la côte

qui est au-dessus, et en arrière à l'apophyse transverse de la vertèbre avec laquelle la tubérosité de cette côte est articulée. Le bord inférieur est attaché à la lèvre externe du bord supérieur de la côte qui est au-dessous.

Les inter-costaux externes sont aponévrotiques et charnus. On remarque d'espace en espace des aponévroses dont les unes naissent du bord inférieur de la côte supérieure, et les autres viennent du bord supérieur de la côte inférieure. Les premières descendent d'arrière en avant, et les secondes montent d'avant en arrière. Les fibres charnues sont placées entre ces aponévroses : elles sont obliques de haut en bas et d'arrière en avant : celles des inter-costaux externes supérieurs sont moins obliques que celles des inférieurs.

Les muscles qu'on a appelés sur-costaux ne diffèrent pas essentiellement des inter-costaux externes. Ce sont des portions charnues et aponévrotiques étendues entre les apophyses transverses des vertèbres et la partie postérieure des côtes. Le nombre de ces portions est de douze. Leur figure est assez semblable à un triangle dont la base est en bas et le sommet en haut. Les supérieures sont plus petites et plus minces que les inférieures. La première s'attache supérieurement au sommet de l'apophyse transverse de la dernière vertèbre du cou, et inférieurement à la partie postérieure du bord supérieur et de la face externe de la première côte. La dernière est attachée, d'une part, à l'apophyse transverse de l'onzième vertèbre du dos, et de l'autre, au bord supérieur et à la face externe de la dernière côte. Les autres descendent de l'apophyse transverse de

la vertèbre qui est au-dessus au bord supérieur et à la face externe de la côte qui est au-dessous. Ces portions sont aponévrotiques à leurs attaches, et charnues dans le reste de leur étendue. Leurs fibres sont obliques de haut en bas et de dedans en dehors. Quelques-unes de ces fibres passent souvent derrière la côte voisine et forment une espèce de digitation qui va s'attacher à la côte qui suit immédiatement.

Les inter-costaux externes et les portions charnues qu'on a appelées sur-costaux, élèvent les côtes et contribuent à la dilatation de la poitrine.

Des Inter-Costaux internes.

Les inter-costaux internes sont au nombre de onze. Ils sont situés entre les côtes, plus en dedans que les inter-costaux externes. Ils s'étendent depuis l'angle des côtes jusqu'à la partie latérale du sternum.

La face externe de ces muscles correspond à celle des inter-costaux externes. Leur face interne est tapissée par la plèvre. Leur bord supérieur est attaché antérieurement à la lèvre interne du bord inférieur de la côte et du cartilage qui sont au-dessus. Postérieurement, il s'attache au bord supérieur de la gouttière creusée sur la face interne de la côte. Leur bord inférieur est attaché à la lèvre interne du bord supérieur de la côte et du cartilage qui sont au-dessous.

Les fibres charnues des inter-costaux internes sont entre-mêlées d'aponévroses comme celles des inter-costaux externes. Ces fibres sont obliques de haut en bas et d'avant en arrière.

Leur obliquité est moins grande que celle des fibres des inter-costaux externes avec lesquelles elles s'entre-croisent. On remarque dans différens endroits de la face interne de la poitrine de petits plans musculeux, dont le nombre, la situation et la grandeur varient beaucoup. Ces plans musculeux descendent obliquement d'avant en arrière d'une côte à la seconde ou à la troisième de celles qui suivent. On a regardé ces portions charnues comme des muscles particuliers qu'on a appelés sous-costaux.

L'usage des muscles inter-costaux internes a été le sujet de grandes contestations; mais l'on convient assez généralement aujourd'hui que leurs fonctions sont les mêmes que celles des inter-costaux externes, c'est-à-dire, d'élever les côtes.

Partie inférieure ou lombaire de la Région latérale du Tronc.

Les muscles de cette partie sont les inter-transversaires des lombes.

Des Inter-Transversaires des Lombes.

Les inter-transversaires des lombes sont de petits plans musculeux qui remplissent les intervalles des apophyses transverses des vertèbres de cette région. Le nombre de ces muscles est de cinq. Le premier est situé entre l'apophyse transverse de la dernière vertèbre du dos et celle de la première vertèbre des lombes. Le dernier est placé entre l'apophyse transverse de la quatrième vertèbre des lombes et celle de la cinquième. Ces muscles sont

aplatis, minces et quadrilatères. Leur face antérieure correspond au carré des lombes. Leur face postérieure correspond au sacro-lombaire. Leurs bords externe et interne n'offrent rien de remarquable. Leur bord supérieur est attaché au bord inférieur de l'apophyse transverse de la vertèbre qui est au-dessus. Leur bord inférieur s'attache au bord supérieur de l'apophyse transverse de la vertèbre qui est au-dessous.

Les inter-transversaires des lombes sont tout charnus, excepté à leurs attaches où l'on voit des fibres aponévrotiques très-courtes. Les usages de ces muscles sont d'incliner latéralement la colonne lombaire, et de la redresser lorsqu'elle a été penchée du côté opposé.

DES MUSCLES DE L'ÉPAULE.

Ces muscles sont le sus-épineux, le sous-épineux, le petit rond, le grand rond et le sous-scapulaire.

Du Sus-Épineux.

Le sus-épineux est situé à la partie supérieure et postérieure de l'épaule, dans la fosse sus-épineuse. Il s'étend de la base de l'omoplate à la grosse tubérosité de l'humérus. Sa figure est semblable à celle d'un triangle alongé.

Sa face postérieure est couverte immédiatement par une aponévrose mince qui s'attache à la lèvre supérieure du bord postérieur de l'épine de l'omoplate, à la partie supérieure de la base du même os, et à la partie postérieure de son bord supérieur. Cette face est

couverte aussi par le muscle trapèze dont elle est séparée par beaucoup de tissu cellulaire ; en dehors, elle est placée sous le deltoïde et sous le ligament triangulaire tendu entre l'acromion et l'apophyse coracoïde.

Sa face antérieure couvre la fosse sus-épineuse aux deux tiers internes de laquelle elle est attachée : elle est séparée du tiers externe de cette fosse par du tissu cellulaire et par les vaisseaux et le nerf scapulaires supérieurs. Au-delà de l'omoplate, elle couvre le ligament orbiculaire de l'articulation de cet os avec l'humérus, auquel est adhère assez fortement. Une partie de cette face excède le bord supérieur de l'omoplate et couvre le muscle omoplat-hyoïdien et le ligament qui convertit en trou l'échancrure de ce bord.

Le bord inférieur du sus-épineux est attaché à la face supérieure de l'épine de l'omoplate. Au-delà de cette éminence, ce bord est parallèle au bord supérieur du muscle sous-épineux, dont il est séparé par une ligne de tissu cellulaire.

Le bord supérieur est attaché dans sa partie interne à la lèvre postérieure du bord supérieur de l'omoplate ; dans sa partie externe, il est libre et n'offre rien de remarquable.

La base du sus-épineux est attachée à la lèvre postérieure de la base de l'omoplate, depuis la facette triangulaire de l'épine de cet os jusqu'à son angle supérieur inclusivement. Delà ce muscle se porte en dehors et un peu en haut : ensuite il se courbe un peu de haut en bas sur la tête de l'humérus, et va s'attacher par son sommet à la partie antérieure de la grosse tubérosité de cet os.

Le sus-épineux s'attache à la grosse tubérosité de l'humérus par un tendon qui est uni ordinairement à celui du muscle sous-épineux, et à celui du sous-scapulaire. Ce tendon est d'abord étroit et fort épais; mais bientôt il augmente de largeur et dégénère en une espèce d'aponévrose qui s'étend dans l'épaiseur du muscle jusqu'au milieu de sa longueur. Les fibres charnues naissent de la fosse sus-épineuse, de la face supérieure de l'épine de l'omoplate, du bord et de l'angle supérieurs de cet os et de la partie supérieure de sa base. Il en vient aussi quelques-unes de la partie postérieure de l'aponévrose qui couvre la face postérieure de ce muscle. De tous ces endroits elles se portent obliquement sur le tendon commun qu'elles accompagnent jusqu'auprès de l'humérus.

Le sus-épineux est l'auxiliaire du deltoïde dans le mouvement par lequel nous élevons le bras en éloignant sa partie inférieure de la poitrine. Il contribue à ce mouvement de deux manières : 1.° en empêchant que la contraction du deltoïde ne porte la totalité de l'humérus directement de bas en haut, et ne lui fasse heurter la voûte osseuse formée par l'acromion et l'apophyse coracoïde. 2.° Il écarte le coude du corps en agissant sur l'humérus, comme sur un lévier de la troisième espèce; mais à cet égard son action est d'autant plus bornée, qu'il s'attache très-près du centre des mouvemens. Le sus-épineux peut aussi mouvoir l'épaule sur l'humérus, lorsque le bras est fixé.

Du Sous-Épineux.

Le sous-épineux est situé à la partie postérieure de l'épaule, dans la fosse sous-épineuse. Il s'étend de la base de l'omoplate à la grosse tubérosité de l'humérus. Ce muscle est large, épais et triangulaire.

Sa face postérieure est couverte supérieurement et en dehors par le deltoïde; supérieurement et en dedans par le trapèze, et inférieurement par le grand dorsal; dans le reste de son étendue, elle est couverte par la peau. Une aponévrose mince, commune au sous-épineux et au petit rond, couvre cette face immédiatement. Cette aponévrose est continue supérieurement à l'aponévrose du trapèze et à celle du deltoïde; du côté interne, elle s'attache à la lèvre postérieure de la base de l'omoplate; inférieurement, elle se continue avec une cloison aponévrotique, placée entre les muscles ronds grand et petit et le sous-épineux; du côté externe, elle s'attache à la lèvre postérieure de la côte de l'omoplate.

La face antérieure de ce muscle couvre la fosse sous-épineuse et s'attache à ses trois quarts externes : elle est séparée du quart externe de cette fosse par les vaisseaux scapulaires supérieurs et externes, par le nerf scapulaire et par du tissu cellulaire. Au-delà de l'omoplate, cette face couvre l'articulation de cet os avec l'humérus, au ligament orbiculaire de laquelle elle est fortement unie.

Le bord interne du sous-épineux est attaché à la lèvre postérieure de la base de l'omoplate, depuis l'épine de cet os jusqu'auprès de son angle inférieur.

Le bord supérieur s'attache à la face inférieure de l'épine de l'omoplate et à l'aponévrose postérieure de la base du deltoïde. La partie externe de ce bord est parallèle au bord inférieur du sus-épineux, comme il a été dit précédemment.

Le bord inférieur est oblique de bas en haut et de dedans en dehors. Sa partie interne est unie au grand rond par une cloison aponévrotique qui se partage bientôt en deux lames, dont l'une se porte entre le grand et le petit ronds, et l'autre entre le sous-épineux et le petit rond; ensuite ce bord est confondu avec le petit rond jusqu'au milieu de sa longueur. Dans le reste de son étendue, il est séparé de ce muscle par une ligne celluleuse. Dans certains sujets, le sous-épineux et le petit rond sont tellement unis, qu'il est impossible de les séparer.

Les bords supérieur et inférieur se réunissent à un angle tronqué, large et épais, lequel s'attache à la partie moyenne de la grosse tubérosité de l'humérus.

Le sous-épineux est tendineux et charnu; son attache à la partie moyenne de la grosse tubérosité de l'humérus se fait par un tendon large et épais, lequel s'élargit et forme un plan aponévrotique qui se continue dans l'épaisseur du muscle jusqu'au-delà de sa partie moyenne. Cette aponévrose est plus près de la face postérieure du muscle que de l'antérieure. Les fibres charnues naissent de la fosse sous-épineuse, de la face inférieure de l'épine de l'omoplate, de l'aponévrosse du deltoïde et de la cloison aponévrotique placée entre le sous-épineux, le petit et le grand

ronds. De ces divers endroits elles se portent au tendon commun qu'elles accompagnent jusqu'auprès de l'humérus. Ces fibres ont une direction différente : les supérieures marchent presque horizontalement de dedans en dehors : toutes les autres sont obliques de dedans en dehors et de bas en haut, mais leur obliquité est d'autant plus grande, qu'elles sont plus inférieures. Les fibres qui naissent de l'aponévrose du deltoïde et de la face inférieure de l'épine de l'omoplate, descendent un peu et se terminent à la face postérieure du tendon sur lequel elles s'étendent jusqu'auprès de son attache à la grosse tubérosité de l'humérus.

Les mouvemens que le sous-épineux fait exécuter au bras sont différens, suivant la position de ce membre. Lorsqu'il est abaissé, il le fait tourner sur son axe de devant en dehors. Lorsqu'il est élevé, il le porte en arrière. La largeur et l'épaisseur du tendon de ce muscle le rendent très-propre à soutenir la tête de l'humérus et à l'empêcher de sortir de la cavité glénoïde, lorsque le coude est porté subitement en avant.

Du Petit-Rond.

Le petit rond est situé à la partie postérieure et inférieure de l'épaule, le long de la côte de l'omoplate. Il s'étend des environs de l'angle inférieur de cet os à la partie inférieure de la grosse tubérosité de l'humérus. Ce muscle est alongé, étroit, aplati de haut en bas dans sa moitié interne, plus large et aplati d'arrière en avant dans sa moitié

externe. On y considère quatre côtés, un postérieur, un antérieur, un supérieur, un inférieur, et deux extrémités, dont l'une interne et l'autre externe.

Le côté postérieur est couvert en dehors par le deltoïde, et en dedans par la peau. Le côté antérieur s'attache à la lèvre postérieure de la côte de l'omoplate, et à la partie voisine de la face postérieure de cet os. Ce côté couvre l'artère scapulaire externe, la longue portion du triceps brachial et le ligament orbiculaire de l'articulation de l'humérus avec l'omoplate. Le côté supérieur est oblique de dedans en dehors et de bas en haut : il est plus large en dedans qu'en dehors ; ses deux tiers internes sont unis au sous-épineux par une cloison aponévrotique : son tiers externe en est séparé ordinairement par une ligne de tissu cellulaire. Le côté inférieur est aussi oblique de dedans en dehors et de bas en haut : sa partie interne est unie au grand rond : sa partie externe en est séparée par la longue portion du triceps brachial.

L'extrémité interne ou inférieure du petit rond est mince et pointue : elle s'attache à la face externe de l'omoplate, près l'angle inférieur de cet os, entre le sous-épineux et le grand rond avec lesquels elle est unie. Delà ce muscle monte obliquement de dedans en dehors, et va s'attacher à la partie inférieure de la grosse tubérosité de l'humérus.

L'attache du petit rond à la grosse tubérosité de l'humérus se fait par un tendon qui est souvent uni à celui du sous-épineux. Ce tendon se continue sur le côté postérieur du muscle, dans l'étendue de plus d'un pouce ; ensuite il

dégénère en une aponévrose qui s'étend fort loin entre les fibres charnues. Celles-ci naissent de l'omoplate et des aponévroses placées entre ce muscle, le grand rond et le sous-épineux. La plus grande partie de ces fibres se termine au tendon dont nous venons de parler. Les plus inférieures s'attachent immédiatement à l'humérus au-dessous de sa grosse tubérosité. Le petit rond a les mêmes usages que le sous-épineux.

Du Grand Rond.

Le grand rond est situé à la partie inférieure et postérieure de l'épaule. Il s'étend depuis l'angle inférieur de l'omoplate, jusqu'au bord postérieur de la coulisse bicipitale de l'humérus. Il est alongé, aplati et large d'environ trois travers de doigt.

Sa face postérieure est couverte, dans sa partie interne, par le grand dorsal, et dans sa partie moyenne, par la peau. La partie externe de cette face correspond à la longue portion du triceps brachial et à l'humérus.

La face antérieure du grand rond correspond au sous-scapulaire, au grand dorsal, aux vaisseaux axillaires, au plexus brachial, à la courte portion du biceps, et au coraco-brachial.

Le bord supérieur de ce muscle est uni dans sa partie interne au petit rond. Sa partie moyenne est séparée de ce muscle par la longue portion du triceps brachial. Sa partie externe correspond au sous-scapulaire dont elle est séparée par les vaisseaux circonflexes internes et par le nerf circonflexe.

Le bord inférieur est couvert par la peau ;

il forme avec le grand dorsal le bord postérieur de l'aisselle.

L'extrémité interne ou inférieure du grand rond est attachée à la face externe de l'angle inférieur de l'omoplate, et au tiers inférieur de la côte de cet os. Delà ce muscle monte obliquement de dedans en dehors, et va s'attacher au bord postérieur ou interne de la coulisse bicipitale de l'humérus.

Le grand rond est tendineux et charnu. Il s'attache au bord postérieur de la coulisse bicipitale de l'humérus, par un tendon aplati, large d'environ un pouce, plus long inférieurement que supérieurement. La face antérieure de ce tendon correspond au tendon du grand dorsal, comme il a été dit dans la description de ce muscle. Sa face postérieure est contiguë à la partie supérieure et interne de l'humérus. Une capsule mince attachée, d'une part, à cette face, et de l'autre, à l'humérus, retient l'humeur synoviale qui lubréfie ces parties. Ce tendon envoie au fond de la coulisse bicipitale quelques fibres qui la tapissent et qui s'y rencontrent avec celles du grand pectoral. Les fibres charnues du grand rond naissent de la face externe et de l'angle inférieur de l'omoplate, de la partie inférieure du bord externe de cet os, de la cloison aponévrotique placée entre ce muscle, le sous-épineux et le petit rond, et de celle qui lui est commune avec le sous-scapulaire. Ces fibres se terminent au tendon dont il a été parlé plus haut.

Le grand rond porte le bras en arrière et en dedans; il le fait tourner sur son axe de devant en dedans, et de dedans en arrière. Lorsqu'il agit avec le grand dorsal et le grand

pectoral, il applique le bras contre la partie latérale de la poitrine, et l'y maintient fortement appliqué.

Du Sous-Scapulaire.

Le sous-scapulaire est situé dans la fosse du même nom, qu'il remplit entièrement. Il s'étend depuis la base de l'omoplate, jusqu'à la petite tubérosité de l'humérus. Il est aplati, fort épais et triangulaire.

Sa face antérieure est concave en dedans, et convexe en dehors : elle correspond au grand dentelé dont elle est séparée par une couche de tissu cellulaire, mince en dedans et fort épaisse en dehors. La partie externe de cette face correspond à l'artère axillaire, au plexus brachial, au muscle coraco-brachial, à la courte portion du biceps, et au deltoïde.

La face postérieure du sous-scapulaire est attachée à toute l'étendue de la face antérieure de l'omoplate, excepté près son angle antérieur, où l'on remarque entre cet os et le sous-scapulaire un peu de tissu cellulaire. Au-delà de l'omoplate, cette face couvre l'articulation du bras, et adhère fortement au ligament qui l'environne Une partie de la face postérieure du sous-scapulaire excède le bord externe de l'omoplate, et correspond au grand rond et à la longue portion du triceps brachial.

Le bord interne est attaché à la lèvre antérieure de la base de l'omoplate. Vers les angles supérieur et inférieur de cet os, ce bord s'attache aux crêtes qui séparent la fosse sous-scapulaire des empreintes auxquelles le grand dentelé est attaché.

Le bord supérieur est attaché dans sa partie interne à la lèvre antérieure du bord supérieur de l'omoplate jusqu'à l'échancrure qu'on y remarque. Dans le reste de son étendue, ce bord est libre et n'offre rien de remarquable. Le bord inférieur est oblique de dedans en dehors et de bas en haut : il correspond au grand rond ; en dehors, il en est séparé par les vaisseaux et le nerf circonflexes internes.

Les bords supérieur et inférieur de ce muscle se réunissent à un angle tronqué, large et épais, qui s'attache à toute la surface de la petite tubérosité de l'humérus.

Le sous-scapulaire est tendineux, aponévrotique et charnu. Son attache à la petite tubérosité de l'humérus se fait par un tendon épais et large qui embrasse la partie interne et antérieure de la tête de l'humérus, et adhère fortement au ligament qui entoure l'articulation de cet os avec l'omoplate. Ce tendon plus long et plus épais supérieurement qu'inférieurement, se divise bientôt en plusieurs aponévroses qui s'étendent au loin entre les fibres charnues. On remarque dans l'épaisseur du muscle, vers son bord interne, trois ou quatre cloisons aponévrotiques qui s'attachent aux crêtes qu'on remarque sur la face antérieure de l'omoplate.

Les fibres charnues naissent de ces cloisons aponévrotiques, et des trois quarts internes de la fosse sous-scapulaire : elles se terminent au tendon commun qu'elles accompagnent jusqu'à son attache à la petite tubérosité de l'humérus. La direction de ces fibres est différente : les supérieures sont horizontales ; les autres sont obliques de dedans en dehors et de bas en haut.

Les inférieures s'étendent plus loin sur le tendon commun que les supérieures. Quelques-unes s'attachent immédiatement à l'humérus, au-dessous de sa petite tubérosité.

Lorsque le bras est dans son attitude naturelle, le sous-scapulaire le fait tourner sur son axe de devant en dedans. Il peut aussi le rapprocher du corps, lorsqu'il en est écarté. Ce muscle a encore pour usage d'affermir l'articulation de l'omoplate avec l'humérus, et d'empêcher que la tête de ce dernier ne se luxe en avant, lorsque le coude est porté subitement et avec force en arrière.

DES MUSCLES DU BRAS.

LE bras est divisé en quatre régions, une externe, une interne, une antérieure et une postérieure. A la région externe, on trouve le deltoïde; à l'interne, le coraco-brachial; à l'antérieure, le biceps et le brachial antérieur; et à la postérieure, le triceps brachial.

Ces muscles sont entourés par une aponévrose fort mince qui s'étend depuis la partie supérieure du bras, jusqu'à sa partie inférieure. On considère dans cette aponévrose une face externe, une face interne, un bord supérieur et un bord inférieur.

La face externe est couverte par la peau. La face interne couvre le deltoïde, le triceps brachial, le coraco-brachial, le biceps, une partie du brachial antérieur, et la partie supérieure du long supinateur : elle n'est unie à ces muscles que par du tissu cellulaire. Cette

face couvre aussi l'artère brachiale et les nerfs du bras.

Le bord supérieur s'attache en dehors à la partie externe du bord antérieur de la clavicule et au bord inférieur de l'acromion ; en avant, il se continue avec le tendon du grand pectoral, et en arrière avec celui du grand dorsal; en dedans, il se confond avec le tissu cellulaire de l'aisselle. Le bord inférieur est continu à l'aponévrose qui entoure l'avant-bras.

L'aponévrose du bras est fort mince, comme il a été dit plus haut. Les fibres qui la composent ont différentes directions : il y en a de longitudinales, d'obliques et de transversales. La plupart viennent du tendon du grand dorsal, de celui du grand pectoral et de la partie inférieure du deltoïde. Celles qui couvrent ce dernier muscle viennent de l'acromion et de la clavicule.

Du Deltoïde.

Le deltoïde est situé à la partie supérieure et externe du bras. Il s'étend du tiers externe de la clavicule, de l'acromion et de l'épine de l'omoplate à la partie moyenne et externe de l'humérus. Ce muscle est épais, aplati, recourbé de dehors en dedans, et semblable à un triangle dont la base est en haut et le sommet en bas. On y considère une face externe, une face interne, un bord postérieur, un bord antérieur, une base et un sommet.

La face externe est couverte par la peau, par l'aponévrose mince dont il a été parlé plus haut, et supérieurement par le peaucier.

La face interne couvre le sous-épineux, le petit rond, le triceps brachial, le tendon du sus-épineux, le ligament qui va de l'acromion à l'apophyse coracoïde, le muscle sous-scapulaire, l'apophyse coracoïde, le biceps, le coraco-brachial, le tiers supérieur de la face externe de l'humérus, les vaisseaux circonflexes, le nerf du même nom, et le tendon du grand pectoral. Cette face est unie à la face externe de l'humérus, et aux tendons des muscles sus-épineux, sous-épineux et petit rond par du tissu cellulaire qui forme une espèce de capsule membraneuse assez large.

Le bord postérieur s'étend de la partie interne de l'épine de l'omoplate à la partie moyenne de la face externe de l'humérus. Ce bord est oblique de haut en bas, de dedans en dehors et d'arrière en avant. Sa partie supérieure est mince et confondue avec l'aponévrose du trapèze et avec celle qui couvre le sous-épineux. Le reste de ce bord est plus épais et croise la direction des muscles sous-épineux, petit rond, grand rond et triceps brachial, auxquels il est uni par du tissu cellulaire.

Le bord antérieur s'étend depuis l'endroit où le tiers externe du bord antérieur de la clavicule s'unit à ses deux tiers internes, jusqu'à la partie moyenne externe de l'humérus. Ce bord est un peu oblique de haut en bas, et de dedans en dehors. Sa partie supérieure est séparée du grand pectoral par un intervalle dont la largeur varie suivant les sujets. En descendant, ce bord se rapproche du grand pectoral dont il couvre le tendon. Inférieurement, il est parallèle au bord externe du biceps.

La base du deltoïde est attachée à toute l'étendue de la lèvre inférieure du bord postérieur de l'épine de l'omoplate, au bord inférieur de l'acromion et au tiers externe du bord antérieur de la clavicule.

Le sommet de ce muscle est formé par la réunion des bords postérieur et antérieur. Il s'attache à la partie moyenne de la face externe de l'humérus. Cette attache a beaucoup plus d'étendue qu'on ne le croiroit, en considérant le deltoïde dans sa situation naturelle. Elle occupe toute la surface de l'empreinte raboteuse qu'on remarque à la partie moyenne de la face externe de l'humérus. Cette empreinte a environ un pouce et demi de haut en bas, et un pouce transversalement ; mais elle est plus large en haut qu'en bas. Ce sommet est embrassé par la bifurcation de l'extrémité supérieure du brachial antérieur à laquelle il est continu.

La structure du deltoïde est assez difficile à développer et à décrire. On remarque à la partie postérieure de sa base une aponévrose assez large qui naît de la moitié interne environ de la lèvre inférieure du bord postérieur de l'épine de l'omoplate. Cette aponévrose est unie à celle du trapèze, comme il a été dit précédemment. Dans le reste de la base du deltoïde, on voit d'autres aponévroses qui naissent de l'acromion et de la clavicule. Leur nombre varie : elles forment des espèces de cloisons qui descendent fort bas dans l'épaisseur du muscle. Entre ces cloisons, on apperçoit des fibres aponévrotiques qui naissent aussi de l'acromion et de la clavicule. L'attache du deltoïde à l'humérus se fait par un tendon

large et épais, qui monte pendant quelque temps sur la surface interne du muscle, et se divise ensuite en plusieurs portions qui se cachent dans son épaisseur. Les parties de ce tendon qui correspondent aux bords antérieur et postérieur montent plus haut que les autres.

Les fibres charnues de ce muscle naissent des différentes aponévroses qu'on remarque à sa base, et se terminent au tendon inférieur qu'elles recouvrent presqu'entièrement : elles se rendent à ce tendon avec des directions différentes. Les antérieures descendent un peu obliquement de dedans en dehors ; elles se cachent en partie sous les moyennes, et se terminent fort haut sur la partie antérieure du tendon. Les moyennes descendent verticalement : elles sont plus longues que les autres, et s'étendent jusqu'à la partie inférieure du tendon. Les postérieures descendent fort obliquement de dedans en dehors, et d'arrière en avant : elles se terminent à la partie postérieure du tendon. Les Anatomistes ont divisé le deltoïde en plusieurs portions : les uns en admettent trois, les autres six, d'autres sept, etc. ; mais ces portions sont tellement unies entr'elles, qu'il est bien difficile de les distinguer.

Le deltoïde élève le bras, et l'écarte de la poitrine. Lorsque le bras est élevé, si la partie antérieure de ce muscle agit seule, ce membre est porté en avant ; si c'est la postérieure, il est porté en arrière. Le relâchement gradué du deltoïde sert à l'abaissement du bras, en modérant la chûte de cette partie abandonnée à son poids. Les parties antérieure et posté-

rieure de ce muscle peuvent jusqu'à un certain point faire tourner l'humérus sur son axe, la première en la portant de dehors en dedans, et la seconde de dedans en dehors. Enfin, le deltoïde peut dans certaines circonstances mouvoir l'omoplate sur l'humérus.

Du Coraco-Brachial.

Le coraco-brachial est situé à la partie interne et supérieure du bras. Il s'étend du sommet de l'apophyse coracoïde à la partie moyenne et interne de l'humérus. Ce muscle est alongé, aplati et étroit, sur-tout à ses extrémités.

Sa face antérieure est couverte par le deltoïde, le grand pectoral et le biceps. Sa face postérieure couvre le sous-scapulaire, le tendon du grand rond, celui du grand dorsal, l'artère axillaire, les nerfs musculo-cutané et median, et l'artère brachiale.

Le bord interne de ce muscle est libre et n'offre rien de remarquable. Son bord externe est uni dans sa moitié supérieure avec la portion interne du biceps; la moitié inférieure de ce bord est libre et ne présente rien de particulier.

L'extrémité supérieure du coraco-brachial est attachée au sommet de l'apophyse coracoïde de l'omoplate, entre la portion interne du biceps et le petit pectoral auxquels elle est unie. Delà ce muscle descend un peu obliquement d'avant en arrière et de dedans en dehors. Sa grosseur augmente jusqu'à sa partie moyenne; ensuite elle diminue jusqu'à l'extrémité inférieure, qui se glisse sous l'artère brachiale et va s'attacher à la partie moyenne

de la face et du bord internes de l'humérus, entre le brachial antérieur et le triceps brachial avec lequel elle est unie.

Le tendon par lequel la portion interne du biceps s'attache au sommet de l'apophyse coracoïde est commun à ce muscle et au coraco-brachial. A l'endroit où ces deux muscles cessent d'être unis, il se détache de ce tendon une aponévrose qui descend pendant quelque temps sur la partie antérieure du coraco-brachial. On remarque à l'extrémité inférieure de ce muscle une aponévrose qui naît du bord interne de l'humérus et de la partie voisine de sa face interne. Cette aponévrose monte derrière le muscle; ensuite elle se cache dans son épaisseur jusqu'au-dessus de sa partie moyenne. Les fibres charnues de ce muscle naissent de la partie postérieure du tendon qui lui est commun avec la portion interne du biceps, et de l'aponévrose qui se détache de ce tendon: elles se terminent à la partie antérieure de l'aponévrose inférieure qu'elles accompagnent jusqu'à son insertion à l'humérus. Quelques-unes de ces fibres s'attachent immédiatement à cet os. Le coraco-brachial est traversé ordinairement à sa partie moyenne par le nerf musculo-cutané, ce qui lui a fait donner le nom de perforé de *Casserius*.

Ce muscle porte le bras en dedans et en devant. Il l'élève un peu et le fait tourner sur son axe de dedans en devant. Il peut aussi mouvoir l'omoplate sur l'humérus dans quelques occasions.

Du Biceps.

Le biceps est situé à la partie antérieure du bras. Il s'étend depuis l'apophyse coracoïde et le sommet de la cavité glénoïde de l'omoplate jusqu'à la tubérosité bicipitale du radius. Ce muscle est alongé, beaucoup plus large et plus épais à sa partie moyenne qu'à ses extrémités, dont la supérieure est divisée en deux portions.

Sa face antérieure est couverte supérieurement par le deltoïde et le grand pectoral. Dans le reste de son étendue, elle est placée immédiatement sous l'aponévrose du bras et les tégumens communs. Sa face postérieure couvre l'humérus, le coraco-brachial, le brachial antérieur et le nerf musculo-cutané.

Son bord externe est libre dans toute son étendue. Son bord interne est uni supérieurement dans l'étendue de cinq ou six travers de doigt avec le coraco-brachial. Le reste de ce bord est côtoyé par l'artère brachiale.

L'extrémité supérieure du biceps est divisée en deux portions, dont l'une est interne et l'autre externe. La première est un peu plus courte et plus grosse que l'autre : elle s'attache au sommet de l'apophyse coracoïde, conjointement avec le coraco-brachial et le petit pectoral auxquels elle est unie. Cette portion descend un peu obliquement de dedans en dehors, et se rapproche de l'externe.

La seconde portion du biceps, ou la portion externe s'attache à la partie supérieure de la cavité glénoïde de l'omoplate, par un tendon duquel se détachent deux bandelettes tendi-

neuses qui augmentent l'épaisseur du bourrelet fibreux par lequel la cavité glénoïde est entourée. Ce tendon, assez épais d'abord, devient plus large et plus mince en passant sur la convexité de la tête de l'humérus, au cartilage de laquelle il est contigu. Il marche un peu obliquement de dehors en dedans, et s'avance jusqu'à l'intervalle des deux tubérosités de l'humérus. Sa largeur diminue ; il prend une forme ronde et s'engage bientôt dans la coulisse bicipitale de cet os où il est retenu par une espèce de ligament annulaire qui n'est autre chose qu'un prolongement du ligament qui entoure l'articulation de l'humérus avec l'omoplate. L'épaisseur de ce ligament annulaire diminue et il dégénère bientôt en une espèce de membrane celluleuse, qui par son adhérence au tendon empêche l'effusion de la synovie.

Les deux portions du biceps se rapprochent l'une de l'autre et descendent presque verticalement. Leurs bords voisins se touchent bientôt et sont unis par une ligne de tissu cellulaire très-mince. Elles augmentent de grosseur jusqu'à la partie moyenne du bras ; ensuite elles diminuent jusqu'à la partie inférieure de ce membre où ces deux portions se confondent tellement qu'il est impossible de les séparer. Le corps charnu qu'elles forment se termine à un tendon qui descend devant la partie inférieure du brachial antérieur. Ce tendon s'enfonce entre le long supinateur et le rond pronateur en marchant un peu obliquement de dedans en dehors. Arrivé au-dessous de l'articulation du coude, il se contourne de manière que sa face antérieure regarde en

dehors et la postérieure en dedans. Il s'avance vers la tubérosité bicipitale du radius, à la partie externe ou antérieure de laquelle il est contigu. Une capsule membraneuse mince, attachée, d'une part, à la face externe de ce tendon, et de l'autre, au radius et à une échancrure du bord antérieur du court supinateur, retient l'humeur synoviale qui lubréfie le tendon, et la partie de la tubérosité bicipitale à laquelle il est contigu. Enfin, ce tendon devient un peu plus large et plus épais, et s'attache à la partie interne ou postérieure de cette tubérosité.

Une aponévrose large se détache de la face antérieure et du bord interne du tendon du biceps. Cette aponévrose, assez épaisse d'abord, augmente de largeur et devient plus mince en s'éloignant du tendon. Elle descend obliquement de dehors en dedans, en passant devant l'artère brachiale et le muscle rond pronateur, et va se joindre à l'aponévrose qui entoure les muscles de l'avant-bras.

Le biceps est tendineux et charnu. L'extrémité supérieure de sa portion interne présente un tendon qui lui est commun avec le coracobrachial. Ce tendon dégénère en une aponévrose qui descend fort bas sur la face antérieure de cette portion. Le tendon par lequel la portion externe commence, s'élargit vers la partie inférieure de la coulisse bicipitale, et se continue pendant quelque temps devant les fibres charnues de cette portion. Le tendon inférieur du biceps augmente de largeur en s'avançant vers le corps charnu, dans l'épaisseur duquel il monte jusqu'à l'endroit où les deux portions de ce muscle commencent à être confondues.

Les fibres charnues naissent des deux tendons supérieurs, et se terminent au tendon inférieur sur lequel elles descendent plus bas en arrière et en dedans, qu'en devant et en dehors.

Le biceps présente des variétés. On trouve quelquefois une portion charnue qui naît du bord interne de l'humérus, au-dessous de l'attache du coraco-brachial, et se joint au bord interne du muscle vers la partie inférieure du bras. J'ai observé quelquefois une autre portion qui naissoit du bord externe ou antérieur de la coulisse bicipitale de l'humérus, et alloit se joindre au tendon inférieur, en passant devant la portion externe. J'ai disséqué des sujets chez lesquels les deux portions dont je viens de parler existoient en même temps.

Le biceps fléchit l'avant-bras sur le bras; mais lorsque la main est en pronation, le premier effet de la contraction de ce muscle est de faire tourner le radius sur son axe de dedans en dehors, et par conséquent de contribuer à la supination. Si l'avant-bras est retenu par sa position, comme lorsqu'on est suspendu par les mains et qu'on cherche à s'élever, le biceps exerce son action sur le bras qu'il fléchit sur l'avant-bras. Lorsque l'avant-bras est fortement étendu par l'action du triceps brachial, le biceps agit en même temps sur l'avant-bras et sur le bras qu'il porte un peu en avant et en haut. Le tendon de la portion externe de ce muscle peut retenir la tête de l'humérus, et empêcher, avec le sus-épineux, que cette éminence ne soit portée directement en haut par l'action du deltoïde. Enfin, dans quelques occasions, le biceps peut mouvoir l'omoplate sur l'humérus.

Du Brachial antérieur.

Le brachial antérieur est situé à la partie antérieure et inférieure du bras. Il s'étend de haut en bas, depuis la partie moyenne de l'humérus, jusquà l'apophyse coronoïde du cubitus, et de dehors en dedans depuis le bord externe de l'humérus jusqu'à son bord interne. Ce muscle est alongé, aplati et recourbé sur lui-même d'avant en arrière.

Sa face antérieure est couverte supérieurement et en dehors par l'aponévrose du bras et par les tégumens communs; la partie inférieure et externe de cette face présente un enfoncement longitudinal qui est rempli par le muscle long supinateur. La partie moyenne de la même face est plate et couverte par le biceps et le nerf musculo-cutané. Sa partie interne est convexe : elle est couverte par l'artère brachiale, le nerf médian, l'aponévrose du bras, et inférieurement par le muscle rond pronateur.

La face postérieure du brachial antérieur couvre le bord antérieur et les faces externe et interne de l'humérus : elle y est attachée depuis l'insertion du deltoïde jusqu'auprès de l'articulation du coude; ensuite elle couvre le ligament capsulaire de cette articulation, auquel elle est unie par du tissu cellulaire.

Le bord interne de ce muscle s'attache supérieurement à la face interne de l'humérus, plus en dehors que le coraco-brachial; ensuite il est attaché à la lèvre antérieure du bord interne de cet os et à l'aponévrose inter-musculaire interne.

Le bord externe est attaché à la lèvre antérieure du bord externe de l'humérus. Sa partie supérieure s'attache aussi à l'aponévrose intermusculaire externe. L'inférieure est séparée de cette aponévrose par le long supinateur.

L'extrémité supérieure du brachial antérieur est échancrée ; elle s'attache au bas de l'empreinte deltoïdienne de l'humérus, en embrassant l'angle du deltoïde au tendon duquel elle est continue. Delà ce muscle descend presque verticalement ; il grossit jusqu'à sa partie moyenne ; ensuite il s'amincit un peu, passe obliquement de dehors en dedans, sur l'articulation du coude, et va s'attacher à l'empreinte raboteuse qu'on remarque au bas de l'apophyse coronoïde du cubitus.

Le brachial antérieur est tendineux et charnu. Son attache au cubitus se fait par un tendon large et épais qui monte pendant quelque temps devant les fibres charnues, et se divise ensuite en plusieurs portions qui se cachent dans l'épaisseur de la partie inférieure du muscle. Il se détache de ce tendon quelques fibres aponévrotiques qui vont se joindre à l'aponévrose de l'avant-bras. Les fibres charnues de ce muscle naissent du périoste de l'humérus, des aponévroses inter-musculaires interne et externe et du tendon du deltoïde : elles se terminent toutes au tendon inférieur qu'elles accompagnent jusqu'au cubitus. Les moyennes sont les plus longues : leur direction est presque verticale. Les internes et les externes sont moins longues ; les premières marchent obliquement de dedans en dehors, et les secondes de dehors en dedans. Toutes

ces fibres ont d'autant moins de longueur, qu'elles sont plus inférieures.

Le brachial antérieur fléchit l'avant-bras sur le bras, et dans quelques occasions, le bras sur l'avant-bras.

Du Triceps brachial.

Le triceps brachial est situé à la partie postérieure du bras. Il s'étend depuis la partie supérieure du bord externe de l'omoplate, et la face postérieure de l'humérus jusqu'à l'apophyse olécrâne du cubitus. Ce muscle est alongé, aplati, plus épais à sa partie moyenne qu'à ses extrémités. On y considère une face postérieure, une face antérieure, un bord externe, un bord interne, et deux extrémités, dont l'une est supérieure et l'autre inférieure.

La face postérieure est convexe : elle est couverte supérieurement par le petit rond et le deltoïde. Dans le reste de son étendue, elle est placée immédiatement sous l'aponévrose du bras et sous la peau.

La face antérieure couvre supérieurement le sous-scapulaire, le grand rond et le grand dorsal; ensuite elle couvre la face postérieure de l'humérus à toute l'étendue de laquelle elle s'attache, excepté à l'endroit où passent le nerf radial et les vaisseaux collatéraux externes, et inférieurement dans l'étendue d'environ un pouce. Au-dessous de la face postérieure de l'humérus, le triceps brachial couvre l'articulation du coude au ligament capsulaire de laquelle il est fortement uni.

Le bord externe de ce muscle est attaché à la lèvre postérieure du bord externe de l'humérus,

et à l'aponévrose inter-musculaire externe. Cette attache est interrompue à l'endroit où le nerf radial se contourne sur le côté externe de l'humérus.

Le bord interne est attaché à la lèvre postérieure du bord interne de l'humérus, et à l'aponévrose inter-musculaire interne. Ce bord est côtoyé par le nerf cubital, qui est souvent logé dans l'épaisseur même du muscle inférieurement.

L'extrémité supérieure du triceps brachial est divisée en trois portions, une moyenne, une externe et une interne. La portion moyenne est la plus longue et la plus épaisse : elle s'attache à la partie supérieure du bord externe de l'omoplate, dans l'étendue d'environ un pouce, immédiatement au-dessous de la cavité glénoïde de cet os. Delà elle descend perpendiculairement entre le petit et le grand ronds, derrière l'articulation de l'omoplate avec l'humérus au ligament orbiculaire de laquelle elle est unie par du tissu cellulaire. Cette portion d'abord aplatie et mince, augmente de grosseur en descendant, et s'unit bientôt aux deux autres portions. La portion externe est moins longue et moins grosse que la moyenne : elle commence par une pointe aiguë à la partie supérieure et externe de l'humérus, au-dessous de l'attache du petit rond : delà elle descend un peu obliquement d'avant en arrière et de dehors en dedans, attachée à la partie externe et postérieure de l'humérus : sa grosseur augmente, et bientôt elle s'unit à la partie externe et antérieure de la portion moyenne. La portion interne est la plus courte et la plus mince : elle commence en pointe à la partie interne et postérieure de

l'humérus, derrière l'attache des muscles grand rond et grand dorsal. Cette portion séparée de l'externe par le nerf radial, descend un peu obliquement de dedans en dehors et d'avant en arrière : elle grossit en descendant, et ne tarde point à s'unir à la portion moyenne.

Les trois portions du triceps brachial, unies d'abord par du tissu cellulaire, se confondent tellement vers la partie moyenne du bras, qu'il est impossible de les séparer. La portion externe s'unit plutôt à la moyenne que l'interne. La masse charnue qui résulte de l'union de ces trois portions descend derrière l'humérus ; elle s'amincit insensiblement, et se termine par un tendon, long et épais, qui s'attache à la partie postérieure et supérieure de l'olécrâne. Il se détache de ce tendon un grand nombre de fibres qui contribuent beaucoup à former l'aponévrose de l'avant-bras.

Le triceps brachial est tendineux et charnu. Sa portion moyenne est attachée à l'omoplate par un tendon large et aplati, qui se partage bientôt en deux aponévroses, dont l'une se porte sur la face externe et postérieure de cette portion, et l'autre sur la face antérieure et interne. La première n'a guères qu'un pouce de long ; mais la seconde descend jusqu'à la partie moyenne du bras. On remarque à l'extrémité supérieure de la portion externe une aponévrose qui naît de la partie supérieure du bord externe de l'humérus, et descend assez bas sur la partie postérieure de cette portion. La portion interne présente ordinairement une aponévrose moins large qui naît de la partie supérieure et interne de l'humérus. Les aponévroses qu'on nomme inter-musculaires, et

qu'on distingue en interne et en externe, font en quelque sorte partie du triceps-brachial. La première est la plus large : elle s'attache à l'interstice du bord interne de l'humérus. La seconde, moins large, est attachée à l'interstice du bord externe de cet os.

L'attache du triceps-brachial à la partie supérieure et postérieure de l'olécrâne se fait par un tendon large et épais, qui peut être divisé en deux portions, dont l'une est externe, et l'autre interne. La première, large et mince, monte sur la partie externe de la face postérieure du muscle, jusqu'à sa partie moyenne ; elle se continue inférieurement avec la partie postérieure de l'aponévrose de l'avant-bras. La seconde portion ou la portion interne est plus épaisse que l'externe à laquelle elle est continue ; elle monte dans l'épaisseur du muscle, jusqu'à l'endroit où ses trois portions se réunissent ; ensuite elle s'avance sur la face antérieure de la portion moyenne dans l'épaisseur de laquelle elle se cache pendant quelque temps.

Les fibres charnues du triceps-brachial sont disposées de la manière suivante : celles de la portion moyenne naissent de la partie externe et postérieure de son tendon supérieur, et se terminent à la partie postérieure de la portion interne du tendon inférieur sur lequel elles descendent plus bas du côté interne que du côté externe. Les fibres de la portion externe naissent de l'aponévrose qu'on remarque à sa partie supérieure, du bord externe de l'humérus et de l'aponévrose inter-musculaire externe ; elles descendent obliquement d'avant en arrière et de dehors en dedans, et se terminent

à la partie antérieure de la portion externe du tendon inférieur. Parmi ces fibres, celles qui naissent du quart inférieur environ du bord externe de l'humérus et de la partie voisine de sa face postérieure, paroissent former un muscle particulier qui est séparé du reste de la portion externe par une ligne de tissu cellulaire. Ces fibres sont d'ailleurs moins longues que les précédentes, dont elles croisent un peu la direction; les plus inférieures sont presque transversales et parallèles aux fibres supérieures de l'anconé, dont la base est continue à la partie inférieure et externe du triceps brachial. Les fibres charnues de la portion interne naissent de l'aponévrose qu'on remarque à sa partie supérieure, du bord interne de l'humérus, de la partie voisine de la face postérieure de cet os, et de l'aponévrose inter-musculaire interne : elles descendent obliquement d'avant en arrière, et de dedans en dehors, et se terminent par degrés à la partie antérieure interne du tendon inférieur qu'elles accompagnent jusqu'à l'olécrane. Outre les fibres particulières à chacune des trois portions dont le triceps brachial est composé, on en voit beaucoup d'autres qui prennent naissance du tiers inférieur de la face postérieure de l'humérus, et se terminent au tendon inférieur, dont elles couvrent la face antérieure jusqu'auprès de l'olécrâne.

Le triceps brachial étend l'avant-bras sur le bras, et dans quelques circonstances, le bras sur l'avant-bras. Sa longue portion peut, lorsque l'avant-bras est étendu, porter le bras en arrière. Cette même portion peut aussi, dans certaines occasions, mouvoir l'omoplate sur l'humérus.

DES MUSCLES DE L'AVANT-BRAS.

ON distingue les muscles de l'avant-bras en ceux qui occupent la région postérieure et externe de ce membre, et ceux qui sont situés à la région antérieure ou interne.

Les muscles situés à la région postérieure et externe forment deux couches, dont l'une est superficielle, et l'autre profonde. La première est formée du long supinateur, du premier radial externe, du second radial externe, de l'extenseur commun des doigts, de l'extenseur propre du petit doigt, du cubital postérieur et de l'anconé. La seconde couche est composée du court supinateur, du long abducteur, du pouce, de ses deux extenseurs, l'un court et l'autre long, et de l'extenseur propre du doigt indicateur.

Les muscles situés à la région antérieure et interne de l'avant-bras sont, en procédant de la peau vers les os, et du radius vers le cubitus, le rond pronateur, le radial antérieur, le palmaire grêle, le cubital antérieur, le sublime, le long fléchisseur du pouce, le profond et le carré pronateur.

Ces divers muscles sont placés sous une aponévrose qui entoure toute la circonférence de l'avant-bras depuis son extrémité supérieure, jusqu'à l'inférieure. On considère dans cette aponévrose une face externe, une face interne, un bord supérieur et un bord inférieur.

La face externe est couverte par la peau,

par l'espèce de réseau veineux que forment les veines superficielles de l'avant-bras, et par un grand nombre de filets nerveux qui viennent des nerfs cutané interne, musculo-cutané et radial.

La face interne couvre antérieurement les muscles long supinateur, rond pronateur, radial antérieur, palmaire grêle et cubital interne. Elle couvre aussi inférieurement une partie du sublime, le nerf médian et les artères radiale et cubitale. En arrière, cette face est placée immédiatement sur les muscles radiaux externes, extenseur commun des doigts, extenseur propre du petit doigt, cubital postérieur et anconé. Cette face est fortement unie supérieurement à la plupart de ces muscles, et se continue avec les cloisons aponévrotiques qui sont placées entr'eux. Inférieurement et en dehors, elle couvre les muscles grand abducteur et petit extenseur du pouce. Du côté interne et postérieur, elle s'attache à toute la longueur du bord postérieur du cubitus.

Le bord supérieur de cette aponévrose est continu avec l'aponévrose du bras; il est aussi continu en avant avec celle du biceps, et en arrière avec l'aponévrose qui se détache du tendon du triceps brachial. Ce bord tient aussi aux tubérosités externe et interne de l'humérus. Le bord inférieur est continu avec le bord supérieur des ligamens annulaires antérieur et postérieur du poignet.

Cette aponévrose est très-mince du côté antérieur et externe : elle est beaucoup plus épaisse dans le reste de son étendue, sur-tout inférieurement. Elle est percée de plusieurs

ouvertures par lesquelles passent des vaisseaux sanguins. Les fibres dont elle est formée ont différentes directions. Il y en a de longitudinales, d'obliques et de transversales : ces dernières sont les plus nombreuses. Les usages de cette aponévrose sont de maintenir les muscles de l'avant-bras dans leur direction naturelle, et de multiplier les surfaces qui donnent attache à leurs fibres charnues.

Du long Supinateur.

Le long supinateur est situé à la partie externe et antérieure de l'avant-bras. Il s'étend du quart inférieur du bord externe de l'humérus à l'extrémité inférieure du radius. Ce muscle est aplati de dehors en dedans dans le quart supérieur environ de son étendue, et d'avant en arrière dans ses trois quarts inférieurs. On y considère quatre côtés, un antérieur, un postérieur, un externe et un interne, et deux extrémités, dont l'une est supérieure et l'autre inférieure.

Le côté antérieur est étroit dans son quart supérieur, et large dans ses trois quarts inférieurs; il est couvert par l'aponévrose de l'avant-bras et par la peau.

Le côté postérieur est aussi étroit dans son quart supérieur, et large dans ses trois quarts inférieurs. Le quart supérieur est attaché à la lèvre antérieure du bord externe de l'humérus et à l'aponévrose inter-musculaire externe. Dans le reste de son étendue, ce côté couvre le courtsupinateur, le premier radial externe, le rond pronateur, le radial antérieur, le

sublime, le long fléchisseur du pouce, l'artère radiale et le nerf radial.

Le côté externe est large dans son quart supérieur, et étroit dans ses trois quarts inférieurs. Il n'offre d'ailleurs rien de remarquable.

Le côté interne est aussi large dans son quart supérieur, et étroit dans ses trois quarts inférieurs. Le quart supérieur couvre le brachial antérieur et le nerf radial. Les trois quarts inférieurs ne présentent rien de remarquable.

L'extrémité supérieure du long supinateur est mince et pointue : elle s'attache au bord externe de l'humérus, au-dessous de l'endroit sur lequel passe le nerf radial. Delà ce muscle descend d'abord un peu obliquement d'arrière en avant, et ensuite verticalement. Son épaisseur et sa largeur augmentent jusqu'au niveau de l'articulation du coude, puis elles diminuent jusqu'à l'extrémité inférieure qui s'attache à la partie inférieure du bord antérieur du radius, près la base de son apophyse styloïde, et dans la coulisse qui donne passage aux tendons des muscles long abducteur et court extenseur du pouce.

Le tiers inférieur environ du long supinateur est formé par un tendon aplati qui naît de la partie inférieure du bord antérieur du radius. Ce tendon, assez large à son origine, se rétrécit bientôt et acquiert de l'épaisseur ; ensuite il devient plus large et plus mince, à mesure qu'il approche de la portion charnue sur la face postérieure de laquelle il monte pendant quelque temps. Les fibres charnues de ce muscle naissent de la partie inférieure du bord externe de l'humérus, et de l'aponévrose inter-musculaire externe par des fibres tendi-

neuses très-courtes : elles se terminent à la partie supérieure et antérieure du tendon inférieur.

Le long supinateur contribue à la supination, lorsque la main est en pronation. Il peut aussi fléchir l'avant-bras sur le bras, et réciproquement le bras sur l'avant-bras.

Du premier Radial externe.

Le premier radial externe est situé à la partie externe de l'avant-bras. Il s'étend de la partie inférieure du bord externe de l'humérus à l'extrémité supérieure du second os du métacarpe. Ce muscle est alongé, aplati, beaucoup plus épais en dehors qu'en dedans.

Sa face antérieure est inclinée en dehors; elle est couverte par le long supinateur, l'aponévrose de l'avant-bras, et inférieurement par les muscles grand abducteur et court extenseur du pouce.

La face postérieure de ce muscle est inclinée en dedans; elle couvre la capsule de l'articulation du coude, le muscle court supinateur et le second radial externe, à la partie supérieure duquel elle est fortement unie.

Les bords externe et interne n'ont rien de remarquable. Le premier est plus épais que le second.

L'extrémité supérieure du premier radial externe s'attache à la partie inférieure du bord externe de l'humérus, et à la partie supérieure de la tubérosité externe de cet os. Delà ce muscle descend d'abord presque verticalement le long de la partie antérieure externe du

radius; ensuite il se détourne un peu de devant en arrière et de dedans en dehors. Sa grosseur augmente d'abord un peu, puis elle diminue; et lorsqu'il est parvenu au-dessous du tiers supérieur de l'humérus, il se termine par un tendon qui, après avoir marché quelque temps sur la face externe du radius, va gagner la face postérieure de cet os, en passant sous les muscles grand abducteur et court extenseur du pouce. Ce tendon couvre celui du second radial externe auquel il est uni par du tissu cellulaire. Lorsque ces deux tendons sont arrivés à la partie inférieure de l'avant-bras, ils passent l'un à côté de l'autre dans une coulisse qui est pratiquée sur la partie postérieure de l'extrémité inférieure du radius. Ils sont retenus dans cette coulisse par le ligament annulaire postérieur du carpe. En sortant de cette coulisse, le tendon du premier radial externe s'écarte un peu de celui du second radial; il passe sur l'articulation de la main avec l'avant-bras, puis sur celle de la première rangée des os du carpe avec la seconde, et va enfin s'attacher à la partie postérieure externe de l'extrémité supérieure du second os du métacarpe.

Le premier radial externe est tendineux dans ses deux tiers inférieurs environ, et charnu dans son tiers supérieur. Son tendon naît du second os du métacarpe. Ce tendon, d'abord assez large, se rétrécit en montant dans la coulisse dont il a été parlé plus haut; ensuite il devient plus large et plus mince en s'approchant de la portion charnue : après avoir marché quelque temps sur la face interne et le bord postérieur de cette portion, il se cache dans son épaisseur et disparoît bientôt entiè-

rement. Les fibres charnues de ce muscle naissent par de très-courtes aponévroses de la partie inférieure du bord externe de l'humérus et de la partie voisine de la tubérosité externe de cet os ; il en naît aussi quelques-unes du tendon du second radial externe. Ces fibres se terminent au tendon inférieur.

Le premier radial externe étend la main sur l'avant-bras, et réciproquement l'avant-bras sur la main. Lorsqu'il agit seul, il renverse un peu la main sur le côté radial de l'avant-bras, en même temps qu'il en fait l'extension. S'il agit de concert avec le cubital postérieur, la main est étendue directement. Lorsqu'il se contracte avec le radial antérieur, la main est renversée directement sur le côté radial de l'avant-bras.

Du second Radial externe.

Le second radial externe est situé à la partie externe et postérieure de l'avant-bras. Il s'étend depuis la tubérosité externe de l'humérus, jusqu'à l'extrémité supérieure du troisième os du métacarpe. La forme de ce muscle est semblable à celle du premier radial externe.

Sa face externe est couverte supérieurement par le premier radial externe et par le long supinateur ; inférieurement, elle est placée sous les muscles grand abducteur et petit extenseur du pouce, et sous le tendon du long extenseur de ce doigt.

Sa face interne couvre le court supinateur et le rond pronateur : elle couvre aussi une petite portion du long abducteur du pouce, et les faces externe et postérieure du radius.

Le bord antérieur de ce muscle est très-mince, et n'offre rien de remarquable. Le bord postérieur est plus épais que l'antérieur : il est intimement uni, dans son tiers supérieur, au muscle extenseur commun des doigts; dans le reste de son étendue, il est libre et n'offre rien de remarquable.

L'extrémité supérieure de ce muscle est attachée à la tubérosité externe de l'humérus, par un tendon qui lui est commun avec l'extenseur commun des doigts, l'extenseur propre du petit doigt, et le cubital externe. Ce tendon se partage en plusieurs portions qui s'interposent entre ces muscles. Delà le second radial descend en suivant la même direction que le premier radial externe : sa grosseur augmente d'abord un peu, ensuite elle diminue. Arrivé vers la partie moyenne de l'avant-bras, il dégénère en un tendon qui passe dans la coulisse dont il a été parlé à l'occasion du premier radial externe. Lorsque ce tendon est sorti de cette coulisse, il s'élargit un peu, et va s'attacher à la partie postérieure externe de l'extrémité supérieure du troisième os du métacarpe.

Le second radial externe est tendineux et charnu : son tendon inférieur s'élargit supérieurement, et forme une espèce d'aponévrose qui monte d'abord sur la face externe du corps charnu, et se cache ensuite dans son épaisseur pendant quelque temps. On remarque à l'extrémité supérieure de ce muscle un tendon qui naît de la tubérosité externe de l'humérus : ce tendon étroit et épais d'abord, s'élargit bientôt, et descend assez bas sur la face interne du corps charnu : il se continue

aussi entre ce muscle et l'extenseur commun des doigts. Les fibres charnues du second radial externe naissent de la face externe du tendon supérieur, et se terminent à la face interne du tendon inférieur : elles sont un peu moins longues que celles du premier radial externe. Les usages de ce muscle sont les mêmes que ceux du premier radial externe.

De l'Extenseur commun des Doigts.

L'extenseur commun des doigts est situé à la partie postérieure de l'avant-bras. Il s'étend de la tubérosité externe de l'humérus, aux secondes et troisièmes phalanges des quatre derniers doigts. Ce muscle est alongé et aplati.

Sa face postérieure est couverte par l'aponévrose de l'avant-bras, à laquelle elle est fortement unie supérieurement.

Sa face antérieure couvre le court supinateur, le grand abducteur du pouce, son court et son long extenseurs, et l'extenseur propre du doigt indicateur : elle couvre aussi l'articulation de la main, la partie postérieure du carpe et du métacarpe, et les muscles interosseux dorsaux.

Le bord externe de ce muscle est uni supérieurement avec le second radial externe ; ensuite il en est séparé par un intervalle dans lequel on voit les muscles grand abducteur et court extenseur du pouce.

Le bord interne est confondu dans sa moitié supérieure avec l'extenseur propre du petit

doigt; dans sa moitié inférieure, il n'est uni à ce muscle que par du tissu cellulaire.

L'extrémité supérieure de l'extenseur commun des doigts est attachée à la tubérosité externe de l'humérus, au moyen du tendon commun dont il a été parlé à l'occasion du second radial externe. Delà ce muscle se porte perpendiculairement de haut en bas; il grossit d'abord un peu, ensuite il s'amincit, et lorsqu'il est arrivé à la partie moyenne de l'avant-bras, il se divise en quatre portions qui sont unies entr'elles par du tissu cellulaire. Chacune de ces portions se termine par un tendon arrondi qui commence très-haut, mais que la chair accompagne jusqu'à la partie inférieure de l'avant-bras. Ces quatre tendons placés l'un à côté de l'autre, et réunis par une espèce de membrane molle et lâche, passent avec le tendon de l'extenseur propre du doigt indicateur, dans une coulisse qui est creusée sur la partie postérieure de l'extrémité inférieure du radius. Ils sont unis à cette coulisse, ainsi que le tendon de l'extenseur propre du doigt indicateur, par la membrane molle et lâche dont il a été parlé plus haut. Ces tendons sont retenus dans cette coulisse par le ligament annulaire postérieur du carpe. Ce ligament est placé derrière l'extrémité inférieure des os de l'avant-bras et l'articulation de la main. Les fibres dont il est composé ont une direction transversale: les unes sont superficielles, et les autres profondes. Les premières sont communes à tous les tendons qui passent derrière l'articulation du poignet: elles s'attachent, d'une part, à l'apophyse styloïde du radius, et au

bord externe de la coulisse qui loge le tendon du long extenseur du pouce ; et de l'autre, à la partie interne de l'os pisiforme, et à l'apophyse styloïde du cubitus. Les secondes s'attachent aux bords des coulisses dans lesquelles les tendons sont logés.

Lorsque les tendons de l'extenseur commun sont arrivés au-dessous de ce ligament, ils s'écartent, s'élargissent et vont gagner l'extrémité inférieure des os du métacarpe. Ceux du doigt du milieu, de l'annulaire et du petit doigt, sont ordinairement fendus, suivant leur longueur. Des aponévroses très-minces vont de l'un à l'autre ; et vers l'extrémité inférieure des os du métacarpe, le tendon du doigt annulaire reçoit une bandelette tendineuse de celui du petit doigt, et en envoie une au tendon du doigt du milieu : ces bandelettes sont plus ou moins larges et plus ou moins obliques, suivant les sujets. Arrivés à l'articulation des os du métacarpe avec les premières phalanges des doigts, les tendons de l'extenseur commun se rétrécissent et deviennent plus épais ; ensuite leur largeur augmente beaucoup et ils se joignent aux tendons des muscles lombricaux et inter-osseux, et forment avec eux une aponévrose dont la largeur est égale à celle de la face postérieure de la phalange qu'elle recouvre. Non loin de l'extrémité inférieure de la première phalange, cette aponévrose se divise en trois portions, une moyenne et deux latérales : la portion moyenne passe derrière le milieu de l'articulation de la première phalange avec la seconde, et s'attache à la partie postérieure de l'extrémité supérieure de la seconde; les autres

portions se rétrécissent et s'écartent l'une de l'autre pour passer sur les parties latérales et postérieures de cette articulation : ensuite elles se rapprochent et se réunissent pour former un tendon plat qui, après avoir passé sur la partie postérieure de l'articulation de la seconde phalange avec la troisième, se fixe enfin à la partie postérieure de l'extrémité supérieure de la troisième.

L'extenseur commun des doigts est tendineux, aponévrotique et charnu. Ses quatre tendons inférieurs s'étendent fort loin sur les portions charnues auxquelles ils correspondent, et se cachent ensuite dans leur épaisseur pendant quelque temps. Le tendon au moyen duquel ce muscle s'attache à la tubérosité externe de l'humérus, descend assez bas sur les faces antérieure et postérieure de la portion charnue. Les fibres charnues naissent de ce tendon, de la cloison aponévrotique qui sépare ce muscle du second radial externe, et de celle qui est placée entre lui et l'extenseur propre du petit doigt ; il en naît aussi quelques-unes de l'aponévrose sous laquelle les muscles de l'avant-bras sont placés. Ces fibres ne forment d'abord qu'une seule masse charnue qui se partage bientôt en quatre portions, dont les fibres se rendent fort obliquement sur le tendon correspondant. Celles qui appartiennent au doigt indicateur et au doigt du milieu, descendent moins bas que celles qui appartiennent à l'annulaire et au petit doigt, lesquelles accompagnent les tendons jusqu'auprès du ligament annulaire postérieur du carpe.

Ce muscle étend les trois phalanges des

quatre derniers doigts. Lorsque les doigts sont étendus autant qu'ils peuvent l'être, et lorsqu'ils sont retenus par l'action de leurs fléchisseurs, il étend la main sur l'avant-bras, et réciproquement l'avant-bras sur la main.

De l'Extenseur propre du petit Doigt.

L'extenseur propre du petit doigt est situé à la partie postérieure de l'avant-bras. Il s'étend de la tubérosité externe de l'humérus aux deux dernières phalanges du petit doigt. Ce muscle est alongé, mince et étroit.

Sa face postérieure est couverte par l'aponévrose de l'avant-bras, à la partie supérieure de laquelle elle est fortement unie.

Sa face antérieure couvre le court supinateur, le grand abducteur du pouce, son grand extenseur et l'extenseur propre de l'indicateur.

Son bord externe est uni dans les trois quarts supérieurs de son étendue avec l'extenseur commun des doigts. Son bord interne est uni dans sa moitié supérieure au bord externe du cubital postérieur.

L'extrémité supérieure de ce muscle s'attache à la tubérosité externe de l'humérus, moyennant le tendon commun dont il a été parlé précédemment. Delà il descend un peu obliquement de dehors en dedans ; son épaisseur augmente d'abord un peu, après quoi elle diminue, et il se termine par un tendon qui passe dans une espèce de canal ligamenteux, long d'environ deux pouces, lequel est pratiqué dans l'épaisseur du ligament annulaire postérieur du carpe, vis-à vis l'articulation du cubitus avec le radius. Ce canal est oblique de

haut en bas et de dehors en dedans : ses parois sont lisses et contiguës au tendon qu'elles embrassent. Avant de s'engager dans ce canal, le tendon de l'extenseur propre du petit doigt se divise en deux portions, une externe et l'autre interne. Ces deux portions sont unies par du tissu cellulaire, et ne se séparent que vers l'extrémité supérieure du cinquième os du métacarpe. Lorsqu'elles sont arrivées derrière l'articulation du petit doigt avec le cinquième os du métacarpe, elles se joignent ; l'externe se joint aussi au tendon que ce doigt reçoit de l'extenseur commun. Du reste, ces tendons s'attachent à la première et à la troisième phalange du petit doigt, comme il a été dit à l'occasion de l'extenseur commun.

Le tendon de l'extenseur propre du petit doigt monte dans l'épaisseur de la portion charnue jusqu'au-dessus de sa partie moyenne. Les deux portions dont ce tendon est composé sont ordinairement distinctes l'une de l'autre dans toute leur longueur. Les fibres charnues de ce muscle naissent de la face externe du tendon commun dont il a déja été fait mention plusieurs fois, de la cloison aponévrotique qui le sépare de l'extenseur commun des doigts, de celle qui est placée entre lui et le cubital postérieur et de l'aponévrose de l'avant-bras. Ces fibres se rendent fort obliquement sur le tendon inférieur qu'elles accompagnent jusqu'auprès de l'extrémité inférieure de l'avant-bras.

Ce muscle étend le petit doigt conjointement avec l'extenseur commun. Il peut aussi étendre la main sur l'avant-bras, et réciproquement l'avant-bras sur la main.

Du Cubital postérieur.

Le cubital postérieur est situé à la partie postérieure et interne de l'avant-bras. Il s'étend de la tubérosité externe de l'humérus à l'extrémité supérieure du cinquième os du métacarpe. Ce muscle est alongé, plus épais et plus large à sa partie moyenne qu'à ses extrémités.

Sa face postérieure est couverte immédiatement par l'aponévrose de l'avant-bras, à laquelle elle est unie supérieurement d'une manière intime.

Sa face antérieure couvre le court supinateur, le long abducteur du pouce, le long extenseur de ce doigt, et l'extenseur propre de l'indicateur : elle couvre aussi la face postérieure du cubitus, à laquelle elle est attachée par du tissu cellulaire.

Le bord externe de ce muscle est uni dans sa moitié supérieure à l'extenseur propre du petit doigt. Le bord interne correspond dans son quart supérieur à l'anconé, auquel il n'est uni que par du tissu cellulaire ; ensuite il s'attache aux deux quarts moyens du bord postérieur du cubitus. Dans le reste de son étendue, ce bord est libre, et n'offre rien de remarquable.

L'extrémité supérieure du cubital postérieur s'attache à la tubérosité externe de l'humérus, au moyen du tendon commun dont il a été parlé plus haut. Delà ce muscle descend d'abord un peu obliquement de dehors en dedans ; ensuite il marche presque perpendiculairement le long de la face postérieure du cubitus. Sa

grosseur augmente jusqu'à l'union de son tiers supérieur avec ses deux tiers inférieurs; après quoi elle diminue, et il se termine par un tendon qui passe dans une coulisse creusée sur la partie postérieure de l'extrémité inférieure du cubitus, et dans laquelle il est retenu par le ligament annulaire postérieur du carpe. Ce tendon descend derrière l'os pyramidal, renfermé dans une espèce de canal ligamenteux. Il s'enfonce sous le muscle abducteur du petit doigt, s'élargit un peu, et va enfin s'attacher au côté interne de l'extrémité supérieure du cinquième os du métacarpe. Il se détache quelquefois de sa partie postérieure et externe un petit prolongement tendineux qui descend sur la face postérieure de cet os, et se joint au tendon de l'extenseur propre du petit doigt. La dernière extrémité de ce tendon fournit aussi quelques fibres aponévrotiques qui descendent sur le muscle opposant du petit doigt.

Le cubital postérieur est tendineux et charnu. Son tendon inférieur s'élargit au-dessus de la coulisse qui le renferme, et monte pendant quelques temps derrière les fibres charnues; sa largeur augmente encore, et il se cache dans l'épaisseur du corps charnu, vers la partie supérieure duquel il disparoît entièrement. Le tendon au moyen duquel ce muscle s'attache à la tubérosité externe de l'humérus, descend très-bas sur la face antérieure de la chair musculeuse. Les fibres charnues naissent de ce tendon, de la cloison aponévrotique qui est placée entre ce muscle et l'extenseur propre du petit doigt, et de l'aponévrose de l'avant-bras; toutes ces fibres, longues d'environ deux pouces

et demi, se rendent fort obliquement au tendon inférieur, dont elles couvrent la face antérieure jusqu'auprès de l'extrémité inférieure du cubitus.

Ce muscle étend la main sur l'avant-bras en l'inclinant un peu vers le cubitus. S'il agit en même temps que les radiaux externes, il étend la main directement. Quand il agit avec le cubital antérieur, il renverse le bord cubital de la main sur celui de l'avant-bras. Lorsque la main est fixée, il meut l'avant-bras sur le poignet.

De l'Anconé.

L'anconé est situé à la partie postérieure et supérieure de l'avant-bras. Il s'étend de la tubérosité externe de l'humérus au quart supérieur de la face postérieure du cubitus. Ce muscle est assez semblable à un triangle dont la base est en haut et le sommet en bas.

Sa face postérieure est couverte par l'aponévrose de l'avant-bras, à laquelle elle est unie seulement par du tissu cellulaire. Sa face antérieure couvre la capsule de l'articulation de l'avant-bras, le ligament annulaire du radius, le muscle court supinateur et le quart supérieur de la face postérieure du cubitus, à laquelle elle est attachée.

Son bord externe correspond au bord interne du cubital postérieur. Son bord interne s'attache au quart supérieur du bord postérieur du cubitus.

La base de ce muscle s'attache, par sa partie externe, à la partie inférieure et postérieure de la tubérosité externe de l'humérus, der-

rière l'attache du tendon commun aux muscles qui ont été décrits précédemment. Dans le reste de son étendue, cette base est continue à la partie externe et inférieure du triceps brachial. Le sommet s'attache au bord postérieur du cubitus.

L'anconé tient à la tubérosité externe de l'humérus par un tendon qui descend sur le bord externe jusqu'au-dessous de sa partie moyenne, et qui est plus large et plus mince inférieurement que supérieurement. Les fibres charnues naissent de ce tendon, et se terminent à la face postérieure du cubitus : elles n'ont pas toutes la même longueur ni la même direction. Les supérieures sont les plus courtes : leur direction est presque transversale. Les moyennes sont un peu plus longues, et un peu obliques de haut en bas et de dehors en dedans. Les inférieures sont les plus longues, et ont une direction qui approche beaucoup de la perpendiculaire.

Ce muscle étend l'avant-bras sur le bras et le bras sur l'avant-bras.

Du court Supinateur.

Le court supinateur est situé à la partie supérieure, externe et postérieure de l'avant-bras. Il s'étend depuis la tubérosité externe de l'humérus et le quart supérieur du bord externe du cubitus, jusqu'au tiers supérieur du radius qu'il embrasse. Ce muscle est aplati, recourbé sur lui-même de dehors en dedans, plus large supérieurement qu'inférieurement, et en quelque sorte triangulaire. On y considère une face externe, une face interne,

un bord antérieur, un bord postérieur, une base et un sommet.

La face externe est convexe : elle est couverte antérieurement par le muscle rond pronateur, l'artère radiale, le nerf radial, et le muscle long supinateur. Sa partie moyenne est couverte par les radiaux externes. Sa partie postérieure est placée immédiatement sous les muscles extenseur commun des doigs, extenseur propre du petit doigt, cubital postérieur et anconé.

La face interne couvre supérieurement la capsule et le ligament latéral externe de l'articulation du coude, auquel elle est fortement unie. Postérieurement, elle couvre une très-petite partie de la face postérieure du cubitus à laquelle elle s'attache. Dans le reste de son étendue, cette face est attachée au tiers supérieur des faces postérieure et externe du radius.

Le bord postérieur de ce muscle est attaché dans sa moitié supérieure environ à une crête longitudinale qu'on remarque sur la partie supérieure externe de la face postérieure du cubitus. Le reste de ce bord est oblique de haut en bas et de dedans en dehors, et couvre la partie supérieure du muscle long extenseur du pouce et celle de son long abducteur.

Le bord antérieur présente à sa partie supérieure une échancrure qui s'attache à la partie externe ou antérieure de la tubérosité bicipitale du radius. Cette échrancrure correspond au tendon du biceps, et donne attache à la capsule membraneuse mince qui retient la synovie, par laquelle ce tendon et la tubérosité bicipitale du radius sont lubréfiés. Dans le reste de son étendue, ce bord est couvert par

le rond pronateur, et s'attache au tiers supérieur du bord antérieur du radius.

Les bords antérieur et postérieur se réunissent à un angle aigu qui s'attache à la face externe du radius, au-dessus de l'insertion du rond pronateur.

La base de ce muscle est attachée la partie inférieure de la tubérosité externe de l'humérus, au-dessous du tendon commun aux muscles second radial externe, extenseur commun des doigts, etc. Elle s'attache aussi au cubitus, derrière la partie postérieure de sa petite cavité sigmoïde.

L'insertion du court supinateur à la tubérosité externe de l'humérus, se fait par un tendon large et épais. La face interne de ce tendon est fortement unie à la capsule et au ligament latéral externe de l'articulation du coude, ainsi qu'au ligament annulaire du radius. Sa face externe a des adhérences intimes supérieurement avec le tendon commun aux muscles premier radial externe, extenseur commun des doigts, extenseur propre du petit doigt, et cubital postérieur. Le tendon du court supinateur s'élargit, et descend sur la face externe de ce muscle jusqu'auprès de sa partie inférieure. Sa partie moyenne descend plus bas que ses parties antérieure et postérieure. Sa largeur est augmentée postérieurement par des fibres tendineuses qui viennent du cubitus.

Les fibres charnues naissent de la face interne de ce tendon et de la face postérieure du cubitus : elles se terminent au radius. Leur direction est oblique de haut en bas, d'arrière en avant et de dedans en dehors. Les antérieures sont beaucoup moins longues que les

moyennes et les postérieures. Les profondes sont aussi beaucoup moins longues que les superficielles

Ce muscle fait tourner le radius sur son axe de devant en dehors, ou, ce qui revient au même, il porte la main dans le sens de la supination.

Du long Abducteur du Pouce.

Le long abducteur du pouce est situé obliquement à la partie postérieure externe de l'avant-bras. Il s'étend de la partie inférieure du quart supérieur de la face postérieure du cubitus, du radius et du ligament inter-osseux à l'extrémité supérieure du premier os du métacarpe. Ce muscle est alongé, aplati, plus large à sa partie moyenne qu'à ses extrémités.

Sa face postérieure est couverte par le court supinateur, le cubital postérieur et le long extenseur du pouce auquel elle est unie : elle est couverte aussi par l'extenseur propre du petit doigt, par l'extenseur commun des doigts et par le second radial externe. La partie inférieure de cette face est placée immédiatement sous l'aponévrose de l'avant-bras.

Sa face antérieure couvre supérieurement une petite portion de la face postérieure du cubitus à laquelle elle est attachée. Plus bas, et plus en dehors, elle couvre le ligament inter-osseux et la face postérieure du radius, et s'y attache aussi ; ensuite elle couvre la face externe de cet os, les tendons des radiaux externes, l'articulation de l'avant-bras avec la main et l'artère radiale.

Le bord externe de ce muscle est attaché

supérieurement à la face postérieure du radius, le long d'une ligne oblique de haut en bas et de dedans en dehors ; ensuite il est attaché au bord postérieur de cet os dans l'étendue d'environ trois pouces. Le reste de ce bord est libre et ne présente rien de remarquable.

Le bord interne s'attache supérieurement à la crête longitudinale qu'on remarque sur la face postérieure du cubitus. Ensuite il s'enfonce sous le grand extenseur du pouce, et s'attache à la face postérieure du ligament inter-osseux. Le reste de ce bord correspond au court extenseur du pouce avec lequel il est souvent uni.

L'extrémité supérieure du long abducteur du pouce est mince et pointue : elle s'attache à la face postérieure du cubitus, au-dessous de l'insertion du court supinateur avec lequel elle est presque toujours unie. Delà ce muscle descend obliquement de dedans en dehors. Sa grosseur augmente d'abord un peu, après quoi elle diminue, et il se termine par un tendon dont la partie inférieure est souvent divisée en deux ou trois portions. Ce tendon passe sur le côté externe de l'extrémité inférieure du radius, dans une coulisse qui lui est commune avec le tendon du court extenseur du pouce. Il est retenu dans cette coulisse par le ligament annulaire postérieur du carpe. Une cloison membraneuse le sépare quelquefois du tendon du court extenseur. Les différentes portions dont ce tendon est composé vont s'attacher au côté externe de l'extrémité supérieure du premier os du métacarpe. Une d'elles se continue souvent avec l'extrémité supérieure du court abducteur du pouce.

Le tendon du long abducteur du pouce monte pendant quelque temps sur la face antérieure du corps charnu ; ensuite il se cache dans l'épaisseur de ce corps jusqu'auprès de son extrémité supérieure. On remarque à la partie supérieure interne de ce muscle une aponévrose qui naît du cubitus, et descend pendant quelque temps sur la face postérieure du corps charnu.

Les fibres charnues naissent de cette aponévrose, de la face postérieure du cubitus, de celle du radius et du ligament inter-osseux : ces fibres se rendent fort obliquement sur le tendon inférieur, dont elles couvrent la face postérieure jusqu'auprès de l'extrémité inférieure du radius.

Ce muscle porte le pouce en dehors et en arrière. Il agit aussi sur la main dont il fait l'abduction et l'extension. Lorsque le pouce et la main sont fixés, il meut l'avant-bras sur le poignet dans le même sens. Il peut aussi faire tourner le radius sur le cubitus, et contribuer à la supination.

Du court Extenseur du Pouce.

Le court extenseur du pouce est situé à la partie postérieure et inférieure de l'avant-bras. Il s'étend depuis le cubitus, le radius et le ligament inter-osseux jusqu'à l'extrémité supérieure de la première phalange du pouce. Ce muscle est beaucoup moins long et moins épais que le précédent auquel il ressemble d'ailleurs assez bien.

Sa face postérieure est couverte par le long

extenseur du pouce, par l'extenseur propre du petit doigt et par l'extenseur commun des doigts ; inférieurement, elle est placée immédiatement sous l'aponévrose de l'avant-bras.

Sa face antérieure couvre une très-petite portion de la face postérieure du cubitus à laquelle elle est attachée : plus en dehors et plus bas, elle s'attache au ligament inter-osseux : plus bas encore, elle couvre la face externe du radius et les tendons des radiaux externes.

Le bord externe de ce muscle correspond au grand abducteur du pouce avec lequel il est souvent confondu. Le bord interne est couvert dans une grande partie de son étendue par le long extenseur du pouce. La partie supérieure de ce bord s'attache au cubitus, au ligament inter-osseux et au radius. Sa partie inférieure est libre et n'offre rien de remarquable.

L'extrémité supérieure du court extenseur du pouce est mince et pointue : elle s'attache à la face postérieure du cubitus, entre les muscles long abducteur et long extenseur du pouce ; cette extrémité ne monte pas toujours jusqu'au cubitus, quelquefois elle est bornée à la partie moyenne du ligament inter-osseux. Delà ce muscle descend obliquement de dedans en dehors. Sa grosseur augmente d'abord un peu, ensuite elle diminue, et il se termine par un tendon grêle qui passe dans la coulisse dont il a été parlé à l'occasion du long abducteur du pouce. Ce tendon descend derrière le premier os du métacarpe, s'aplatit et va enfin s'attacher à la partie

postérieure de l'extrémité supérieure de la première phalange du pouce.

La structure du court extenseur du pouce a la plus grande analogie avec celle de son long abducteur. Ses fibres charnues naissent du cubitus et du ligament inter-osseux : elles se terminent sur le tendon inférieur qui en est environné de toutes parts jusqu'auprès de la coulisse dans laquelle il passe.

Ce muscle étend la première phalange du pouce sur le premier os du métacarpe. Lorsque le pouce est aussi étendu qu'il le peut être, il renverse le premier os du métacarpe en arrière et en dehors. Dans quelques occasions, il meut la main sur l'avant-bras, et réciproquement l'avant-bras sur la main. Il peut aussi contribuer au mouvement de supination.

Du long Extenseur du pouce.

Le long extenseur du pouce est situé à la partie postérieure de l'avant-bras. Il s'étend depuis la partie inférieure du tiers supérieur du cubitus, jusqu'à la dernière phalange du pouce. Ce muscle est alongé, aplati, plus large à sa partie moyenne qu'à ses extrémités.

Sa face postérieure est couverte par le cubital postérieur, l'extenseur propre de l'indicateur, l'extenseur du petit doigt et l'extenseur commun des doigts. Sa face antérieure couvre le grand abducteur du pouce, son petit extenseur, la face postérieure du cubitus à laquelle elle est attachée, et le ligament inter-osseux auquel elle s'attache aussi. En outre elle couvre la face postérieure

du radius et les tendons des radiaux externes.

Le bord externe de ce muscle est couché sur le grand abducteur du pouce et sur le petit extenseur de ce doigt. Le bord interne est attaché dans sa moitié supérieure environ à la crête longitudinale qu'on remarque sur la face postérieure du cubitus, plus en dehors que l'extenseur propre de l'indicateur par lequel il est couvert : la moitié inférieure de ce bord est libre et n'offre rien de remarquable.

L'extrémité supérieure du long extenseur du pouce est très-mince : elle s'attache à la face postérieure du cubitus, plus en dedans que le long abducteur du même doigt avec lequel elle est souvent unie. Delà ce muscle descend un peu obliquement de dedans en dehors. Il grossit d'abord un peu, ensuite il devient plus mince et plus étroit, et se termine bientôt par un tendon qui s'engage sous le ligament annulaire postérieur du carpe dans une coulisse qui lui est particulière. Cette coulisse est oblique de haut en bas et de dedans en dehors : elle est creusée sur la partie postérieure et externe de l'extrémité inférieure du radius. Arrivé sur le dos de la main, ce tendon s'élargit un peu et passe sur ceux des radiaux externes dont il croise la direction, après quoi il descend sur le côté interne de la face postérieure du premier os du métacarpe, et se joint vers l'articulation de cet os avec la première phalange du pouce, au côté interne du tendon du court extenseur. Ensuite il s'élargit et descend jusqu'à la partie postérieure de l'extrémité supérieure de la dernière phalange, et s'y attache. Deux expansions aponévrotiques, dont l'une vient

du tendon du court abducteur du pouce, et l'autre de celui de son court fléchisseur, se joignent au tendon du long extenseur de ce doigt, et forment avec lui une aponévrose dont les parties latérales sont beaucoup plus minces que la partie moyenne. Cette aponévrose recouvre presque toute la largeur de la face postérieure de la première phalange.

Le long extenseur du pouce est tendineux et charnu. Son tendon monte dans l'épaisseur du corps charnu jusqu'au-dessus de sa partie moyenne. Les fibres charnues naissent de la face postérieure du cubitus et de celle du ligament inter-osseux, soit immédiatement, soit au moyen de quelques fibres tendineuses qu'on remarque sur la partie postérieure, supérieure et interne du muscle. Elles se rendent fort obliquement sur le tendon inférieur qu'elles accompagnent jusqu'à la coulisse dans laquelle il est renfermé.

Ce muscle étend la dernière phalange du pouce sur la première, celle-ci sur le premier os du métacarpe, et cet os sur le carpe. Lorsque le pouce est étendu autant qu'il le peut être, il étend la main sur l'avant-bras. Si la main est fixée, il meut à contre-sens l'avant-bras sur le poignet. Il peut aussi contribuer à la supination.

De l'Extenseur propre du doigt Indicateur.

L'extenseur propre du doigt indicateur est situé à la partie postérieure de l'avant-bras. Il s'étend de la partie moyenne de la face postérieure du cubitus aux deux dernières phalanges du doigt indicateur. La forme de ce

muscle est semblable à celle du long extenseur du pouce.

Sa face postérieure est couverte par le cubital postérieur, par l'extenseur propre du petit doigt, et par l'extenseur commun des doigts. Sa face antérieure couvre la face postérieure du cubitus, la face postérieure du ligament inter-osseux, le long extenseur du pouce, l'extrémité inférieure du radius et le dos de la main. Elle est attachée au cubitus et au ligament inter-osseux.

Le bord externe de ce muscle est couché dans une grande partie de son étendue sur le long extenseur du pouce. Le bord interne s'attache dans son tiers supérieur environ à la crête longitudinale qu'on remarque sur la face postérieure du cubitus : les deux tiers inférieurs de ce bord ne présentent rien de remarquable.

L'extrémité supérieure de l'extenseur propre du doigt indicateur est mince et pointue : elle s'attache à la partie moyenne de la face postérieure du cubitus, plus en dehors que le long extenseur du pouce avec lequel elle est unie. Dela ce muscle descend un peu obliquement de dedans en dehors. Sa grosseur augmente d'abord un peu, après quoi elle diminue, et il se termine par un tendon. Ce tendon est uni à ceux de l'extenseur commun des doigts par une espèce de membrane molle et lâche; il passe avec eux dans une coulisse creusée sur la partie postérieure de l'extrémité inférieure du radius. Arrivé sur le dos de la main, le tendon de l'extenseur propre du doigt indicateur se place au côté externe de celui que ce doigt reçoit de l'extenseur commun.

En descendant, ces deux tendons se rapprochent de plus en plus, et lorsqu'ils sont arrivés derrière l'articulation du second os du métacarpe avec le doigt indicateur, ils se joignent pour n'en former plus qu'un qui s'attache à la seconde et à la dernière phalanges de ce doigt, comme il a été dit en parlant de l'extenseur commun.

Le tendon de l'extenseur propre du doigt indicateur monte dans l'épaisseur du corps charnu jusqu'auprès de son extrémité supérieure. Les fibres charnues de ce muscle naissent de la face postérieure du cubitus; il en naît aussi quelques-unes de la face postérieure du ligament inter-osseux. Elles descendent très-obliquement sur le tendon qu'elles couvrent de toutes parts jusqu'à la coulisse qui lui donne passage.

Ce muscle étend les trois phalanges du doigt indicateur. Il peut aussi étendre la main sur l'avant-bras, et réciproquement l'avant-bras sur la main.

Du rond Pronateur,

Le rond pronateur est situé obliquement à la partie antérieure et supérieure de l'avant-bras. Il s'étend de la tubérosité interne de l'humérus et de l'apophyse coronoïde du cubitus, à la partie moyenne de la face externe du radius. Ce muscle est alongé, aplati, beaucoup plus gros supérieurement qu'inférieurement.

Sa face antérieure est couverte dans ses deux tiers supérieurs par l'aponévrose de l'avant-bras; dans le reste de son étendue, elle est couverte par le long supinateur, l'artère ra-

diale, le nerf radial, et par les muscles radiaux externes. Sa face postérieure couvre le brachial antérieur et le sublime auquel elle adhère fortement : elle couvre aussi le nerf médian et l'artère cubitale.

Le bord externe de ce muscle est couché dans sa moitié supérieure environ, sur le brachial antérieur, et est séparé du long supinateur par un intervalle dans lequel on trouve le tendon du biceps, l'artère brachiale et le nerf médian. La moitié inférieure de ce bord est cachée par le long supinateur et les radiaux externes : elle est parallèle au bord antérieur du court supinateur sur lequel elle anticipe un peu. Le bord interne est uni dans ses deux tiers supérieurs avec le bord externe du radial antérieur. Le tiers inférieur de ce bord est libre et séparé du radial antérieur par un intervalle, dans lequel on voit une partie du sublime.

L'extrémité supérieure du rond pronateur s'attache à la partie antérieure de la tubérosité interne de l'humérus, en se confondant avec le radial antérieur. Elle s'attache aussi à la partie interne de l'apophyse coronoïde du cubitus, au moyen d'une petite portion qui est séparée du reste du muscle par le nerf médian. Delà ce muscle descend obliquement de dedans en dehors. Sa grosseur diminue, et il va se fixer à la partie moyenne de la face externe du radius.

L'attache du rond pronateur au radius se fait par un tendon large et épais, qui monte d'abord pendant quelque temps sur la face antérieure du corps charnu, et se cache ensuite dans l'épaisseur de ce corps jusqu'au-dessus

de sa partie moyenne où il disparoît entièrement. Les fibres charnues de ce muscle naissent de la partie antérieure de la tubérosité interne de l'humérus par des aponévroses assez courtes. Il en naît un grand nombre de l'aponévrose placée entre ce muscle et le sublime, de celle qui le sépare d'avec le radial antérieur, et d'un petit tendon au moyen duquel il s'attache à l'apophyse coronoïde du cubitus. Quelques-unes naissent de la face interne de l'aponévrose de l'avant-bras. De tous ces endroits, elles descendent sur le tendon inférieur, dont elles couvrent les bords et la face postérieure jusqu'au radius.

Le rond pronateur fait tourner le radius sur son axe de dehors en dedans, et contribue par-là à la pronation. Lorsque la pronation est aussi grande qu'elle peut l'être, ou que le radius est retenu par les muscles supinateurs, ce muscle peut fléchir l'avant-bras sur le bras, et en quelques occasions le bras sur l'avant-bras.

Du Radial antérieur.

Le radial antérieur est situé à la partie antérieure de l'avant-bras. Il s'étend de la tubérosité interne de l'humérus au second os du métacarpe. Ce muscle est alongé, aplati, plus épais et plus large à la partie moyenne de son corps charnu qu'à ses extrémités.

Sa face antérieure est couverte en dehors par le long supinateur, et dans le reste de sa largeur par l'aponévrose de l'avant-bras. Sa face postérieure couvre le sublime avec lequel elle est fortement unie supérieurement : elle

couvre aussi inférieurement le long fléchisseur du pouce et l'articulation de la main.

Le bord externe de ce muscle est uni dans son tiers supérieur avec le bord interne du rond pronateur. Les deux tiers inférieurs de ce bord n'offrent rien de remarquable. Le bord interne est uni supérieurement dans l'étendue de quatre ou cinq travers de doigt avec le bord externe du palmaire grêle. Le reste de ce bord ne présente rien de particulier.

L'extrémité supérieure du radial antérieur s'attache à la tubérosité interne de l'humérus par un tendon qui lui est commun avec le rond pronateur, le palmaire grêle, le cubital antérieur et le sublime. Ce tendon épais et court naît de la partie inférieure et antérieure de la tubérosité interne de l'humérus. Il se divise bientôt en plusieurs portions qui s'écartent les unes des autres, et qui s'interposent entre les différens muscles qui sont attachés à la tubérosité interne de l'humérus, tels que le rond pronateur, le radial antérieur, le palmaire grêle, le cubital antérieur et le sublime. Après s'être ainsi attaché, le radial antérieur descend un peu obliquement de dedans en dehors. Sa grosseur augmente jusqu'au milieu de son corps charnu, ensuite elle diminue, et il dégénère en un long tendon qui commence très-haut sur la face antérieure. Ce tendon passe derrière la partie supérieure des muscles court abducteur, et opposant du pouce dans une coulisse qui est creusée sur la partie antérieure de l'os trapèze, et dans laquelle il est retenu par le ligament annulaire antérieur du carpe. En sortant de cette coulisse, ce tendon s'enfonce en arrière et un peu en dehors; il s'élargit

et va enfin s'attacher à la partie antérieure de l'extrémité supérieure du second os du métacarpe.

Le radial antérieur est tendineux et charnu. Son tendon est étroit et arrondi inférieurement, large et mince supérieurement; il monte pendant quelque temps sur la face antérieure de la portion charnue, dans l'épaisseur de laquelle il se cache ensuite jusqu'à sa partie moyenne. Il se détache du tendon commun, dont il a été parlé plus haut, une portion tendineuse, large et mince qui descend entre le radial antérieur et le sublime. A l'endroit où ces deux muscles cessent d'être unis, cette portion tendineuse descend sur la face postérieure du premier dans l'étendue de plus d'un pouce. Les bords externe et interne de cette même portion tendineuse se prolongent en avant et se placent, le premier entre le rond pronateur et le radial antérieur, et le second entre ce dernier muscle et le palmaire grêle. Les fibres charnues du radial antérieur naissent de cette portion tendineuse et de l'aponévrose de l'avant-bras : elles descendent fort obliquement sur le tendon inférieur, dont elles couvrent la face postérieure jusqu'au-dessous de la partie moyenne de l'avant-bras.

Ce muscle fléchit la main sur l'avant-bras, et la renverse en même temps un peu du côté du radius. Lorsqu'il agit avec le cubital antérieur, il fléchit directement la main. S'il agit avec les radiaux externes, il la renverse directement sur le radius. Lorsque la main est fixée, il meut de même l'avant-bras sur le poignet.

Du Palmaire grêle ou long Palmaire.

Le palmaire grêle est situé à la partie antérieure et moyenne de l'avant-bras. Il s'étend de la tubérosité interne de l'humérus au ligament annulaire antérieur du carpe. Ce muscle est assez semblable au radial antérieur, dont il ne diffère que parce qu'il est plus mince et plus étroit.

Sa face antérieure est couverte immédiatement par l'aponévrose de l'avant-bras. Sa face postérieure couvre le sublime. Son bord externe est uni dans son quart supérieur environ au bord interne du radial antérieur. Son bord interne est uni dans son quart supérieur au sublime.

L'extrémité supérieure du palmaire grêle est attachée à la tubérosité interne de l'humérus, au moyen du tendon commun dont il a été parlé à l'occasion du radial antérieur. Delà ce muscle descend directement le long de la partie moyenne de l'avant-bras. Sa grosseur augmente d'abord un peu, ensuite elle diminue. Lorsqu'il a parcouru environ cinq pouces de chemin, il se termine par un tendon assez mince et plat, qui s'attache à la face antérieure du ligament annulaire antérieur du carpe, et se continue en grande partie avec l'aponévrose palmaire.

La structure du palmaire grêle est assez semblable à celle du radial antérieur. Son tendon monte pendant quelque temps sur le corps charnu, après quoi il se cache dans l'épaisseur de ce corps jusqu'au milieu de sa longueur. Les fibres charnues naissent des apo-

névroses placées entre ce muscle, le sublime et le radial antérieur. Il en vient aussi un assez grand nombre de l'aponévrose de l'avant-bras : elles se rendent fort obliquement sur le tendon inférieur. Ce muscle présente beaucoup de variétés : dans certains sujets, au lieu d'être charnu en haut et tendineux en bas, son corps charnu répond à la partie moyenne de l'avant-bras et ses extrémités sont tendineuses. Dans d'autres sujets, le corps charnu de ce muscle ne le cède presque en rien pour la longueur à celui du radial antérieur. Quelquefois le corps charnu est fort long et descend jusqu'auprès du poignet. Enfin, il n'est pas rare de rencontrer des sujets chez lesquels ce muscle n'existe point. Le palmaire grêle fléchit la main sur l'avant-bras, et réciproquement l'avant-bras sur la main.

Du Cubital antérieur.

Le cubital antérieur est situé à la partie antérieure et interne de l'avant-bras. Il s'étend de la tubérosité interne de l'humérus et du bord postérieur du cubitus à l'os pisiforme. Ce muscle est alongé, aplati, beaucoup plus large supérieurement qu'inférieurement.

Sa face antérieure est inclinée en dedans : elle est couverte immédiatement par l'aponévrose de l'avant-bras. Sa face postérieure couvre le profond, l'artère cubitale et le nerf cubital : elle couvre aussi inférieurement le carré pronateur.

Le bord externe de ce muscle est intimement uni dans son tiers supérieur avec le bord interne du sublime. Le tiers moyen de ce bord

n'est uni au sublime que par du tissu cellulaire. Son tiers inférieur en est séparé par un intervalle dans lequel on trouve l'artère cubitale et le nerf cubital. Le bord interne est un peu tourné en arrière : ses trois quarts supérieurs sont attachés au bord postérieur du cubitus : son quart inférieur est libre et n'offre rien de particulier.

L'extrémité supérieure du cubital antérieur présente deux portions dont l'une est externe ou antérieure, plus grande, et l'autre interne ou postérieure plus petite. La première s'attache à la tubérosité interne de l'humérus, au moyen du tendon commun dont il a déja été parlé plusieurs fois. La seconde s'attache à la partie interne de l'olécrâne. Ces deux portions sont séparées par un intervalle qui loge le nerf cubital. Une aponévrose qui va de l'une à l'autre recouvre ce nerf. Le cubital antérieur, après s'être ainsi attaché supérieurement, descend un peu obliquement d'arrière en avant et de dedans en dehors, le long de la partie interne et antérieure du cubitus. Sa largeur diminue, et il va s'attacher à la partie antérieure de l'os pisiforme.

Ce muscle est tendineux et charnu. Son attache à l'os pisiforme se fait par un tendon considérable duquel se détachent quelques fibres, dont les unes descendent sur la partie supérieure des muscles abducteur et court fléchisseur du petit doigt, et les autres passent devant l'artère cubitale et se continuent avec la partie supérieure du ligament annulaire antérieur du carpe. Ce tendon monte le long du bord interne du muscle dans l'étendue de quatre ou cinq travers de doigt, ensuite sa

largeur augmente, et il marche sur la face postérieure jusqu'au-dessus de la partie moyenne de l'avant-bras ; après quoi il se cache entre les fibres charnues pendant quelque temps. Le bord interne du cubital antérieur est formé dans ses trois quarts supérieurs par une aponévrose large et mince qui lui est commune en partie avec le profond. Cette aponévrose naît du bord postérieur du cubitus et descend sur la face antérieure du muscle où elle se confond avec l'aponévrose de l'avant-bras : elle se confond aussi avec la cloison aponévrotique qui sépare ce muscle d'avec le sublime. Les fibres charnues du cubital antérieur naissent de l'aponévrose qu'on remarque à son bord interne, de l'aponévrose de l'avant-bras et de l'espèce de cloison aponévrotique qui le sépare d'avec le sublime ; elles se rendent toutes au tendon inférieur. Les externes sont presque verticales, les internes descendent obliquement d'arrière en avant et de dedans en dehors : elles couvrent le côté interne et postérieur du tendon jusqu'à l'os pisiforme.

Ce muscle fléchit la main sur l'avant-bras et l'incline en même temps un peu vers le cubitus. S'il agit de concert avec le radial antérieur, il la fléchit directement. Lorsqu'il se contracte en même temps que le cubital postérieur, il la renverse en ligne droite sur le côté cubital de l'avant-bras. Dans quelques occasions, il meut à contre-sens l'avant-bras sur la main.

Du Sublime.

Le sublime est situé à la partie antérieure de l'avant-bras Il s'étend de la tubérosité interne de l'humérus et du bord antérieur du radius aux secondes phalanges des quatre derniers doigts. Ce muscle est alongé, aplati et divisé en quatre portions inférieurement.

Sa face antérieure est couverte par le rond pronateur, le radial antérieur, le palmaire grêle et l'aponévrose de l'avant-bras. Sa face postérieure couvre le profond, le long fléchisseur du pouce et le nerf médian : elle couvre aussi supérieurement l'artère cubitale et le nerf cubital.

Le bord externe de ce muscle commence au côté interne de l'apophyse coronoïde du cubitus. Delà il descend obliquement de dedans en dehors jusqu'au-dessous de la tubérosité bicipitale du radius en passant devant l'artère cubitale et le nerf médian dont il croise la direction ; ensuite il s'attache à la moitié supérieure environ du bord antérieur du radius, entre le court supinateur et le long fléchisseur du pouce. Le reste de ce bord n'offre rien de remarquable.

Le bord interne est uni supérieurement dans l'étendue de cinq ou six travers de doigt au bord externe du cubital antérieur ; ensuite il en est séparé par un intervalle dans lequel on trouve l'artère cubitale et le nerf cubital.

L'extrémité supérieure du sublime s'attache à la tubérosité interne de l'humérus, au moyen du tendon commun dont il a déja été parlé plusieurs fois : elle s'attache aussi à l'apo-

physe coronoïde du cubitus et au ligament latéral interne de l'articulation du coude. Delà ce muscle descend d'abord un peu obliquement de dedans en dehors, ensuite il prend une direction verticale, sa largeur et son épaisseur augmentent, et il se divise bientôt en quatre portions charnues qui répondent aux quatre doigts, à la flexion desquels ce muscle est destiné. De ces quatre portions, celles qui appartiennent aux doigts du milieu et annulaire, sont placées devant celles de l'indicateur et du petit doigt. La portion du doigt du milieu est la plus large et la plus épaisse : celles de l'annulaire et de l'indicateur le sont un peu moins. La portion du petit doigt est la plus mince et la plus étroite.

Chacune de ces portions se termine bientôt par un tendon dont la grosseur est proportionnée à celle du corps charnu auquel il succède. Ces tendons unis entr'eux et à ceux du profond par un tissu cellulaire lâche et comme membraneux, passent dans l'espèce de coulisse que présente la face antérieure du carpe. Ils sont retenus dans cette coulisse par un ligament qu'on nomme annulaire antérieur du carpe.

Ce ligament s'étend du scaphoïde et du trapèze à l'os pisiforme et à l'os crochu : il est plus large supérieurement qu'inférieurement. On y considère une face antérieure, une face postérieure, et quatre bords, un supérieur, un inférieur, un externe et un interne. La face antérieure est couverte par le tendon du palmaire grêle auquel elle est fortement unie, par le palmaire cutané lorsqu'il existe, par la peau et par l'artère cubitale et

le nerf cubital. La face postérieure couvre les tendons des muscles sublime, profond, radial antérieur et long fléchisseur du pouce : elle couvre aussi le nerf médian. Le bord supérieur est continu à l'aponévrose de l'avant-bras. Le bord inférieur est confondu avec l'aponévrose palmaire. Le bord externe est attaché à la partie antérieure du trapèze et du scaphoïde, mais surtout au premier de ces os : ce bord est confondu avec les aponévroses des muscles court abducteur, opposant et court fléchisseur du pouce. Le bord interne s'attache à l'os pisiforme et au bord antérieur de l'éminence qu'on remarque sur la face antérieure de l'os crochu. Entre ces deux os, il s'attache à un ligament qui va de l'un à l'autre. La partie inférieure de ce bord est confondue avec les fibres aponévrotiques du muscle opposant du petit doigt.

Le ligament annulaire antérieur du carpe est fort épais, sur-tout inférieurement : son tissu est très-serré, les fibres qui le composent ont une direction transversale. Les plus superficielles sont la continuation des fibres aponévrotiques des muscles court abducteur, opposant et court fléchisseur du pouce, et du muscle opposant du petit doigt. Il en vient aussi quelques-unes du tendon du cubital antérieur. Ce ligament retient les tendons qui sont placés derrière lui, en prévient le déplacement et le changement de direction.

Lorsque les tendons du sublime sont sortis de dessous le ligament annulaire, et qu'ils sont arrivés dans la paume de la main, ils s'écartent les uns des autres, et descendent derrière l'aponévrose palmaire et devant les tendons du profond et la partie supérieure des

muscles lombricaux. Le tissu cellulaire qui les unit ensemble sous le ligament annulaire, les accompagne dans la paume de la main, et forme à chacun d'eux une espèce de gaîne celluleuse lâche. En descendant, ces tendons s'élargissent insensiblement, et ils deviennent en même temps plus minces. Vers l'extrémité inférieure des os du métacarpe, ils passent entre les cloisons aponévrotiques dont nous parlerons en décrivant l'aponévrose palmaire; ensuite ils s'engagent dans la gouttière creusée sur la face antérieure des premières et secondes phalanges des doigts. Ils sont retenus dans cette gouttière par une gaîne ligamenteuse très-forte. On considère à cette gaîne une face antérieure, une face postérieure et deux bords. La face antérieure est couverte par la peau et par les vaisseaux et les nerfs collatéraux des doigts. La face postérieure est lisse et contiguë aux tendons du sublime et du profond. Les bords sont attachés aux bords des phalanges. Ces gaînes sont très-épaisses devant la partie moyenne des premières phalanges : elles ont un peu moins d'épaisseur devant la partie moyenne des secondes phalanges. Vis-à-vis l'articulation de ces phalanges, elles diparoissent presque entièrement et sont remplacées par une espèce de membrane molle et lâche qui ne gêne en rien les mouvemens de ces os. Enfin, elles disparoissent entièrement vers l'extrémité inférieure des secondes phalanges. Le tissu de ces gaînes est extrêmement dense et serré : il est composé de fibres transversales dont la couleur est resplendissante comme celle des aponévroses. Chacune de ces gaînes forme, avec la face antérieure des pre-

mière et seconde phalanges, un canal qui est rempli exactement par les tendons du sublime et du profond. Les parois de ce canal sont lubréfiées par une humeur synoviale, épaisse. L'usage de ces gaînes n'est pas douteux: elles retiennent les tendons du sublime et du profond, et les empêchent de quitter la face antérieure des phalanges lors de la contraction de ces muscles, comme ils le feroient sans cela.

Avant de s'engager dans les gaînes dont nous venons de parler, les tendons du sublime paroissent fendus suivant leur longueur; mais lorsqu'ils sont arrivés au-dessous de la partie moyenne des premières phalanges, chacun se divise en deux bandelettes qui laissent passer entr'elles le tendon du profond. Ces bandelettes se contournent bientôt comme en pas de vis, de sorte que leurs bords voisins s'éloignent et que leurs bords éloignés se rapprochent derrière le tendon du profond. Par ce contour réciproque, elles forment deux gouttières qui embrassent, en sens contraire, le tendon du profond, de manière que ce tendon est couvert par la gouttière supérieure et qu'il couvre l'inférieure. Ensuite ces deux bandelettes tendineuses se joignent vis-à-vis l'articulation des premières phalanges avec les secondes. Cette jonction dépend principalement de petites languettes tendineuses qui passent de l'une à l'autre en s'entre-croisant. Enfin, elles se séparent de nouveau, se rétrécissent un peu, et vont s'attacher aux parties latérales de la face antérieure de la seconde phalange, un peu au-dessous de sa partie moyenne.

Les bandelettes tendineuses qui résultent

de la division des tendons du sublime, sont attachées à la face antérieure des premières phalanges par deux brides ligamenteuses assez longues, mais très-grêlés, qui se fixent, d'une part, aux parties latérales et supérieures de la face antérieure des premières phalanges; et de l'autre, à la face postérieure des bandelettes tendineuses; quelquefois on ne trouve qu'une de ces brides. Ces deux bandelettes tendineuses tiennent ensemble, avant et après leur union, au moyen d'une substance membraneuse, molle et lâche, qui remplit les angles qu'elles forment. Enfin, la partie postérieure de leur union tient à la partie inférieure de la face antérieure de la première phalange par une substance membraneuse semblable.

La structure du sublime est assez compliquée : ce muscle est tendineux et charnu. Chacun de ses tendons inférieurs se continue très-loin sur la portion charnue à laquelle il correspond. Celui du doigt du milieu monte en s'élargissant sur le côté externe et postérieur de la portion charnue à laquelle il appartient, jusqu'auprès de la partie supérieure de l'avant-bras. Celui du doigt annulaire, après avoir marché pendant quelque temps sur la face antérieure de la portion charnue à laquelle il correspond, se cache dans l'épaisseur de cette portion, et ne disparoît entièrement que vers le milieu de sa longueur. Le tendon de l'indicateur monte derrière le corps charnu auquel il appartient jusqu'au-dessus de sa partie moyenne. Enfin, celui du petit doigt se continue fort haut sur la face antérieure du corps charnu auquel il correspond. L'attache du sublime à la tubérosité interne de l'humérus,

se fait au moyen du tendon commun dont il a deja été parlé plusieurs fois. Une portion de ce tendon descend entre ce muscle, le rond pronateur, le radial interne et le palmaire grêle, et sert d'attache commune à leurs fibres charnues. On remarque dans l'épaisseur du sublime un tendon plus étroit et plus épais à sa partie moyenne qu'à ses extrémités. Des deux extrémités de ce tendon, la supérieure se continue dans l'épaisseur du muscle jusqu'auprès de la tubérosité interne de l'humérus. L'inférieure descend fort bas entre la portion charnue du doigt indicateur et celle du petit doigt.

Les fibres charnues du sublime sont disposées de la manière suivante. Celles qui forment la portion du doigt du milieu naissent du tendon commun, au moyen duquel le sublime s'attache à la tubérosité interne de l'humérus, et du bord antérieur du radius. Toutes ces fibres se rendent sur le côté externe et antérieur du tendon de cette portion, et l'accompagnent jusqu'auprès du ligament annulaire antérieur du carpe. Celles qui naissent du radius succèdent à des aponévroses assez longues : elles sont obliques de haut en bas et de dedans en dehors, et forment un plan musculeux large et mince.

Les fibres charnues de la portion qui appartient au doigt annulaire, naissent du tendon commun dont il a été parlé plus haut, de la partie antérieure du tendon mitoyen, et de la cloison aponévrotique qui sépare le sublime d'avec le cubital antérieur. De ces divers endroits, elles se rendent fort obliquement sur les côtés du tendon auquel elles correspondent:

elles accompagnent ce tendon jusqu'au-dessous de la partie moyenne de l'avant-bras. Les deux portions dont nous venons de parler, sont confondues par leurs bords voisins, et ne forment qu'un même corps musculeux. On remarque derrière ce corps musculeux une masse charnue qui est confondue avec lui, et dont les fibres naissent du tendon commun fixé à la tubérosité interne de l'humérus, de l'apophyse coronoïde du cubitus, de la capsule et du ligament latéral interne de l'articulation du coude : ces fibres se rendent à l'extrémité supérieure du tendon mitoyen.

Enfin, les fibres charnues qui appartiennent au doigt indicateur et au petit doigt, naissent des parties latérales et inférieures du tendon mitoyen, et se portent fort obliquement sur les tendons auxquels elles correspondent : elles accompagnent ces tendons jusqu'auprès du ligament annulaire, mais elles descendent plus bas sur celui de l'indicateur que sur celui du petit doigt.

Le sublime fléchit les secondes phalanges sur les premières, et les premières sur les os du métacarpe. Il peut aussi fléchir la main sur l'avant-bras, et l'avant-bras sur la main.

Du long Fléchisseur du Pouce.

Le long fléchisseur du pouce est situé à la partie antérieure de l'avant-bras. Il s'étend des trois quarts supérieurs de la face antérieure du radius à la dernière phalange du pouce. Ce muscle est alongé, aplati, beaucoup plus épais à son côté interne qu'à l'externe.

Sa face antérieure est couverte par le sublime, le radial antérieur, l'artère radiale et le tendon du long supinateur. Sa face postérieure s'attache aux trois quarts supérieurs de la face antérieure du radius : elle s'attache aussi un peu à la face antérieure du ligament inter-osseux ; ensuite elle couvre le carré pronateur, l'articulation de la main, la partie antérieure du carpe et le muscle court fléchisseur du pouce.

Le bord externe de ce muscle est très-mince; il s'attache aux trois quarts supérieurs du bord antérieur du radius; ensuite il est libre et n'offre rien de remarquable. Le bord interne est plus épais que l'externe ; il est couché sur le profond auquel il est uni par du tissu cellulaire.

L'extrémité supérieure du long fléchisseur du pouce est mince et pointue : elle s'attache à la partie supérieure de la face antérieure du radius immédiatement au-dessous de la tubérosité bicipitale. Cette extrémité tient aussi quelquefois à la partie inférieure et interne de l'apophyse coronoïde du cubitus, au moyen d'un petit prolongement, charnu à sa partie moyenne et tendineux à ses extrémités. Delà ce muscle descend le long de la face antérieure du radius. Sa grosseur augmente d'abord un peu; après quoi elle diminue, et il dégénère en un tendon qui commence très-haut sur la face antérieure. Ce tendon passe derrière le ligament annulaire antérieur du carpe, conjointement avec les tendons du sublime et du profond auxquels il est uni par la substance membraneuse, molle et lâche dont il a été parlé plus haut. Lorsqu'il est parvenu au-

dessous de ce ligament, il descend obliquement de dedans en dehors entre les deux portions du court fléchisseur du pouce. Arrivé vis-à-vis l'extrémité inférieure du premier os du métacarpe, il passe entre les deux os sésamoïdes qui se rencontrent dans son articulation avec la première phalange du pouce. Il descend ensuite le long de la face antérieure de cette phalange, contre laquelle il est retenu par une gaîne ligamenteuse beaucoup moins épaisse que celles dont il a été parlé à l'occasion du sublime. En sortant de cette gaîne, il passe sur l'articulation de la première phalange avec la dernière, à la face antérieure de laquelle il s'attache, un peu au-dessus de sa partie moyenne. Ce tendon présente des traces de division comme ceux du profond. Il est uni à la face antérieure de la première phalange, et à la partie supérieure et antérieure de la dernière par une substance membraneuse lâche.

Le long fléchisseur du pouce est tendineux et charnu. Son tendon monte en s'élargissant sur la face antérieure du corps charnu jusqu'auprès de l'extrémité supérieure. Lorsque le prolongement, au moyen duquel ce muscle s'attache à l'apophyse coronoïde du cubitus, existe, la partie supérieure du tendon monte pendant quelque temps sur la partie antérieure de ce prolongement. Les fibres charnues de ce muscle naissent de la face antérieure du radius et du ligament inter-osseux: elles se rendent fort obliquement sur la face postérieure du tendon qu'elles accompagnent jusqu'au ligament annulaire antérieur du carpe.

Ce muscle fléchit la dernière phalange du pouce sur la première, la première sur le pre-

mier os du métacarpe, et cet os lui-même sur le trapèze. Lorsque la flexion du pouce est aussi grande qu'elle peut l'être, il fléchit la main sur l'avant-bras; et réciproquement l'avant-bras sur la main.

Du Profond.

Le profond est situé à la partie antérieure de l'avant-bras. Il s'étend depuis la partie supérieure du cubitus, jusqu'à la troisième phalange des quatre derniers doigts. Ce muscle est alongé, aplati et recourbé sur lui-même d'avant en arrière pour embrasser le cubitus.

Sa face antérieure est couverte par le cubital antérieur, le sublime, les nerfs médian et cubital, et par l'artère cubitale.

Sa face postérieure est attachée aux trois quarts supérieurs des faces antérieure et interne du cubitus et au bord qui les sépare : elle est attachée aussi aux trois quarts supérieurs de la face antérieure du ligament inter-osseux, ensuite elle couvre le carré pronateur, l'articulation de la main, la partie antérieure du carpe, celle du métacarpe, les muscles court fléchisseur et adducteur du pouce, et les deux derniers inter-osseux palmaires.

Le bord externe de ce muscle correspond au long fléchisseur du pouce par lequel il est couvert dans une partie de son étendue. La moitié supérieure de ce bord est côtoyée par l'artère inter-osseuse antérieure, et s'attache au ligament inter-osseux : sa moitié inférieure est libre et ne présente rien de remarquable.

Le bord interne est attaché dans ses deux tiers supérieurs au bord postérieur du cubitus. Il est libre dans le reste de son étendue.

L'extrémité supérieure du profond s'attache à la partie inférieure de l'empreinte raboteuse qu'on remarque au bas de l'apophyse coronoïde du cubitus : cette extrémité présente une espèce de bifurcation qui embrasse l'extrémité inférieure du brachial antérieur. La partie interne de cette bifurcation est beaucoup plus considérable que l'externe, et monte fort haut sur le côté interne de l'apophyse olécrâne où elle se fixe. Delà ce muscle descend perpendiculairement : sa grosseur augmente d'abord un peu, ensuite elle diminue, et il se divise en quatre portions dont les trois internes sont peu distinctes l'une de l'autre. Chacune de ces portions se termine par un tendon qui commence très-haut sur la face antérieure du muscle. Ces tendons sont d'abord fort larges et divisés en plusieurs bandelettes. Vers la partie inférieure de l'avant-bras, ces bandelettes se réunissent, et les tendons qu'elles forment deviennent plus épais et sont plus distincts l'un de l'autre. Ils sont unis entr'eux et à ceux du sublime par une substance membraneuse, molle et lâche qui les accompagne sous le ligament annulaire du carpe, derrière lequel ils passent pour se rendre dans la paume de la main. Cette substance les unit aussi aux ligamens qui couvrent la face antérieure du carpe.

Lorsque ces tendons sont arrivés dans la paume de la main, ils descendent en s'écartant l'un de l'autre, se placent derrière ceux du sublime, et s'engagent avec eux dans les gaînes ligamenteuses dont il a été parlé précédemment : ils traversent, vis-à-vis le milieu des première phalanges, la fente des tendons

du sublime ; ensuite ils marchent le long des secondes phalanges et vont enfin s'attacher à la partie antérieure et supérieure des troisièmes phalanges des quatre derniers doigts.

Lorsque ces tendons ont franchi le ligament annulaire antérieur du carpe, ils prennent une forme ronde ; mais lorsqu'ils passent devant les têtes des os du métacarpe, ils s'élargissent un peu : ils conservent leur largeur jusqu'à l'endroit où ils traversent les tendons du sublime ; là il sont moins gros que par-tout ailleurs, et ils s'arrondissent de nouveau. Enfin ils s'aplatissent et deviennent plus larges et plus épais à leur dernière extrémité. Vers la partie inférieure de la paume de la main, ces tendons présentent des traces de division, comme s'ils étoient composés de deux petits tendons adossés l'un à l'autre. Ces traces de division deviennent beaucoup plus apparentes après qu'ils ont traversé ceux du sublime. Les tendons du profond sont unis à la partie antérieure des premières phalanges par un petit filet ligamenteux : ce petit ligament est d'abord confondu avec la substance membraneuse molle et lâche qui unit les tendons du sublime aux premières phalanges ; ensuite il passe dans la partie supérieure de l'angle que forment les deux portions des tendons du sublime en s'écartant après avoir été réunies devant l'extrémité inférieure des premières phalanges. Il traverse la substance membraneuse qui remplit l'intervalle de ces deux portions, et va enfin s'attacher à la partie postérieure des tendons du profond. La face postérieure de ces tendons est unie ordinairement par une substance celluleuse et comme

ligamenteuse dont la largeur varie, à la membrane qui remplit l'intervalle que les deux portions des tendons du sublime laissent entr'elles avant de se réunir vis-à-vis l'extrémité inférieure des premières phalanges. Enfin les tendons du profond sont attachés à la partie antérieure et inférieure des secondes phalanges par une substance membraneuse molle et lâche.

La structure du profond est assez simple. Chacun de ses tendons, arrivé au-dessus du ligament annulaire, acquiert une largeur considérable, et se divise en plusieurs languettes tendineuses qui montent très-haut sur la face antérieure, et se cachent ensuite pendant quelque temps entre les fibres charnues. Celles-ci naissent des faces interne et antérieure du cubitus, du bord antérieur de cet os, de la face antérieure du ligament inter-osseux et de l'aponévrose du cubital antérieur : elles se terminent à la face postérieure des tendons inférieurs qu'elles accompagnent jusqu'auprès du ligament annulaire antérieur du carpe. Les moyennes et les externes sont presque verticales : les internes descendent un peu obliquement d'arrière en avant et de dedans en dehors.

Ce muscle fléchit les troisièmes phalanges des quatre derniers doigts sur les secondes, les secondes sur les premières, et celles-ci sur les os du métacarpe. Lorsque la flexion des doigts est aussi grande qu'elle peut l'être, il fléchit la main sur l'avant-bras, et, dans quelques occasions, l'avant-bras sur la main.

Du Carré Pronateur.

Le carré pronateur est situé à la partie antérieure et inférieure de l'avant-bras. Il s'étend du quart inférieur de cubitus au quart inférieur du radius. Sa figure est assez semblable à un carré. On y considère une face antérieure, une face postérieure, et quatre bords, un supérieur, un inférieur, un interne et un externe.

La face antérieure est couverte immédiatement par le profond, le long fléchisseur du pouce, le radial antérieur, le cubital antérieur, l'artère cubitale et l'artère radiale. La face postérieure est attachée au quart inférieur de la face antérieure du radius, et au quart inférieur de la face antérieure du cubitus. Entre ces deux os, elle couvre le ligament inter-osseux.

Des quatre bords, le supérieur et l'inférieur ne présentent rien de remarquable. L'interne est attaché au quart inférieur du bord antérieur du cubitus. L'externe s'attache au quart inférieur du bord antérieur du radius.

La structure du carré pronateur est simple. On remarque à la partie interne de sa face antérieure une aponévrose plus large inférieurement que supérieurement. Cette aponévrose naît du bord antérieur du cubitus, et s'étend plus ou moins loin sur la face antérieure. Les fibres charnues naissent de cette aponévrose et de la face antérieure du cubitus, elles se terminent à la face antérieure du radius. Leur direction est un peu oblique de dedans en dehors et de haut en bas. Les

superficielles sont les plus longues. Ce muscle fait tourner le radius sur son axe de dehors en dedans ; en conséquence il porte la main dans le sens de la pronation.

DES MUSCLES DE LA MAIN.

ON distingue les muscles de la main en ceux qui forment l'éminence thénar, ceux qui forment l'éminence hypothénar, et ceux qui occupent la paume de la main.

Les muscles de l'éminence thénar sont le court abducteur du pouce, son opposant, son court fléchisseur et son adducteur.

Les muscles qui forment l'éminence hypothénar sont le palmaire cutané, l'adducteur du petit doigt, son court fléchisseur et son opposant.

Les muscles qui occupent la paume de la main sont les lombricaux et les inter-osseux.

On trouve dans la paume de la main une aponévrose à laquelle on donne le nom de palmaire. Cette aponévrose s'étend depuis le ligament annulaire antérieur du carpe, jusqu'à l'extrémité inférieure des os du métacarpe. Sa figure est triangulaire : on y considère une face antérieure, une face postérieure, un bord externe, un bord interne un sommet et une base.

La face antérieure est couverte par la peau à laquelle elle est fortement unie. La face postérieure couvre les tendons des muscles sublime et profond, les muscles lombricaux, l'arcade palmaire superficielle, les branches

du nerf médian et celles du nerf cubital : elle est unie à ces parties par du tissu cellulaire lâche dans lequel il ne s'amasse que fort peu de graisse.

Le bord externe est continu avec une expansion aponévrotique mince qui couvre le muscle court fléchisseur du pouce et son court abducteur. Le bord interne est continu à une expansion aponévrotique extrêmement mince qui couvre le muscle court fléchisseur du petit doigt et son adducteur. La partie supérieure de ce bord donne attache au muscle palmaire cutané.

Le sommet est tourné en haut : il est continu au tendon du palmaire grêle. La base correspond à l'extrémité inférieure des os du métacarpe : elle est divisée en plusieurs portions, comme nous le dirons plus bas.

L'aponévrose palmaire est beaucoup plus épaisse supérieurement qu'inférieurement. La plupart des fibres qui la composent proviennent du tendon du palmaire grêle. Ces fibres sont rapprochées supérieurement et forment un plan continu assez épais : en descendant, elles s'écartent et se divisent en quatre languettes aponévrotiques dans l'intervalle desquelles on voit des fibres transversales qui vont de l'une à l'autre. Ces languettes correspondent aux quatre derniers os du métacarpe. Vers la partie inférieure de ces os, chacune d'elles produit deux espèces de prolongemens qui se contournent d'avant en arrière sur les côtés des tendons du sublime et du profond, et vont s'attacher à la face antérieure du ligament transversal placé devant la tête des os du métacarpe, et aux parties latérales et infé-

rieures de ces os. Ces prolongemens forment autant de cloisons qui séparent les tendons du sublime et du profond, de ceux des muscles lombricaux.

L'aponévrose palmaire retient les tendons du sublime et du profond, et les empêche de changer de direction ; elle protège ces tendous, ainsi que les vaisseaux et les nerfs qui sont situés dans la paume de la main, et les met à l'abri des fortes pressions.

Du court Abducteur du Pouce.

Le court abducteur du pouce est situé dans l'éminence thénar. Il s'étend du ligament annulaire antérieur du carpe et de la partie antérieure du scaphoïde, à l'extrémité supérieure de la première phalange du pouce. Ce muscle est alongé, aplati, plus large supérieurement qu'inférieurement, et en quelque sorte triangulaire.

Sa face antérieure est couverte par une aponévrose très-mince et par la peau. Sa face postérieure couvre l'opposant du pouce et une très-petite portion de son court fléchisseur.

Ses bords sont très-minces et n'offrent rien de remarquable.

L'extrémité supérieure de ce muscle s'attache à la partie antérieure, supérieure et externe du ligament annulaire antérieur du carpe : elle s'attache aussi à la partie antérieure du scaphoïde. Delà il descend un peu obliquement de dedans en dehors. Sa largeur diminue insensiblement, et il va s'attacher au côté externe de l'extrémité supérieure de la première phalange du pouce. Il envoie sur le

côté externe de la face postérieure de cette phalange, quelques fibres aponévrotiques qui se joignent au bord voisin du tendon du long extenseur du pouce.

On remarque à l'extrémité inférieure du court abducteur du pouce un tendon aplati et mince. Ce tendon, confondu d'abord avec la portion externe du court fléchisseur du pouce, s'en sépare bientôt, et monte pendant quelque temps entre les fibres charnues. Celles-ci naissent de la partie antérieure du scaphoïde et du ligament annulaire antérieur du carpe, par des aponévroses qui se confondent avec les fibres de ce ligament : elles se terminent au tendon inférieur. Ce muscle porte le pouce et le premier os du métacarpe en dehors et en avant.

De l'Opposant du Pouce.

L'opposant du pouce est situé dans l'éminence thénar, derrière le muscle précédent. Il s'étend de l'os trapèze et du ligament annulaire antérieur du carpe, à toute la longueur du côté externe du premier os du métacarpe. Ce muscle est fort épais et en quelque sorte triangulaire.

Sa face antérieure est couverte par le court abducteur du pouce et par la peau. Sa face postérieure couvre le ligament annulaire antérieur du carpe, l'articulation du trapèze avec le premier os du métacarpe et la partie externe de la face antérieure de ce dernier os à laquelle elle s'attache : elle couvre aussi le court fléchisseur du pouce avec lequel elle est souvent confondue.

Le bord externe de ce muscle s'attache au bord externe du premier os du métacarpe.

Le bord interne est séparé ordinairement du court fléchisseur du pouce par une ligne de tissu cellulaire : quelquefois cependant il est tellement confondu avec ce muscle, qu'il est impossible de l'en séparer.

L'extrémité supérieure de l'opposant du pouce est large et mince : elle s'attache à la face antérieure du ligament annulaire antérieur du carpe, et au bord externe de la gouttière qui est creusée sur la face antérieure de l'os trapèze. Delà ce muscle descend obliquement de dedans en dehors : il se rétrécit et se termine en pointe à la partie inférieure et externe du cinquième os du métacarpe.

Les fibres charnues de ce muscle naissent de la partie antérieure du trapèze et du ligament annulaire antérieur du carpe, par de courtes aponévroses qui se confondent avec les fibres de ce ligament : elles descendent obliquement de dedans en dehors, et se terminent par degrés au côté externe et antérieur du corps du premier os du métacarpe. Les supérieures sont les plus courtes : elles forment souvent un plan particulier qui est distingué du reste du muscle par une ligne de tissu cellulaire. Une partie de ce plan se termine ordinairement au tendon du long abducteur du pouce. Les fibres suivantes deviennent d'autant plus longues, qu'elles sont plus inférieures.

Ce muscle porte le premier os du métacarpe en dehors et en devant; en même temps il lui fait exécuter un mouvement de rotation en vertu duquel le pouce est appliqué aux autres doigts.

Du court Fléchisseur du Pouce.

Le court fléchisseur du pouce est situé dans l'éminence thénar, plus en dedans et plus bas que les deux précédens. Il s'étend depuis le ligament annulaire antérieur du carpe, le grand os et le troisième os du métacarpe, jusqu'à l'extrémité supérieure de la première phalange du pouce. La figure de ce muscle est difficile à déterminer. On y considère quatre côtés, un antérieur, un postérieur, un externe et un interne, et deux extrémités, dont l'une est supérieure et l'autre inférieure.

Le côté antérieur est fort large : on voit à sa partie moyenne une espèce de gouttière longitudinale qui loge le tendon du long fléchisseur du pouce. La partie interne de ce côté est couverte par les tendons du profond, et par les deux premiers lombricaux. Sa partie externe est couverte par une aponévrose très-mince, par la peau et par le court abducteur du pouce.

Le côté postérieur couvre le premier os du métacarpe, les deux premiers inter-osseux dorsaux, le premier inter-osseux palmaire et le tendon du radial antérieur.

Le côté externe est incliné en haut ; il correspond à l'opposant du pouce avec lequel il est souvent confondu.

Le côté interne est incliné en bas : il correspond à l'abducteur du pouce auquel il est presque toujours continu.

L'extrémité supérieure du court fléchisseur du pouce est divisée en deux portions dont

l'une est externe ou antérieure, plus petite; et l'autre interne ou postérieure, plus considérable. L'externe s'attache à la partie antérieure et inférieure du ligament annulaire antérieur du carpe et à la partie antérieure de l'os trapèze. La portion interne est attachée à la partie antérieure et inférieure du grand os, à la partie antérieure et supérieure du troisième os du métacarpe et aux ligamens qui unissent ces os entr'eux et avec les os voisins. Après s'être ainsi attachées, ces deux portions descendent obliquement de dedans en dehors : elles sont d'abord séparées l'une de l'autre, mais bientôt leurs bords voisins se joignent derrière le tendon du long fléchisseur du pouce. Lorsqu'elles sont arrivées à l'extrémité inférieure du premier os du métacarpe, elles se séparent de nouveau. La portion externe s'unit avec l'extrémité inférieure du court abducteur du pouce, et s'attache à la partie externe et antérieure de l'extrémité supérieure de la première phalange de ce doigt, et à l'os sésamoïde externe qui se rencontre dans l'articulation de cette phalange avec le premier os du métacarpe. La portion interne se confond avec le sommet du muscle adducteur du pouce, et s'attache à la partie interne et antérieure de l'extrémité supérieure de la première phalange, et à l'os sésamoïde interne qui se trouve dans l'articulation de cette phalange avec le premier os du métacarpe.

Le court fléchisseur du pouce est tendineux à ses extrémités, et charnu à sa partie moyenne. Les fibres tendineuses de l'extrémité inférieure se continuent fort loin dans son épaisseur, et

reçoivent les fibres charnues qui se rendent sur leurs côtés, comme les barbes d'une plume sur leur tige commune. Ce muscle fléchit la première phalange du pouce sur le premier os du métacarpe et le premier os du métacarpe sur le trapèze.

De l'Adducteur du Pouce.

L'adducteur du pouce est situé au-dessous du précédent. Il s'étend depuis le troisième os du métacarpe jusqu'à la première phalange du pouce. Ce muscle est aplati et triangulaire. On y considère une face antérieure, une face postérieure, un bord supérieur, un bord inférieur, une base et un sommet.

La face antérieure est couverte par les tendons du profond, par les deux premiers lombricaux, et en dehors par la peau. La face postérieure couvre les deux premiers inter-osseux dorsaux et le premier inter-osseux palmaire. La portion de cette face qui excède en dehors le premier inter-osseux dorsal, est placée immédiatement sous la peau.

Le bord supérieur correspond au court fléchisseur du pouce dont il est séparé ordinairement par une ligne très-mince de tissu cellulaire. Le bord inférieur est libre et n'offre rien de remarquable.

La base est attachée aux trois quarts inférieurs environ de la face antérieure du troisième os du métacarpe, entre le second et le troisième inter-osseux dorsaux. Le sommet est confondu avec la portion interne du court fléchisseur du pouce : il s'attache au côté interne de l'extrémité supérieure de la première phalange de ce doigt.

On remarque au sommet de l'adducteur du pouce des fibres tendineuses qui se continuent quelque temps entre les fibres charnues. Celles-ci naissent de la partie antérieure du troisième os du métacarpe par des aponévroses très-courtes : elles se terminent aux fibres tendineuses du sommet. Ce muscle porte le pouce en dedans et le rapproche des autres doigts.

Du Palmaire cutané.

Le palmaire cutané n'existe point toujours. Il est situé à la partie interne, supérieure et antérieure de la main. La grandeur de ce muscle varie beaucoup. Sa figure approche de celle d'un carré. Sa face antérieure est couverte par la peau. Sa face postérieure couvre l'artère cubitale, le nerf cubital, le muscle court fléchisseur du petit doigt et son adducteur. Ses bords supérieur et inférieur n'ont rien de remarquable. Son bord externe est attaché au ligament annulaire antérieur du carpe, et à la partie supérieure du bord interne de l'aponévrose palmaire. Son bord interne est uni à la face interne de la peau qui couvre le bord interne de la main. Ce muscle est tout charnu, excepté à ses attaches à l'aponévrose palmaire, et au ligament annulaire du poignet, où l'on voit de courtes aponévroses. Ses fibres ont une direction transversale : elles forment plusieurs faisceaux séparés par du tissu cellulaire graisseux. Il fronce la peau qui le recouvre, la pousse en devant, et augmente ainsi la concavité de la paume de la main.

De l'Adducteur du petit Doigt.

L'adducteur du petit doigt est situé dans l'éminence hypothénar. Il s'étend depuis l'os pisiforme jusqu'à la première phalange du petit doigt. Ce muscle est alongé, aplati, plus épais et plus large à sa partie moyenne qu'à ses extrémités.

Sa face antérieure est convexe et inclinée en dedans; elle est couverte par le muscle palmaire cutané, par une aponévrose très-mince et par les tégumens. Sa face postérieure couvre le muscle opposant du petit doigt.

Son extrémité supérieure s'attache à la face antérieure et au bord inférieur de l'os pisiforme, ainsi qu'aux ligamens qui unissent cet os avec les os voisins. Delà ce muscle descend presque verticalement. Sa grosseur augmente d'abord un peu; ensuite elle diminue, et il va s'attacher à la partie interne de l'extrémité supérieure de la première phalange du petit doigt, conjointement avec le court fléchisseur de ce doigt auquel il est uni. Il se détache de son tendon quelques fibres qui se portent derrière cette phalange et se joignent au bord interne du tendon des extenseurs du petit doigt.

L'attache de l'adducteur du petit doigt à l'os pisiforme se fait par des aponévroses fort courtes qui se continuent avec le tendon du cubital antérieur. Les fibres charnues naissent de ces aponévroses et se terminent sur les côtés d'un tendon qui se remarque à l'extrémité inférieure. Ce muscle porte le petit

doigt en dedans et en devant dans le sens de la flexion.

Du court Fléchisseur du petit Doigt.

Le court fléchisseur du petit doigt n'existe pas dans tous les sujets. Il est situé dans l'éminence hypothénar, plus en dehors que le muscle précédent. Il s'étend du ligament annulaire antérieur du carpe et de l'apophyse de l'os crochu à la première phalange du petit doigt. Ce muscle est très-mince et très-étroit.

Sa face antérieure est couverte par le palmaire cutané, par une expansion aponévrotique très-mince et par la peau. Sa face postérieure couvre le muscle opposant du petit doigt. Son extrémité supérieure s'attache au ligament annulaire antérieur du carpe et au bord antérieur de l'apophyse de l'os crochu. Delà il descend un peu obliquement de dedans en dehors en diminuant de largeur. Vers l'extrémité inférieure du cinquième os du métacarpe, il s'unit au côté externe de l'adducteur du petit doigt, et va s'attacher avec lui au côté interne de l'extrémité supérieure de la première phalange de ce doigt.

Ce muscle est tendineux à ses extrémités et charnu à sa partie moyenne. Ses usages sont de fléchir la première phalange du petit doigt. Il peut aussi entraîner en avant le cinquième os du métacarpe.

Du Muscle opposant du petit Doigt.

L'opposant du petit doigt est situé dans l'éminence hypothénar, derrière les deux pre-

cédens, et s'étend du ligament annulaire antérieur du carpe et de l'apophyse de l'os crochu à toute la longueur du côté interne du cinquième os du métacarpe. Sa forme est à-peu-près triangulaire. On y considère une face antérieure, une face postérieure, un bord externe, un bord interne, une base et un sommet.

La face antérieure correspond aux muscles adducteur et court fléchisseur du petit doigt : elle est couverte immédiatement par une expansion aponévrotique qui vient du tendon du cubital postérieur. La face postérieure couvre le dernier inter-osseux palmaire et le tendon du sublime qui appartient au petit doigt.

Le bord externe est libre : il est oblique de haut en bas et de dehors en dedans. Le bord interne est attaché à toute la longueur du côté interne du corps du cinquième os du métacarpe.

La base s'attache au ligament annulaire antérieur du carpe et au bord antérieur de l'apophyse de l'os crochu. Le sommet est attaché à la partie interne inférieure du cinquième os du métacarpe.

L'opposant du petit doigt est tendineux à ses attaches et charnu dans le reste de son étendue. Les fibres tendineuses s'étendent fort loin entre les fibres charnues : celles-ci sont obliques de haut en bas et de dehors en dedans. Les internes sont beaucoup moins longues que les externes. Ce muscle porte le cinquième os du métacarpe en devant et en dehors. Ainsi il augmente la concavité de la paume de la main. Il ne peut mouvoir cet os sans entraîner en même temps le petit doigt dans le même sens.

Des Lombricaux.

Les lombricaux sont quatre petits muscles situés dans la paume de la main. On les distingue par les noms numériques de premier, second, troisième et quatrième, en comptant de l'indicateur vers le petit doigt. Ils s'étendent depuis les tendons du profond jusqu'à la partie externe et postérieure des premières phalanges des quatre derniers doigts. Le premier est plus épais que le second, et celui-ci un peu plus que les deux autres. Ils sont alongés, légèrement aplatis, plus larges et plus épais à leur partie moyenne qu'à leurs extrémités.

Leur face antérieure est couverte par les tendons du sublime, par l'aponévrose palmaire et par les vaisseaux et les nerfs collatéraux des doigts. Leur face postérieure couvre les muscles inter-osseux: elle en est séparée inférieurement par le ligament transverse du métacarpe. Les bords de ces muscles sont unis supérieurement aux tendons du profond, excepté le bord externe du premier. Ils correspondent inférieurement aux cloisons de l'aponévrose palmaire.

L'extrémité supérieure du premier lombrical s'attache à la partie antérieure et externe du tendon du profond qui va à l'indicateur; celle des trois autres est logée dans l'écartement des tendons du même muscle et s'attache à deux de ces tendons; savoir, celle du second au tendon de l'indicateur et à celui du doigt du milieu; celle du troisième au tendon du doigt du milieu et à celui de l'annulaire; et

celle du quatrième au tendon de l'annulaire et à celui du petit doigt. Après s'être ainsi attachés, les lombricaux descendent avec une direction différente : le premier est un peu oblique de haut en bas et de dedans en dehors. Le second et le troisième marchent presque verticalement. Le quatrième est un peu oblique de haut en bas et de dehors en dedans. Leur grosseur augmente d'abord un peu, ensuite elle diminue, et lorsqu'ils sont arrivés au côté externe de l'articulation des os du métacarpe avec les premières phalanges des doigts, ils deviennent très-minces et se terminent par un petit tendon qui, réuni avec celui de l'interosseux correspondant, se porte derrière la première phalange et se confond avec le côté externe du tendon de l'extenseur commun des doigts. Ces muscles présentent beaucoup de variétés dans leur terminaison : il y en a souvent qui se terminent sur le côté interne des premières phalanges Il n'est pas rare de voir un ou plusieurs de ces muscles se diviser en deux portions inégales dont l'une va au côté interne du doigt qui est en dehors, et l'autre au côté externe du doigt qui est en dedans.

Les lombricaux sont tout charnus, excepté à leur extrémité inférieure. Ces muscles fléchissent la première phalange des quatre derniers doigts. Ils portent aussi un peu les doigts en dehors ou en dedans, selon qu'ils correspondent à leur bord radial ou cubital. Leur connexion avec les tendons de l'extenseur commun paroît les rendre propres à étendre les secondes et troisièmes phalanges.

Des Inter-osseux.

Les inter-osseux ont été ainsi nommés, parce qu'ils sont situés entre les os du métacarpe. On les distingue en dorsaux et palmaires.

Les inter-osseux dorsaux sont au nombre de quatre, et se distinguent par les noms numériques de premier, second, etc. en comptant du pouce vers le petit doigt.

Les inter-osseux palmaires sont au nombre de trois. On les distingue de même par les noms numériques de premier, second et troisième, en comptant du pouce vers le petit doigt.

Du premier Inter-osseux dorsal.

Le premier inter-osseux dorsal est situé entre le premier et le second os du métacarpe. Il s'étend de ces deux os à la première phalange du doigt indicateur. Sa forme est à-peu-près triangulaire. On y considère une face postérieure, une face antérieure, un bord externe, un bord interne, une base et un sommet.

La face postérieure est placée immédiatement sous la peau. La face antérieure est couverte dans ses trois quarts supérieurs par les muscles court fléchisseur et adducteur du pouce : dans son quart inférieur, elle est couverte par la peau et par le premier lombrical. Le bord externe est libre et n'offre rien de remarquable. Le bord interne est attaché à toute la longueur du côté externe du corps du second os du métacarpe. La base est divisée en deux

portions, dont l'une externe plus considérable, et l'autre interne plus petite. La première s'attache à la moitié supérieure environ du bord interne du premier os du métacarpe. La seconde est attachée à la partie externe et supérieure du second os du métacarpe et aux ligamens qui unissent cet os au trapèze. Ces deux portions, séparées d'abord par un intervalle qui donne passage à l'artère radiale, se réunissent bientôt; mais elles ne sont confondues l'une avec l'autre que vers le milieu de la longueur du muscle. Le sommet est attaché au côté externe de l'extrémité supérieure de la première phalange du doigt indicateur.

Le premier inter-osseux dorsal est tendineux et charnu. On remarque à son sommet un tendon qui, après s'être attaché à la première phalange du doigt indicateur, fournit un prolongement aponévrotique qui se joint au bord externe du tendon de l'extenseur de ce doigt. Ce tendon monte ensuite dans l'épaisseur du muscle jusqu'à l'endroit où ses deux portions commencent à être confondues. Les fibres charnues naissent du premier et du second os du métacarpe et se rendent sur les côtés de ce tendon, comme les barbes d'une plume sur leur tige commune. Ce muscle porte le doigt indicateur en dehors, et le premier os du métacarpe en dedans.

Du second Inter-osseux dorsal.

Le second inter-osseux dorsal est situé entre le second et le troisième os du métacarpe. Il s'étend de ces deux os à la première phalange du doigt du milieu. Sa forme est en quelque

sorte prismatique et triangulaire. On y considère quatre côtés, un postérieur, un antérieur, un externe et un interne, et deux extrémités, dont l'une est supérieure et l'autre inférieure.

Le côté postérieur est le plus large de tous : il est placé sous la peau et les tendons des muscles extenseurs du doigt indicateur. Ce côté est couvert immédiatement par une aponévrose très-mince qui va du second au troisième os du métacarpe. Le côté antérieur est très-étroit : on le voit dans la paume de la main au côté interne du premier inter-osseux palmaire : il est couvert par les muscles court fléchisseur et adducteur du pouce. Le côté externe s'attache dans son quart postérieur à toute la longueur de la face interne du second os du métacarpe : dans ses trois quarts antérieurs, il correspond au premier inter-osseux palmaire dont il n'est séparé que par une ligne celluleuse très-mince. Le côté interne s'attache à toute l'étendue de la face externe du troisième os du métacarpe. L'extrémité supérieure s'attache au second et au troisième os du métacarpe, ainsi qu'aux ligamens qui unissent ces os entr'eux et avec les os voisins. Cette extrémité est divisée en deux portions entre lesquelles passe une petite artère. L'extrémité inférieure est étroite et mince : elle s'attache en partie au côté externe de l'extrémité supérieure de la première phalange du doigt du milieu, et se continue en partie avec le bord externe du tendon de l'extenseur de ce doigt.

La structure du second inter-osseux dorsal est semblable à celle du premier : en effet, on remarque à son extrémité inférieure un tendon qui monte dans son épaisseur jusqu'au-dessus

de sa partie moyenne. Les fibres charnues naissent du second et du troisième os du métacarpe, et se rendent sur les côtés de ce tendon, comme les barbes d'une plume sur leur tige commune. Les usages de ce muscle sont de porter le doigt du milieu en dehors.

Du troisième Inter-osseux dorsal.

Le troisième inter-osseux dorsal est situé entre le troisième et le quatrième os du métacarpe, et s'étend de ces os à la première phalange du doigt du milieu. Sa forme est semblable à celle du second inter-osseux dorsal.

Son côté postérieur est placé sous les tendons de l'extenseur commun des doigts et sous la peau : il est couvert immédiatement par une aponévrose mince qui s'étend du troisième au quatrième os du métacarpe. Son côté antérieur est fort étroit : il paroît dans la paume de la main au côté externe du second inter-osseux palmaire. Son côté externe est attaché à toute l'étendue de la face interne du corps du troisième os du métacarpe. Son côté interne s'attache à toute la longueur du tiers postérieur de la face externe du quatrième os du métacarpe. Les deux tiers antérieurs de ce côté correspondent au second inter-osseux palmaire. L'extrémité supérieure s'attache au troisième et au quatrième os du métacarpe, ainsi qu'aux ligamens qui unissent ces os entr'eux. Cette extrémité est percée d'une ouverture qui donne passage à une petite artère. L'extrémité inférieure s'attache au côté interne de l'extrémité supérieure de la première phalange du doigt du milieu, et se continue en partie avec le

bord interne du tendon de l'extenseur de ce doigt. La structure de ce muscle est semblable à celle du second inter-osseux dorsal. Ses usages sont de porter le doigt du milieu en dedans.

Du quatrième Inter-osseux dorsal.

Le quatrième inter-osseux dorsal est situé entre le quatrième et le cinquième os du métacarpe, et s'étend de cet os à la première phalange du doigt annulaire. La forme de ce muscle est semblable à celle des précédens.

Son côté postérieur est couvert par la peau, par les tendons des extenseurs du petit doigt et par une aponévrose très-mince qui va du quatrième au cinquième os du métacarpe. Son côté antérieur est caché supérieurement sous le troisidme inter-osseux palmaire : inférieurement, il paroît entre ce muscle et le second inter-osseux palmaire. Son côté externe est attaché à toute l'étendue de la face interne du quatrième os du métacarpe. Son coté interne est attaché dans son quart postérieur à toute la longueur de la face interne du cinquième os du métacarpe; dans ces trois-quarts antérieurs, il correspond au troisième inter-osseux palmaire. Son extrémité supérieure s'attache au quatrième et au cinquième os du métacarpe, ainsi qu'aux ligames qui unissent ces os entr'eux. Cette extrémité est percée d'un trou qui donne passage à une petite artère. L'extrémité inférieure s'attache au côté interne de l'extrémité supérieure de la première phalange du doigt annulaire, et se continue en partie avec le bord interne du tendon de

l'extenseur de ce doigt. La structure de ce muscle est semblable à celle des précédens. Ses usages sont de porter le doigt annulaire en dedans.

Du premier Inter-osseux palmaire.

Le premier inter-osseux palmaire est situé entre le second et le troisième os du métacarpe. Il s'étend du premier de ces os à la première phalange du doigt indicateur. Sa forme est en quelque sorte prismatique et triangulaire. On y considère trois faces, une antérieure, une externe et un interne, et deux extrémités, dont l'une est supérieure et l'autre inférieure.

La face antérieure est couverte par les muscles court fléchisseur et adducteur du pouce. La face externe est attachée à toute la longueur des deux tiers antérieurs de la face interne du second os du métacarpe. La face interne correspond au second inter-osseux dorsal. L'extrémité supérieure s'attache à la partie supérieure interne du second os du métacarpe et aux ligamens qui unissent cet os au trapèze. L'extrémité inférieure est attachée au côté interne de l'extrémité supérieure de la première phalange du doigt indicateur, et se continue en partie avec le côté interne du tendon de l'extenseur de ce doigt.

La structure du premier inter-osseux-palmaire ne diffère de celle des inter-osseux dorsaux, que parce que ces fibres charnues ne naissent que d'un seul os du métacarpe. Ses usages sont de porter le doigt indicateur en dedans.

Du second Inter-osseux palmaire.

Le second inter-osseux palmaire est situé dans l'intervalle du troisième et du quatrième os du métacarpe. Il s'étend du dernier de ces os à la première phalange du doigt annulaire. La forme de ce muscle est semblable à celle du précédent.

Sa face antérieure est couverte par les tendons du profond et par les lombricaux. Sa face externe correspond au troisième inter-osseux dorsal. Sa face interne est attachée aux deux tiers antérieurs de la face externe du quatrième os du métacarpe. Son extrémité supérieure est attachée aux parties supérieure, interne et antérieure du quatrième os du métacarpe et aux ligamens qui unissent cet os aux os voisins. Son extrémité inférieure s'attache au côté externe de l'extrémité supérieure de la première phalange du doigt annulaire, et se continue en grande partie avec le côté externe du tendon de l'extenseur de ce doigt.

La structure de ce muscle est semblable à celle du précédent. Ses usages sont de porter le doigt annulaire en dehors.

Du troisième Inter-osseux palmaire.

Le troisième inter-osseux palmaire est situé entre le quatrième et le cinquième os du métacarpe. Il s'étend du dernier de ces os à la première phalange du petit doigt. Sa forme n'est point différente de celle des précédens.

Sa face antérieure est couverte par l'opposant du petit doigt. Sa face externe correspond

au quatrième inter-osseux dorsal. Sa face interne est attachée aux deux tiers antérieurs de la face externe du cinquième os du métacarpe. Son extrémité supérieure s'attache à la partie supérieure et externe du cinquième os du métacarpe, ainsi qu'aux ligamens qui unissent cet os aux os voisins. Son extrémité inférieure s'attache au côté externe de l'extrémité supérieure de la première phalange du petit doigt, et se continue avec le bord externe du tendon de l'extenseur de ce doigt.

La structure de ce muscle ne diffère en rien de celle des précédens. Ses usages sont de porter le petit doigt en dehors.

L'union des tendons des inter-osseux dorsaux et palmaires avec les tendons de l'extenseur des doigts, rend ces muscles propres à étendre les secondes et les dernières phalanges des quatre derniers doigts.

DES MUSCLES DE LA CUISSE.

On divise la cuisse en quatre régions, une postérieure, une antérieure, une interne et une externe.

La région postérieure comprend aussi la fesse : les muscles de cette région sont le grand fessier, le moyen fessier, le petit fessier, le pyramidal, le jumeau supérieur, le jumeau inférieur, l'obturateur interne, le carré, le biceps, le demi-tendineux et le demi-membraneux.

Les muscles situés à la région antérieure

sont le couturier, le droit antérieur, le pectiné et le triceps crural.

Les muscles de la région interne sont le droit interne, les trois adducteurs distingués en premier, second et troisième, et l'obturateur externe.

A la région externe, on trouve le muscle du *fascia lata*.

Ces muscles sont couverts d'une aponévrose très-forte connue sous le nom de *fascia lata*. Cette aponévrose environne toute la cuisse, en manière de demi-caleçon. On y considère une face externe, une face interne, un bord supérieur et un bord inférieur.

La face externe est couverte par la peau, par la veine saphène et par des filets de nerfs qui viennent des lombaires et des sacrés.

La face interne couvre antérieurement la partie inférieure du muscle iliaque, le pectiné, l'artère crurale, le muscle couturier, le droit antérieur et le triceps crural; postérieurement, le grand fessier, le biceps, le demi-tendineux, le demi-membraneux, le nerf sciatique et l'artère politée; du côté externe, elle couvre le moyen fessier, le muscle du *fascia lata* et la portion externe du triceps crural; du côté interne, elle couvre le droit interne, le premier et le troisième adducteurs et la portion interne du triceps crural. Cette face donne attache aux fibres du moyen fessier; mais elle n'est unie aux autres muscles de la cuisse que par du tissu cellulaire.

Le bord supérieur est confondu antérieurement avec l'arcade crurale; en dehors, il s'attache à toute l'étendue de la lèvre externe de la crête de l'os des îles, au-dessus de l'in-

sertion des muscles moyen et grand fessiers ; en arrière, il est attaché à la face postérieure du sacrum et du coccix ; depuis le dernier de ces os jusqu'à la tubérosité de l'ischion, ce bord est confondu avec le tissu cellulaire ; ensuite il s'attache à la lèvre externe de la tubérosité de l'ischion, à la lèvre antérieure du bord interne de la branche du même os, à celle de la branche du pubis et au corps de cet os jusqu'à son épine.

Le bord inférieur est confondu dans sa partie externe avec le tendon du triceps crural, et s'attache à la tubérosité externe du tibia. Dans le reste de son étendue, ce bord se continue avec l'aponévrose qui enveloppe la jambe.

L'épaisseur du *fascia lata* est très-grande à la partie externe de la cuisse : elle est moindre à ses parties antérieure, interne et postérieure, et sur-tout à l'endroit où elle couvre le grand fessier. La portion de cette aponévrose qui correspond à la courte portion du biceps, est divisée en deux lames, dont l'une est postérieure et l'autre antérieure. La première passe derrière la longue portion du biceps et se continue avec le reste de l'aponévrose. La seconde s'enfonce entre la courte portion du biceps et le triceps crural auquel elle est fortement unie, et va s'attacher à toute la longueur de la lèvre externe de la ligne âpre du fémur.

Le *fascia lata* est aussi divisé en deux lames à l'endroit où il couvre le muscle du même nom. De ces deux lames l'une est externe et l'autre interne. La première, plus mince, monte au côté externe de ce muscle et se continue avec le reste de l'aponévrose. La seconde, plus épaisse, s'enfonce sous le

même muscle, et va s'attacher à la face externe du ligament orbiculaire du fémur et au bord inférieur du tendon courbe du muscle droit antérieur.

Les fibres qui forment l'aponévrose *fascia lata* ont une direction différente : les unes sont longitudinales et les autres transversales. Un grand nombre de ces fibres vient du tendon du grand fessier. Cette aponévrose est percée de plusieurs ouvertures qui donnent passage à des vaisseaux et à des nerfs. Elle contient les muscles de la cuisse dans leur rectitude naturelle, et les empêche de changer de direction lorsqu'ils se contractent.

Du grand Fessier.

Le grand fessier est situé à la partie postérieure du bassin et à la partie postérieure et supérieure de la cuisse. Il s'étend de l'os des îles, du sacrum et du coccix à la partie postérieure et supérieure du fémur, au-dessous du grand trochanter. Ce muscle est large, fort épais et quadrilatère. On y considère une face postérieure, une face antérieure, et quatre bords, un supérieur, un inférieur, un externe et un interne.

La face postérieure est couverte immédiatement par une portion très-mince de l'aponévrose *fascia lata*; elle est unie à la peau par du tissu cellulaire dans lequel il s'amasse une grande quantité de graisse.

La face antérieure s'attache à la partie supérieure et postérieure de la face externe de l'os des îles, depuis la ligne courbe supérieure de cet os jusqu'à sa crête : elle s'attache aussi

à la face postérieure de l'aponévrose commune au sacro-lombaire et au long dorsal, à la face postérieure du sacrum et à la face postérieure du grand ligament sacro-sciatique. Dans le reste de son étendue, cette face couvre le moyen fessier, le pyramidal, les jumeaux, le tendon de l'obturateur interne, le carré, la tubérosité sciatique, la longue portion du muscle biceps, le demi-tendineux, le troisième adducteur, le nerf sciatique, le grand trochanter et la partie supérieure, externe et postérieure du triceps crural : elle est unie au grand trochanter par du tissu cellulaire lâche qui permet à cette éminence de glisser librement dans les mouvemens de rotation de la cuisse.

Le bord supérieur commence à l'union des quatre cinquièmes antérieurs de la crête de l'os des îles avec le cinquième postérieur. Delà il descend obliquement de dedans en dehors jusqu'à trois ou quatre travers de doigt au-dessus du grand trochanter, où il se termine en s'unissant à angle obtus avec le bord externe. Ce bord est très-mince. Il est uni au moyen fessier par un prolongement du *fascia lata*.

Le bord inférieur est le plus long de tous. Il s'étend de la partie latérale inférieure du coccix à la partie supérieure et postérieure du fémur. Ce bord est fort oblique de haut en bas et de dedans en dehors. Il n'est uni aux parties voisines que par du tissu cellulaire.

Le bord externe est incliné en avant : sa direction est un peu oblique de haut en bas et d'avant en arrière. Il est uni dans toute sa longueur à l'aponévrose *fascia lata*. Sa partie

inférieure est attachée dans l'étendue d'environ trois pouces à l'empreinte raboteuse qui descend de la base du grand trochanter à la ligne âpre du fémur, et à la partie supérieure de cette ligne, entre le troisième adducteur et le triceps crural avec lequel elle est fortement unie.

Le bord interne est incliné en arrière. Il est attaché au cinquième postérieur environ de la lèvre externe de la crête de l'os des îles, à l'aponévrose commune au sacro-lombaire et au long dorsal, à la face postérieure du sacrum et à la partie latérale du coccix jusqu'auprès du sommet de cet os.

Le grand fessier est tendineux, aponévrotique et charnu. Son attache au fémur se fait par un tendon qui règne dans toute l'étendue du bord antérieur. Ce tendon fort épais, et étroit inférieurement, s'amincit et devient très-large supérieurement. Sa partie externe et antérieure est tellement confondue avec le *fascia lata*, qu'il est impossible de l'en séparer. Sa face interne est contiguë à l'aponévrose de la portion du triceps crural connue sous le nom de vaste externe. Une capsule membraneuse mince, attachée d'une part à cette face, et de l'autre, à la base du grand trochanter et à l'aponévrose du triceps crural, retient l'humeur synoviale par laquelle cette aponévrose et le tendon du grand fessier sont lubrifiés.

On remarque à la partie supérieure et externe de la face antérieure de ce muscle une large aponévrose qui naît de la ligne courbe supérieure de l'os des îles et se continue antérieurement avec le *fascia lata*. Enfin, on voit

le long de son bord interne des aponévroses fort courtes. Les fibres charnues naissent de ces différentes aponévroses, de la face externe de l'os des îles, de l'aponévrose commune au sacro-lombaire et au long dorsal, et du grand ligament sacro-sciatique : elles descendent obliquement de dedans en dehors et d'arrière en avant, et se terminent par degrés au tendon inférieur. Celles qui se rendent à la partie postérieure et interne de ce tendon l'accompagnent jusqu'au fémur. La longueur de ces fibres est différente : les supérieures sont moins longues que les moyennes, et celles-ci le sont moins que les inférieures. Elles sont peu serrées les unes contre les autres, et forment de gros faisceaux entre lesquels on trouve une assez grande quantité de tissu cellulaire.

Le grand fessier étend la cuisse sur le bassin, et réciproquement le bassin sur la cuisse. Il écarte la cuisse de celle du côté opposé, et lui fait exécuter un mouvement de rotation de dedans en dehors. Lorsqu'on est debout sur un seul pied, il retient le bassin et l'empêche de se pencher en avant et du côté de la jambe qui n'est point appuyée. Lorsque le bassin a été fléchi, il le redresse et le ramène à sa rectitude naturelle. Il agit sur le coccix et l'empêche d'obéir aux efforts qui tendroient à le renverser en arrière.

Du moyen Fessier.

Le moyen fessier est situé à la partie postérieure et externe du bassin. Il s'étend des trois quarts antérieurs de la crête de l'os des îles et

de la ligne courbe supérieure de cet os au grand trochanter. Ce muscle est large, épais, rayonné et en quelque sorte triangulaire. On y considère une face externe, une face interne, un bord supérieur, un bord antérieur, un bord postérieur et un sommet.

La face externe est un peu inclinée en arrière : elle est couverte dans sa moitié postérieure environ par le grand fessier. Sa moitié antérieure est couverte par l'aponévrose *fascia lata*, à laquelle elle est intimement unie dans ses trois quarts supérieurs.

La face interne est un peu inclinée en devant : elle est attachée à la face externe de l'os des îles, depuis la crête et la ligne courbe supérieure jusqu'à la ligne courbe inférieure. Dans le reste de son étendue, cette face couvre le petit fessier, l'artère fessière, le muscle pyramidal et une très-petite portion du triceps crural. Elle est confondue antérieurement avec le petit fessier, mais dans le reste de son étendue, elle en est séparée par une couche de tissu cellulaire.

Le bord supérieur est convexe ; il est attaché aux trois quarts antérieurs de la lèvre externe de la crête de l'os des îles et à la ligne courbe supérieure de cet os.

Le bord antérieur est incliné en dehors, et s'étend depuis l'épine supérieure et antérieure de l'os des îles, jusqu'à la partie antérieure et supérieure du grand trochanter. Il est oblique de haut en bas et d'avant en arrière. La moitié supérieure de ce bord est intimement unie au muscle du *fascia lata*. Sa moitié inférieure en est séparée par un intervalle dans lequel on trouve

beaucoup de tissu cellulaire et des rameaux de l'artère circonflexe antérieure.

Le bord postérieur s'étend depuis l'extrémité postérieure de la ligne courbe supérieure de l'os des îles, jusqu'à la partie postérieure et supérieure du grand trochanter : il est un peu oblique de haut en bas et d'arrière en avant. La partie supérieure de ce bord est parallèle au pyramidal : sa partie inférieure anticipe sur ce muscle, et croise un peu sa direction.

Le sommet du moyen fessier est large et épais : il s'attache à toute l'étendue du bord supérieur du grand trochanter, et descend un peu sur la partie antérieure et externe de cette éminence.

La structure de ce muscle est assez simple. Son attache au grand trochanter se fait par un tendon fort large, beaucoup plus mince antérieurement que postérieurement. Ce tendon dégénère en une large aponévrose qui monte dans l'épaisseur du muscle jusqu'à sa partie moyenne. Les fibres charnues naissent de la face externe de l'os des îles, de la face interne de l'aponévrose *fascia lata*, et d'une espèce d'arcade aponévrotique qui règne le long de la ligne courbe inférieure de l'os des îles : elles se rendent sur le tendon commun dont elles couvrent les deux faces jusqu'auprès du grand trochanter. Ces fibres n'ont pas toutes la même longueur, ni la même direction. Les antérieures sont les plus courtes : elles descendent un peu obliquement d'avant en arrière. Les moyennes sont plus longues, et descendent presque verticalement. Les postérieures sont encore plus longues :

leur direction est oblique de haut en bas et d'arrière en avant.

Le moyen fessier porte la cuisse en dehors et l'écarte de celle du côté opposé. Lorsque ses parties antérieure et postérieure agissent séparément, elles impriment au fémur un mouvement différent. La première le fait tourner sur son axe de dehors en dedans, et la seconde de dedans en dehors. Ce muscle peut mouvoir le bassin à contre-sens sur la cuisse : il agit beaucoup dans la station et la progression.

Du petit Fessier.

Le petit fessier est situé à la partie externe et postérieure du bassin. Il s'étend de la ligne demi-circulaire inférieure de l'os des îles à la partie antérieure du grand trochanter. Sa figure est semblable à celle du moyen fessier, On y considère de même une face externe, une face interne, un bord supérieur, un bord antérieur, un bord postérieur et un sommet.

La face externe est inclinée en arrière : elle est couverte dans toute son étendue immédiatement par le moyen fessier, excepté en arrière où elle est couverte par le pyramidal.

La face interne est inclinée en devant : elle s'attache à la face externe de l'os des îles, depuis la ligne courbe inférieure et la partie antérieure de la crête de cet os, jusqu'au bord de la cavité cotyloïde ; ensuite elle couvre le ligament orbiculaire de l'articulation du fémur avec l'os innominé, le tendon courbe du droit antérieur et une petite portiou du triceps crural.

Le bord supérieur est convexe : il s'attache à la ligne courbe inférieure de l'os des îles, et à la partie antérieure de la crête de cet os, plus bas que le moyen fessier. Ce bord se prolonge en arrière au-delà de la ligne courbe, et s'attache à la partie supérieure de l'échancrure sciatique.

Le bord antérieur s'étend depuis l'épine antérieure et supérieure de l'os des îles, jusqu'à la partie antérieure du grand trochanter. Il est uni avec le moyen fessier. Sa direction est un peu oblique de haut en bas et d'avant en arrière.

Le bord postérieur s'étend depuis la partie supérieure de l'échancrure sciatique, jusqu'à la partie antérieure du grand trochanter : il est oblique de haut en bas et d'arrière en avant. Sa partie supérieure est couverte par le pyramidal. Sa partie inférieure est parallèle à ce muscle.

Le sommet du petit fessier est large et épais : il s'attache à la partie antérieure du grand trochanter.

La structure de ce muscle est assez simple : son attache au grand trochanter se fait par un tendon large et épais qui monte, en s'élargissant, sur la face externe, jusqu'au-dessus de sa partie moyenne. Les fibres charnues naissent de la face externe de l'os des îles, et se terminent au tendon. Les antérieures se rendent à la partie externe de ce tendon, et l'accompagnent jusqu'au grand trochanter. Les postérieures et les moyennes se rendent à sa face interne, et descendent moins bas que les antérieures. Ces fibres ont différentes directions. Les antérieures descendent d'avant en

arrière, les moyennes sont verticales, et les postérieures descendent d'arrière en avant. Le petit fessier a les mêmes usages que le moyen.

Du Pyramidal.

Le pyramidal est situé à la partie postérieure du bassin : il s'étend depuis le sacrum, le grand ligament sacro-sciatique et l'os des îles, jusqu'au grand trochanter. Ce muscle est alongé, aplati et triangulaire.

Sa face postérieure est couverte par le grand fessier et un peu par le moyen.

Sa face antérieure correspond en partie dans le bassin, et en partie hors de cette cavité. La partie qui se trouve dans le bassin est placée derrière le rectum, le plexus sciatique et les vaisseaux hypogastriques. La partie qui est hors du bassin couvre le petit fessier, l'os innominé et le ligament orbiculaire qui unit cet os au fémur.

Le bord supérieur correspond dans sa partie interne à l'échancrure sciatique et à l'artère fessière : dans le reste de son étendue, il est parallèle au moyen et au petit fessiers. Le bord inférieur correspond dans sa partie interne au petit ligament sacro-sciatique; ensuite il est parallèle au jumeau supérieur. Il est d'abord séparé de ce muscle par le grand nerf sciatique; mais bientôt il s'en rapproche, et en dehors il se confond avec lui.

La base du pyramidal est attachée par des espèces de digitations à la partie latérale de la face antérieure du sacrum, dans l'intervalle des trous sacrés antérieurs, et à la partie externe de l'orifice de ces trous : elle s'attache aussi à la face antérieure du grand ligament

sacro-sciatique et à la partie postérieure et supérieure de l'os innominé. Delà ce muscle se porte de dedans en dehors et un peu de haut en bas. Il se rétrécit et se termine par un sommet tendineux qui s'attache à la partie supérieure de la face interne du grand trochanter, et à la lèvre interne du bord supérieur de cette éminence. Ce sommet est uni au tendon du moyen fessier par une capsule membraneuse très-mince.

Le pyramidal est tendineux et charnu : son attache au grand trochanter se fait par un tendon ovale, dont le bord inférieur est confondu avec le bord supérieur du tendon commun au jumeau supérieur et à l'obturateur interne. Ce tendon dégénère en une aponévrose qui s'étend fort loin sur la face antérieure du muscle; et se cache ensuite pendant quelque temps dans son épaisseur. Les fibres charnues naissent, par de courtes aponévroses, du sacrum, de l'os innominé et du grand ligament sacro-sciatique : elles se rendent, en convergeant, sur le tendon qu'elles accompagnent jusqu'auprès du grand trochanter. Le pyramidal est quelquefois divisé en deux portions entre lesquelles passe une partie du grand nerf sciatique.

Ce muscle fait tourner le fémur sur son axe de dedans en dehors lorsque la cuisse est étendue; mais lorsqu'elle est fléchie, il la porte en dehors, et l'écarte de celle du côté opposé. Il peut aussi mouvoir le bassin à contre-sens sur la cuisse.

Du Jumeau supérieur.

Le jumeau supérieur est situé à la partie postérieure du bassin. Il s'étend de l'épine

sciatique au grand trochanter. Ce muscle est alongé, aplati, plus large et plus épais à sa partie moyenne qu'à ses extrémités.

Sa face postérieure est couverte par le grand fessier et le nerf sciatique. Sa face antérieure couvre l'os innominé et le ligament qui entoure l'articulation de cet os avec le fémur. Son bord supérieur est parallèle au bord inférieur du pyramidal. Son bord inférieur est confondu dans sa moitié externe avec l'obturateur interne : dans sa moitié interne, il est uni à ce muscle par une espèce de toile membraneuse très-mince.

L'extrémité interne du jumeau supérieur s'attache à la lèvre externe de l'épine de l'ischion. Delà ce muscle se porte transversalement en dehors, se confond avec le tendon de l'obturateur interne, et s'attache à la partie supérieure de la face interne du grand trochanter.

Le jumeau supérieur est tout charnu, excepté à son extrémité externe où l'on voit un tendon qui est confondu avec celui de l'obturateur interne. Ce muscle fait tourner le fémur sur son axe de dedans en dehors. Lorsque la cuisse est fléchie, il contribue, avec le pyramidal, à l'écarter de celle du côté opposé. Dans quelques occasions, il meut en sens contraire le bassin sur la cuisse.

Du Jumeau inférieur.

Le jumeau inférieur est situé à la partie postérieure et inférieure du bassin. Il s'étend de la tubérosité de l'ischion au grand trochanter. La forme de ce muscle est semblable à celle du jumeau supérieur.

Sa face postérieure est couverte par le grand fessier et le nerf sciatique. Sa face antérieure couvre l'os innominé et le ligament qui entoure l'articulation de cet os avec le fémur. Son bord inférieur est parallèle au bord supérieur du carré dont il n'est séparé que par une ligne de tissu cellulaire. Son bord supérieur est confondu dans son tiers externe environ avec l'obturateur interne. Dans ses deux tiers internes, il est uni à ce muscle par une espèce de membrane très-mince. Ce bord se continue devant le tendon de l'obturateur interne avec le bord inférieur du jumeau supérieur et forme avec lui une gouttière qui loge ce tendon.

L'extrémité interne du jumeau inférieur est attachée à la partie supérieure et postérieure de la tubérosité de l'ischion. Delà ce muscle se porte en dehors, grossit un peu, se confond avec le tendon de l'obturateur interne, et va s'attacher à la partie inférieure de la face interne du grand trochanter.

Ce muscle est tendineux à son extrémité externe, et charnu dans le reste de sa longueur. Ses usages sont les mêmes que ceux du jumeau supérieur.

De l'Obturateur interne.

L'obturateur interne est situé en grande partie dans l'excavation du bassin. Il s'étend depuis la fosse obturatrice interne, et le ligament obturateur jusqu'au grand trochanter. Ce muscle est aplati et triangulaire. On y considère une face interne, une face externe, un bord antérieur, un bord postérieur, une base et un sommet.

La face interne est couverte par le releveur de l'anus, les vaisseaux honteux et le nerf sciatique.

La face externe couvre la fosse obturatrice interne et le ligament obturateur auquel elle s'attache, ainsi qu'aux parties postérieure, supérieure et interne de la fosse obturatrice : elle n'est unie au reste de cette fosse que par du tissu cellulaire.

Le bord postérieur est divisé en deux portions, dont l'une est située dans l'excavation du bassin, et l'autre hors de cette excavation. La première est inclinée en haut : elle est parallèle au bord antérieur de l'échancrure sciatique à la partie supérieure duquel elle s'attache. La seconde est tournée directement en haut : elle est parallèle au bord inférieur du jumeau supérieur.

Le bord antérieur est aussi divisé en deux portions, dont l'une est située dans l'excavation du bassin, et l'autre hors de cette excavation. La première est inclinée en bas et en dedans : elle s'attache à la face postérieure de la branche de l'ischion et à celle de la branche du pubis. La seconde est tournée directement en bas : elle est parallèle au bord supérieur du jumeau inférieur.

La base de l'obturateur interne est tournée en haut et en avant : elle s'attache à la face postérieure du corps du pubis, à la lèvre interne de la partie supérieure du trou ovalaire, et à la face interne de l'os des îles, jusqu'à l'échancrure sciatique, immédiatement au-dessous du détroit supérieur du bassin. La partie moyenne de cette base présente une échancrure qui correspond à l'endroit du trou

ovalaire par lequel les vaisseaux et le nerf obturateurs sortent du bassin. Cette échancrure est formée par une espèce d'arcade aponévrotiqne renversée, dont les extrémités s'attachent aux bords de la coulisse qui loge les vaisseaux obturateurs. Delà ce muscle descend en arrière et un peu en dedans, se rétrécit et devient plus épais : il sort du bassin en se contournant sur l'échancrure qu'on remarque entre l'épine et la tubérosité de l'ischion ; ensuite il marche transversalement de dedans en dehors entre les deux jumeaux ; il se confond avec ces muscles et va enfin s'attacher à la face interne du grand trochanter, après s'être collé à la partie voisine du ligament qui entoure l'articulation du fémur avec l'os innominé.

L'obturateur interne est tendineux et charnu. Son attache au grand trochanter se fait par un tendon fort épais. Ce tendon, d'abord confondu avec les jumeaux, s'en sépare bientôt et se glisse dans la gouttière formée par ces deux muscles. Il s'avance vers le bord postérieur de l'os innominé, se contourne sur l'échancrure pratiquée entre l'épine et la tubérosité de l'ischion, et est contigu à la substance cartilagineuse dont cette échancrure est enduite. Une capsule membraneuse, attachée d'une part aux bords de l'échancrure, et de l'autre à la face antérieure du tendon et aux muscles jumeaux, retient l'humeur synoviale qui lubréfie ces parties. Avant d'arriver à l'échancrure dont il a été parlé plus haut, ce tendon se divise en trois ou quatre portions qui passent dans autant de coulisses pratiquées seulement sur le cartilage qui couvre l'échancrure.

Chacune de ces portions se divise en plusieurs autres qui se continuent fort loin sur la face externe du muscle dans l'épaisseur duquel elles marchent ensuite pendant quelque temps. Les fibres charnues de ce muscle naissent de la face interne de l'os innominé et de celle du ligament obturateur par de courtes aponévroses : elles descendent en arrière en convergeant, et se terminent sur la face externe du tendon qu'elles accompagnent jusqu'au milieu de l'espace compris entre l'épine de l'ischion et le grand trochanter.

Les usages de ce muscle sont les mêmes que ceux du pyramidal et des jumeaux : c'est-à-dire, qu'il fait tourner la cuisse en dehors lorsqu'elle est étendue, et qu'il l'écarte de celle du côté opposé lorsqu'elle est fléchie. Il peut aussi mouvoir à contre-sens le bassin sur la cuisse. L'échancrure sur laquelle ce muscle se contourne, faisant à son égard l'office d'une poulie, elle doit être regardée comme le point fixe de l'action qu'il peut exercer sur la cuisse.

Du Carré.

Le carré est situé à la partie postérieure et supérieure de la cuisse. Il s'étend depuis la tubérosité sciatique jusqu'au grand trochanter. Ce muscle est aplati, assez mince et semblable à un carré alongé.

Sa face postérieure est couverte par le grand fessier, le nerf sciatique, le muscle demi-membraneux et le troisième adducteur. Sa face antérieure couvre l'obturateur externe, la dernière extrémité du tendon du grand psoas et la partie postérieure du petit tro-

chanter. Les bords supérieur et inférieur de ce muscle n'offrent rien de remarquable. Le premier est parallèle au jumeau inférieur, et le second aux fibres supérieures du troisième adducteur. Le bord interne est attaché au côté externe de la tubérosité de l'ischion devant le demi-membraneux. Le bord externe est attaché à la partie inférieure du bord postérieur du grand trochanter.

Ce muscle est tendineux à ses bords externe et interne, et charnu dans le reste de son étendue. Ses usages sont les mêmes que ceux des précédens.

Du Biceps.

Le biceps est situé à la partie postérieure de la cuisse. Il s'étend de la tubérosité de l'ischion et de la ligne âpre du fémur à l'extrémité supérieure du péroné. Ce muscle est divisé supérieurement en deux portions qu'on distingue en longue et courte.

La longue portion se porte de la tubérosité de l'ischion au péroné : elle est aplatie, plus large et plus épaisse à sa partie moyenne qu'à ses extrémités.

Sa face postérieure est couverte, dans son quart supérieur, par le grand fessier : dans ses trois quarts inférieurs, elle est couverte immédiatement par l'aponévrose *fascia lata*. Sa face antérieure couvre le demi-membraneux, le nerf sciatique, le troisième adducteur et la courte portion.

Le bord externe de la longue portion du biceps est confondu dans son tiers inférieur avec la courte portion : les deux tiers supérieurs de ce bord n'offrent rien de remarquable.

Le bord interne est confondu dans son quart supérieur avec le bord externe du demi-tendineux ; ensuite il est uni à ce muscle par du tissu cellulaire, jusqu'au milieu de la cuisse ; après quoi il s'en écarte et laisse entre lui et le demi-membraneux un intervalle dans lequel on trouve l'artère poplitée et le nerf sciatique. La partie inférieure de ce bord est côtoyée par la branche externe de ce nerf.

L'extrémité supérieure de cette portion s'attache à la partie postérieure et externe de la tubérosité de l'ischion, conjointement avec le demi-tendineux auquel elle est intimement unie. Delà elle descend un peu obliquement de dedans en dehors. Sa grosseur augmente jusqu'à sa partie moyenne ; ensuite elle diminue jusqu'à l'extrémité inférieure qui est confondue avec la courte portion, et s'attache à la partie externe de l'extrémité supérieure du péroné.

La courte portion du biceps s'étend de la ligne âpre du fémur au péroné. Elle est aplatie, mince, plus large à sa partie moyenne qu'à ses extrémités. On y considère une face postérieure, une face antérieure, un bord externe, un bord interne, une extrémité supérieure et une extrémité inférieure.

La face postérieure est inclinée en dedans : elle est couverte par la longue portion et par la branche externe du nerf sciatique.

La face antérieure est inclinée en dehors : elle correspond au triceps crural dont elle est séparée par une lame du *fascia lata*. Cete face couvre inférieurement l'artère articulaire supérieure externe le jumeau externe et le ligament latéral externe du genou.

Le bord externe est incliné en arrière. Il est libre dans sa moitié supérieure : sa moitié inférieure est tellement unie à la longue portion, qu'il est impossible de l'en séparer.

Le bord interne est incliné en avant : il s'attache à toute l'étendue de la lèvre externe de la ligne âpre, entre le troisième adducteur et le triceps crural avec lequel il est uni. Ce bord est libre inférieurement et n'offre rien de remarquable.

L'extrémité supérieure est mince et pointue : elle s'attache à la partie supérieure de la ligne âpre. L'extrémité inférieure est confondue avec la longue portion.

Les deux portions du biceps réunies se terminent par un tendon commun qui s'attache à l'extrémité supérieure du péroné. La dernière extrémité de ce tendon est divisée en deux portions qui embrassent l'extrémité inférieure du ligament latéral externe de l'articulation du genou : ces deux portions sont continues extérieurement par leurs bords voisins. L'antérieure, moins considérable que la postérieure, fournit un prolongement qui s'attache à la tubérosité externe du tibia, devant l'articulation de cet os avec le péroné. Il se détache de ce tendon une expansion aponévrotique qui se continue avec l'aponévrose de la jambe.

Le biceps est tendineux et charnu. Sa longue portion est attachée à la tubérosité sciatique, au moyen d'un tendon qui lui est commun avec le demi-tendineux : à l'endroit où cette portion cesse d'être confondue avec le demi-tendineux, ce tendon dégénère en une aponévrose qui descend sur la face antérieure de

cette même portion, jusqu'à sa partie moyenne. Les deux portions de ce muscle s'attachent à l'extrémité supérieure du péroné par un tendon considérable qui monte en s'élargissant derrière ces deux portions réunies, et dégénère ensuite en une aponévrose qui monte derrière la longue portion jusqu'à sa partie moyenne.

Les fibres charnues de la longue portion naissent du côté externe et postérieur du tendon supérieur, et se terminent à la face antérieure du tendon inférieur. Celles de la courte portion naissent de la ligne âpre du fémur par de courtes aponévroses : elles descendent en arrière et en dehors, et se terminent à la face antérieure du tendon inférieur qu'elles accompagnent jusqu'auprès du péroné.

Les deux portions du biceps fléchissent la jambe sur la cuisse, et dans quelques occasoins, la cuisse sur la jambe. La longue portion de ce muscle peut, lorsque la jambe est fortement étendue, entraîner la cuisse en arrière sur le bassin : elle peut aussi maintenir le bassin dans sa rectitude naturelle, le redresser sur la cuisse lorsqu'il a été incliné en avant, et même le renverser en arrière. Lorsque la jambe est fléchie sur la cuisse, la courte portion la fait tourner sur son axe de dedans en dehors.

Du Demi-tendineux.

Le demi-tendineux est situé à la partie postérieure de la cuisse. Il s'étend de la tubérosité de l'ischion à la partie supérieure

et antérieure du tibia. Ce muscle est alongé, aplati, mince, plus large supérieurement qu'inférieurement.

Sa face postérieure est couverte immédiatement par l'aponévrose *fascia lata*.

Sa face antérieure couvre le demi-membraneux, et supérieurement une très-petite portion du troisième adducteur.

Le bord externe de ce muscle est confondu supérieurement dans l'étendue de quatre ou cinq travers de doigt avec la longue portion du biceps; ensuite il est uni à cette portion par du tissu cellulaire jusqu'au milieu de la cuisse : dans le reste de son étendue, ce bord est couché sur le demi-membraneux. Le bord interne ne présente rien de remarquable.

L'extrémité supérieure du demi-tendineux s'attache à la partie postérieure de la tubérosité de l'ischion. Delà ce muscle descend un peu obliquement de dehors en dedans : il se rétrécit, et lorsqu'il est arrivé à la partie inférieure de la cuisse, il dégénère en un tendon grêle et arrondi. Ce tendon descend derrière le côté interne de l'articulation du genou, entre le jumeau interne et le demi-membraneux; ensuite il se contourne d'arrière en avant sur la partie interne supérieure du tibia : sa largeur augmente, et il s'unit au bord postérieur du droit interne. Ces deux tendons réunis forment une espèce d'aponévrose large et épaisse qui s'attache à la partie interne de la tubérosité du tibia. La face antérieure de cette aponévrose est couverte par le tendon du couturier auquel elle est unie. Sa face postérieure est contiguë au ligament latéral interne de l'articulation du genou. Une

capsule membraneuse mince retient l'humeur synoviale qui lubréfie ces parties. Il se détache du bord externe du tendon du demi-tendineux une expansion aponévrotique qui concourt à la formation de l'aponévrose de la jambe.

Ce muscle est tendineux et charnu : le tendon au moyen duquel il s'attache au tibia, dégénère en une aponévrose qui monte très-haut sur le bord interne de la portion charnue. Les fibres charnues naissent de la tubérosité de l'ischion, et du côté interne du tendon commun à ce muscle et à la longue portion du biceps : elles se terminent sur le côté externe du tendon inférieur qu'elles accompagnent jusqu'à quatre travers de doigt environ au-dessus du genou : leur longueur est interrompue par une intersection aponévrotique placée vers la partie moyenne du corps charnu, et qui descend fort obliquement du bord interne à l'externe.

Le demi-tendineux fléchit la jambe sur la cuisse et la tourne un peu dans la rotation en dedans : il peut réciproquement fléchir la cuisse sur la jambe. Lorsque la jambe est fortement étendue, il peut entraîner la cuisse en arrière. Lorsqu'on est debout, il maintient le bassin dans sa rectitude naturelle : il peut aussi le redresser, lorsqu'il a été penché en avant, et même le renverser en arrière.

Du Demi-membraneux.

Le demi-membraneux est situé à la partie postérieure de la cuisse. Il s'étend de la tubérosité de l'ischion à la partie supérieure, interne et postérieure du tibia. Ce muscle

est aplati, mince et étroit dans son tiers supérieur, plus large, plus épais et en quelque sorte carré dans le reste de son étendue, excepté à son extrémité inférieure qui est arrondie. On y considère quatre côtés, un postérieur, un antérieur, un externe et un interne, et deux extrémités, dont l'une est supérieure, et l'autre inférieure.

Le côté postérieur est couvert par la longue portion du biceps, le demi-tendineux et l'aponévrose *fascia lata*.

Le côté antérieur couvre le carré, le troisième adducteur, l'artère poplitée, le jumeau interne et la capsule de l'articulation du genou.

Le côté externe est étroit supérieurement et large inférieurement : il est côtoyé par le nerf sciatique. Sa partie inférieure est séparée du biceps par un intervalle dans lequel on trouve les vaisseaux poplités.

Le côté interne est très-mince dans sa moitié supérieure qui est placée entre le troisième adducteur et le demi-tendineux : il est plus large dans sa moitié inférieure qui est couverte en partie par le droit interne, et en partie par le *fascia lata*.

L'extrémité supérieure du demi-membraneux s'attache à la partie postérieure de la tubérosité de l'ischion, devant le biceps et le demi-tendineux et derrière le carré. Delà ce muscle descend un peu obliquement de dehors en dedans. Sa grosseur augmente jusqu'à l'union de ses trois quarts supérieurs avec l'inférieur ; ensuite elle diminue, et lorsqu'il est arrivé derrière l'articulation du genou, il se termine par un tendon épais et arrondi, dont le côté antérieur et externe est contigu au

tendon du jumeau externe, et lui est uni par une capsule membraneuse très-mince. Ce tendon se divise en trois portions, une externe, une moyenne et une interne. La portion externe est étroite et mince : elle monte obliquement en arrière et en dehors sur la capsule de l'articulation du genou qu'elle fortifie, et s'attache en partie à cette capsule, et en partie au-dessus du condyle externe du fémur. La portion moyenne est large et épaisse : elle est continue à la portion interne et s'attache à la partie postérieure de la tubérosité interne du tibia. Il se détache de cette portion une expansion aponévrotique large et épaisse qui couvre la face postérieure du muscle poplité. La troisième portion est la plus considérable : elle glisse d'arrière en avant et de haut en bas sur la tubérosité interne du tibia, et va s'attacher à la partie interne de cette éminence. Une capsule membraneuse très-mince unit cette portion au tibia, et retient l'humeur synoviale qui lubréfie ces parties.

Le demi-membraneux est tendineux et charnu : son tiers supérieur environ est formé par un tendon aplati dont le bord externe est beaucoup plus épais que l'interne. Ce tendon dégénère en une aponévrose qui descend très-bas sur le côté externe et postérieur du corps charnu, dans l'épaisseur duquel elle se cache ensuite pendant quelque temps. Le tendon épais et arrondi au moyen duquel ce muscle est attaché à l'extrémité supérieure du tibia, dégénère en une large aponévrose qui monte très-haut sur le côté interne du corps charnu. Les fibres charnues sont placées fort obliquement entre ces deux tendons : leur longueur est

peu considérable, mais aussi elles sont très-nombreuses.

Ce muscle fléchit la jambe sur la cuisse, et réciproquement la cuisse sur la jambe. Lorsque la jambe est fortement étendue, il peut renverser la cuisse en arrière. Lorsqu'on est debout, il maintient le bassin dans sa rectitude naturelle; il peut aussi le redresser, lorsqu'il a été incliné en avant, et même le renverser en arrière.

Du Couturier.

Le couturier est situé à la partie antérieure de la cuisse. Il s'étend de l'épine antérieure et supérieure de l'os des îles à la partie supérieure, antérieure et interne du tibia. Ce muscle est un des plus longs du corps humain. Il est aplati, assez mince, et large d'environ deux ou trois travers de doigt.

Sa face antérieure est couverte immédiatement par l'aponévrose *fascia lata*. Sa face postérieure couvre l'iliaque, le droit antérieur, le triceps crural, l'artère crurale, le premier et le troisième adducteurs, le droit interne et le ligament latéral interne du genou.

Les bords de ce muscle n'offrent rien de remarquable.

Son extrémité supérieure s'attache à l'épine antérieure et supérieure de l'os des îles, et à la moitié supérieure de l'échancrure qui sépare cette épine de l'inférieure, entre le muscle iliaque et celui du *fascia lata*. Delà il descend obliquement de dehors en dedans et d'avant en arrière, jusqu'à l'endroit où le tiers moyen de la cuisse est uni au tiers inférieur: ensuite il descend d'arrière en avant et de

dedans en dehors jusqu'à la partie interne de la tubérosité du tibia à laquelle il s'attache, devant les tendons réunis du droit interne et du demi-tendineux.

Le couturier est tendineux à ses extrémités et charnu dans le reste de sa longueur. Le tendon de l'extrémité supérieure est extrêmement court. Celui de l'extrémité inférieure est beaucoup plus long. Sa partie moyenne est étroite, mais ses extrémités sont assez larges, sur-tout l'inférieure qui dégénère en une aponévrose très-forte. Le bord externe ou antérieur de ce tendon est confondu avec la portion du *fascia lata* qui entoure le genou. Son bord interne ou postérieur fournit une expansion aponévrotique qui concourt à la formation de l'aponévrose de la jambe.

Les usages de ce muscle sont assez variés : il fléchit la jambe sur la cuisse et en rapproche l'extrémité inférieure de celle du côté opposé, comme pour les croiser l'une sur l'autre. Lorsque la flexion de la jambe est aussi grande qu'elle peut l'être, il fléchit la cuisse sur le bassin. Si la jambe ne peut être fléchie, le couturier entraîne toute l'extrémité inférieure en avant dans le sens de la flexion, et la tourne en même temps dans la rotation en dehors. Il peut aussi fléchir le bassin sur la cuisse. Lorsqu'on est debout, il maintient le bassin dans sa rectitude naturelle, et l'empêche de se renverser en arrière. Il peut aussi le redresser, lorsqu'il a été incliné dans ce sens.

Du Droit ou Grêle antérieur.

Le droit antérieur est situé à la partie antérieure et moyenne de la cuisse, depuis l'épine

antérieure et inférieure de l'os des îles et la face externe de cet os jusqu'à la rotule. Il est alongé, aplati, plus large et plus épais à sa partie moyenne qu'à ses extrémités.

Sa face antérieure est couverte par l'iliaque, le couturier et l'aponévrose *fascia lata*. Sa face postérieure couvre le ligament orbiculaire de l'articulation du fémur avec l'os innominé, le triceps crural et les vaisseaux circonflexes antérieurs.

Les bords externe et interne de ce muscle sont libres dans leurs trois quarts supérieurs ; dans leur quart inférieur ils sont confondus avec le triceps crural.

L'extrémité supérieure du droit antérieur présente deux tendons, dont l'un est droit et l'autre courbe. Le premier s'attache à l'épine antérieure et inférieure de l'os de îles. Le second est courbé d'avant en arrière et de haut en bas : il s'attache à la partie inférieure et antérieure de la face externe de l'os des îles, immédiatement au-dessus du rebord de la cavité cotyloïde. Delà ce muscle descend verticalement le long de la partie antérieure et moyenne de la cuisse. Sa grosseur et sa largeur augmentent jusqu'à sa partie moyenne; ensuite elles diminuent jusqu'à l'extrémité inférieure qui s'attache à la base de la rotule.

Le droit antérieur est tendineux à ses extrémités et charnu à sa partie moyenne. Le tendon de l'extrémité supérieure est divisé en deux portions, comme il a été dit plus haut : de ces deux portions l'une est interne ou antérieure, et l'autre externe ou postérieure. La première, plus grosse et plus courte, naît de l'épine antérieure et inférieure de l'os des îles, et a une

direction semblable à celle du muscle. La seconde, plus longue et plus large, naît de la partie antérieure et inférieure de la face externe de l'os des îles et de la partie supérieure du rebord de la cavité cotyloïde : elle se courbe d'arrière en avant et un peu de haut en bas. Il s'en détache quelques fibres qui fortifient le ligament orbiculaire de l'articulation du fémur avec l'os innominé. Ces deux portions se réunissent bientôt, et le tendon commun qu'elles forment dégénère en une large aponévrose qui descend sur la face antérieure du corps charnu dans l'étendue d'environ quatre pouces, et s'enfonce ensuite pendant quelque temps dans l'épaisseur de ce corps. Le tendon de l'extrémité inférieure est large et plat ; il naît de la base de la rotule. Sa face postérieure est unie au triceps crural. Ses bords ont de fortes connexions avec les portions de ce muscle que l'on nomme vaste externe et vaste interne. Ce tendon est fort large près de la rotule ; en montant il se rétrécit d'abord un peu, ensuite sa largeur augmente, et il dégénère en une large aponévrose qui couvre la face postérieure du corps charnu jusqu'au-dessus de sa partie moyenne. Les fibres les plus superficielles de ce tendon descendent sur la face antérieure de la rotule à laquelle elles sont fortement collées, et se confondent inférieurement avec le ligament qui attache cet os au tibia.

Les fibres charnues de ce muscle sont placées fort obliquement entre le tendon supérieur et l'inférieur : elles couvrent la face postérieure du premier jusqu'à l'endroit où ses deux portions se réunissent : elles descendent sur la face antérieure du second, jusqu'à

quatre travers de doigt environ de la rotule.

Le droit antérieur étend la jambe sur la cuisse, et dans quelques cas la cuisse sur la jambe. Lorsque la jambe est étendue autant qu'elle peut l'être, il fléchit la cuisse sur le bassin, et réciproquement le bassin sur la cuisse. Lorsqu'on est debout, il empêche le bassin de se renverser en arrière, et le ramène à sa direction naturelle lorsqu'il a été penché de ce côté.

Du Pectiné.

Le pectiné est situé à la partie antérieure et supérieure de la cuisse, depuis le corps du pubis jusqu'à la partie supérieure de la ligne âpre du fémur. Il est alongé, aplati, large d'environ trois travers de doigt supérieurement, et un peu moins inférieurement.

Sa face antérieure est couverte par l'aponévrose *fascia lata* et par les vaisseaux cruraux. Sa face postérieure couvre le corps du pubis, l'articulation du fémur avec l'os innominé, l'obturateur externe, les vaisseaux et le nerfs obturateurs, et le second adducteur.

Le bord interne de ce muscle est parallèle au bord externe du premier adducteur par lequel il est un peu couvert. Le bord externe est parallèle au grand psoas.

L'extrémité supérieure du pectiné s'attache au bord supérieur et postérieur du corps du pubis, depuis l'épine de cet os jusqu'à l'éminence ilio-pectiné. Delà ce muscle descend un peu obliquement de dedans en dehors et d'avant en arrière. Lorsqu'il est arrivé vis-à-vis le petit trochanter, il se contourne

de manière que sa face antérieure devient externe et la postérieure interne ; il va enfin s'attacher à la ligne qui descend de la base du petit trochanter à la partie supérieure de la ligne âpre.

La partie inférieure du pectiné est formée par un tendon aplati qui se continue sur la face antérieure pendant quelque temps. Les fibres charnues de ce muscle naissent du corps du pubis par des aponévroses extrêmement courtes : elles se terminent sur la face postérieure du tendon.

Le pectiné fléchit la cuisse sur le bassin, la rapproche de celle du côté opposé, et la tourne un peu dans la rotation en dehors. Il peut, dans quelques occasions, fléchir le bassin sur la cuisse : il l'empêche de se renverser en arrière lorsqu'on est debout.

Du Triceps crural.

Le triceps crural comprend trois masses charnues et tendineuses auxquelles on a donné les noms de vaste externe, de vaste interne et de crural. Ce muscle est situé aux parties antérieure, externe et interne de la cuisse. Il embrasse toute la circonférence du fémur, depuis la lèvre externe de la ligne âpre jusqu'à l'interne, et s'étend de la base des trochanters à la rotule et au tibia. Le triceps crural est aplati, fort épais, sur-tout du côté externe, et recourbé sur lui-même d'avant en arrière. On y considère une face antérieure, une face postérieure, un bord externe, un bord interne, et deux extrémités, dont l'une est supérieure et l'autre inférieure.

La face antérieure est couverte en dehors et supérieurement par le tendon du petit fessier et par celui du grand auquel elle est contiguë; plus bas, elle est couverte par le muscle du *fascia lata* et par l'aponévrose du même nom; et plus bas encore par la courte portion du biceps. La partie moyenne de cette face est couverte supérieurement par l'iliaque, ensuite par le droit antérieur et par les vaisseaux circonflexes externes. La partie interne est couverte par le couturier, l'artère crurale et l'aponévrose *fascia lata*.

La face postérieure couvre toute la surface du corps du fémur, à l'exception de la ligne âpre : elle s'attache aux faces antérieure, interne et externe de cet os, depuis la base des trochanters jusqu'à quatre travers de doigt du genou; ensuite elle est séparée du fémur par une quantité assez grande de tissu cellulaire graisseux; puis elle couvre la capsule de l'articulation du genou.

Le bord externe est attaché supérieurement à l'empreinte raboteuse qui descend de la base du grand trochanter à la ligne âpre, conjointement avec le grand fessier auquel il est fortement uni; ensuite il s'attache à toute l'étendue de la lèvre externe de la ligne âpre et aux deux tiers supérieurs de celle qui descend au condyle externe du fémur, conjointement avec l'aponévrose *fascia lata* avec laquelle il est confondu.

Le bord interne est attaché à toute l'étendue de la lèvre interne de la ligne âpre, et aux deux tiers supérieurs de celle qui descend au condyle interne du fémur, conjointement avec les adducteurs auxquels il est intimement uni.

L'extrémité supérieure du triceps crural est divisée en trois portions, une externe, une interne et une moyenne. La première est appelée vaste externe ; la seconde vaste interne, et la troisième crurale.

La portion externe est la plus considérable : elle s'attache à la circonférence de la base du grand trochanter, et à sa partie antérieure. Delà elle descend le long de la partie externe de la cuisse, en s'attachant à la lèvre externe de la ligne âpre du fémur, comme il a été dit plus haut. Sa largeur et son épaisseur augmentent jusqu'au milieu de la cuisse ; ensuite elles diminuent. Elle est d'abord séparée de la portion moyenne par une couche mince de tissu cellulaire ; mais bientôt elle se confond tellement avec cette portion, qu'il est impossible de l'en séparer.

La portion interne n'est pas toujours bien distincte de la moyenne : elle s'attache à la partie antérieure et inférieure de la base du petit trochanter. Delà elle descend le long de la partie interne du fémur, en s'attachant à la lèvre interne de la ligne âpre de cet os. Sa largeur et son épaisseur augmentent jusqu'au-dessous de la partie moyenne de la cuisse ; ensuite elles diminuent un peu. La face externe et le bord antérieur de cette portion, sont d'abord séparés de la portion moyenne par une ligne celluleuse très-mince ; mais bientôt ces deux portions s'unissent tellement, qu'on ne peut plus les séparer.

La portion moyenne est la plus petite : elle s'attache à la partie antérieure de la base du col du fémur, le long de la ligne raboteuse qui s'étend obliquement du grand trochanter

au petit. Delà cette portion descend verticalement en augmentant de volume. Elle est d'abord séparée des deux autres portions, comme il a été dit plus haut; mais bientôt elle se confond tellement avec elles, qu'il est impossible de l'en séparer.

Les trois portions du triceps crural réunies forment une masse commune qui entoure la partie inférieure du fémur, et se termine par une extrémité tendineuse qui s'attache à la base et sur les côtés de la rotule, ainsi qu'aux tubérosités externe et interne du tibia.

Ce muscle est tendineux, aponévrotique et charnu. Son attache à la rotule se fait par un tendon large et épais dont la partie moyenne est confondue, près de cet os, avec celui du droit antérieur. Les parties latérales externe et interne de ce tendon s'élargissent et dégénèrent en une aponévrose épaisse qui va s'attacher à la tubérosité correspondante du tibia. L'externe est tellement confondue avec la partie externe et inférieure du *fascia lata*, qu'il est presque impossible de l'en séparer. Le tendon du triceps crural se divise supérieurement en trois portions fort larges, dont l'une monte très-haut sur la face interne de la portion de ce muscle, qui est connue sous le nom de vaste externe; l'autre s'étend fort loin sur la face externe de la portion qu'on appelle vaste interne; et la troisième monte sur la face antérieure de la portion qu'on a appelée muscle crural, jusqu'à sa partie moyenne. On remarque à la partie supérieure et externe du triceps crural une aponévrose large et mince qui naît de la base du grand trochanter et du tiers supérieur environ de la

ligne âpre. Cette aponévrose descend sur la face externe de la portion du muscle qu'on nomme vaste externe, jusqu'au-dessus de sa partie moyenne. Une autre aponévrose moins large et moins épaisse naît de la moitié supérieure de la lèvre interne de la ligne âpre, et descend sur la face interne de la portion qu'on appelle vaste interne, jusqu'au-dessous du milieu de la cuisse.

Les fibres charnues de ce muscle sont disposées de la manière suivante : celles qui forment la portion nommée vaste externe, naissent de la face interne de l'aponévrose que nous avons dit s'attacher à la base du grand trochanter et au tiers supérieur de la lèvre externe de la ligne âpre, et de la lame du *fascia lata* qui est placée entre ce muscle et la courte portion du biceps : elles se terminent à la face externe de la portion externe du tendon commun qu'elles accompagnent jusqu'à un pouce environ de la rotule. Ces fibres sont obliques de haut en bas et d'arrière en avant. Les supérieures sont plus longues que les inférieures. Celles qui naissent de la cloison aponévrotique placée entre le triceps crural et la courte portion du biceps, sont d'autant plus courtes, et prennent une direction qui approche d'autant plus de la transversale, qu'elles sont plus inférieures : elles semblent former un plan musculeux particulier, dont la partie supérieure est recouverte par le reste de la portion externe, et en est séparée par une couche très-mince de tissu cellulaire.

Les fibres de la portion qu'on nomme vaste interne, naissent de la face interne et du bord antérieur de l'aponévrose que nous avons dit

s'attacher à la moitié supérieure de la ligne âpre: elles se terminent à la portion interne du tendon inférieur qu'elles accompagnent jusqu'auprès de la rotule. Leur direction est oblique de haut en bas, d'arrière en avant et de dedans en dehors. Les supérieures sont plus longues que les inférieures. Les fibres de la portion moyenne ou crurale naissent de la face antérieure et des faces latérales du fémur, et se terminent à la face postérieure de la portion moyenne du tendon commun : elles sont presque parallèles à l'axe du fémur.

Ce muscle étend la jambe sur la cuisse, et la cuisse sur la jambe. Dans quelques circonstances, il étend ces deux parties en même temps l'une sur l'autre.

Du Muscle du Fascia lata.

Le muscle du *fascia lata* est situé à la partie supérieure et externe de la cuisse. Il s'étend depuis l'épine antérieure et supérieure de l'os des îles, jusqu'à quatre travers de doigt au-dessous du grand trochanter. Ce muscle est alongé, aplati, beaucoup plus large et plus mince inférieurement que supérieurement.

Sa face externe est couverte immédiatement par une lame mince du *fascia lata*. Sa face interne couvre le droit antérieur et le triceps crural : elle est séparée de ces muscles par une lame du *fascia lata* et par une assez grande quantité de tissu cellulaire : elle couvre aussi une petite portion des muscles moyen et petit fessiers.

Le bord antérieur de ce muscle est parallèle au bord externe du couturier dans sa moitié supérieure. Dans sa moitié inférieure, il est

séparé de ce muscle par un intervalle qui loge le droit antérieur.

Le bord postérieur est uni supérieurement au moyen fessier; inférieurement, il en est séparé par du tissu cellulaire.

L'extrémité supérieure du muscle du *fascia lata* est attachée à la lèvre externe de l'épine antérieure et supérieure de l'os des îles, entre le couturier et le moyen fessier. Delà ce muscle descend un peu obliquement d'avant en arrière; il devient plus large et plus mince, et se termine à quatre travers de doigt au-dessous du grand trochanter, dans l'angle de séparation des deux lames du *fascia lata* entre lesquelles il est situé.

La structure de ce muscle est fort simple: son attache à l'épine antérieure et supérieure de l'os des îles, se fait par un tendon très-court dont la partie antérieure dégénère en une aponévrose qui a plus d'un pouce de long. Les fibres charnues naissent de ce tendon, et se terminent à l'aponévrose *fascia lata*.

Le muscle du *fascia lata* a plusieurs usages: il fait exécuter à la cuisse un mouvement de rotation de dehors en dedans. Lorsque ce mouvement est empêché par l'action du pyramidal, des jumeaux, etc. il la porte en dehors, et l'écarte de celle du côté opposé. Il peut aussi agir à contre-sens sur le bassin.

Du Droit ou Grêle interne.

Le droit interne est situé à la partie interne de la cuisse. Il s'étend depuis le corps du pubis, la branche de cet os et celle de l'ischion, jusqu'à la partie supérieure et antérieure du tibia. Ce muscle est alongé, aplati, mince,

plus large supérieurement qu'inférieurement.

Sa face interne est couverte immédiatement par l'aponévrose *fascia lata*, excepté inférieurement où elle est placée sous le couturier. Sa face externe couvre les trois adducteurs, le demi-membraneux, la capsule et le ligament latéral interne de l'articulation du genou. Les bords antérieur et postérieur de ce muscle n'offrent rien de remarquable.

L'extrémité supérieure du droit interne est fort mince, et large d'environ deux pouces : elle s'attache à la face antérieure du corps du pubis, près de la symphyse, à la lèvre antérieure du bord interne de la branche de cet os, et à celle de la branche de l'ischion. Delà ce muscle descend verticalement le long de la partie interne de la cuisse : il se rétrécit, et lorsqu'il est arrivé près du genou, il se termine par un tendon grêle et arrondi. Ce tendon passe derrière le condyle interne du fémur, et descend ensuite d'arrière en avant sur la partie supérieure et interne du tibia. Sa largeur augmente : il s'unit bientôt au tendon du demi-membraneux, comme il a été dit précédemment, et va enfin s'attacher à la partie interne et inférieure de la tubérosité du tibia, derrière le couturier. Il se détache du bord postérieur de ce tendon une expansion aponévrotique qui se joint à une expansion semblable que fournit le tendon du demi-tendineux, et se jette ensuite dans l'aponévrose de la jambe.

Le droit interne est tendineux et charnu. Sa partie inférieure est formée par un tendon grêle et arrondi à sa partie moyenne, large et mince à ses extrémités. Ce tendon se prolonge

sur le bord postérieur de la portion charnue jusqu'à la partie moyenne de la cuisse. Les fibres charnues naissent du corps du pubis, de la branche de cet os et de celle de l'ischion par des aponévroses, dont les antérieures sont beaucoup plus longues que les postérieures : elles se terminent sur le côté antérieur du tendon et l'accompagnent jusqu'à deux travers de doigt du condyle interne du fémur.

Ce muscle fléchit la jambe sur la cuisse et réciproquement la cuisse sur la jambe. Lorsque la jambe est fortement étendue, il rapproche la cuisse de celle du côté opposé. Lorsqu'on est debout sur un seul pied, il retient le bassin et l'empêche de se renverser en dehors. Quand le bassin a été incliné dans ce sens, il le redresse et le ramène à sa direction naturelle.

Du premier Adducteur de la Cuisse.

Le premier adducteur est situé à la partie interne et supérieure de la cuisse. Il s'étend du corps du pubis à la partie moyenne de la ligne âpre du fémur. Ce muscle est alongé, aplati, beaucoup plus large inférieurement que supérieurement.

Sa face antérieure est couverte par l'aponévrose *fascia lata*, par le couturier et par l'artère crurale. Sa face postérieure couvre le second et le troisième adducteurs auxquels elle est fortement unie inférieurement. Son bord externe est parallèle au bord interne du pectiné auquel il est uni par une ligne de tissu cellulaire. Son bord interne est beaucoup plus long que l'externe : il est couvert dans presque toute son étendue par le droit interne.

L'extrémité supérieure du premier adducteur s'attache à l'épine et à la face antérieure du corps du pubis, ainsi qu'à la partie voisine de la symphyse de cet os. Delà ce muscle descend obliquement de dedans en dehors et un peu d'avant en arrière. Sa largeur et son épaisseur augmentent jusqu'à sa partie moyenne ; ensuite il devient plus mince et continue de s'élargir jusqu'à l'extrémité inférieure qui s'attache à la partie moyenne de l'interstice de la ligne âpre du fémur dans l'étendue d'environ trois pouces, entre le triceps crural et le troisième adducteur avec lesquels elle est fortement unie.

Le premier adducteur est tendineux et charnu. Son attache au pubis se fait par un tendon épais et assez étroit, lequel dégénère bientôt en une aponévrose qui descend pendant quelque temps sur le côté interne du corps charnu, et se cache ensuite dans son épaisseur jusqu'à sa partie moyenne. Les fibres charnues naissent de ce tendon, et se terminent entre les deux lames d'une aponévrose large et mince au moyen de laquelle ce muscle s'attache à la ligne âpre. La partie inférieure de cette aponévrose fournit quelques fibres qui se joignent au tendon du troisième adducteur et l'accompagnent jusqu'au condyle interne du fémur, et d'autres qui se jettent sur la partie interne du triceps crural.

Ce muscle rapproche la cuisse de celle du côté opposé, la fléchit un peu et la tourne dans la rotation en dehors. Lorsqu'on est debout sur un seul pied, il retient le bassin, l'empêche de se renverser en arrière et en dehors, et le ramène à sa rectitude lorsqu'il

s'en est écarté en se renversant en dehors et en arrière.

Du second Adducteur.

Le second adducteur est situé à la partie interne et supérieure de la cuisse. Il s'étend du corps et de la branche du pubis au tiers supérieur de la ligne âpre du fémur. Ce muscle est alongé, aplati de dedans en dehors dans son tiers supérieur, et d'avant en arrière dans ses deux tiers inférieurs. On y considère un côté antérieur, un côté postérieur, un côté interne, un côté externe, et deux extrémités, dont l'une est supérieure et l'autre inférieure.

Le côte antérieur est étroit supérieurement et large inférieurement : il est couvert par le pectiné et le premier adducteur. Le côté postérieur est aussi étroit supérieurement et large inférieurement : il couvre le troisième adducteur. Le côté interne est plus large supérieurement qu'inférieurement. Sa partie supérieure est couverte par le droit interne : sa partie inférieure est cachée entre le premier et le troisième adducteurs. Le côté externe est aussi plus large supérieurement qu'inférieurement; il correspond à l'obturateur externe et au tendon du grand psoas.

L'extrémité supérieure du second adducteur s'attache à la face antérieure du corps du pubis, ainsi qu'à la face antérieure de la branche de cet os. Delà ce muscle descend de dedans en dehors et un peu d'avant en arrière. Il devient plus large et plus mince, et se termine par une large extrémité qui s'attache à l'interstice de la ligne âpre, depuis la partie inférieure du petit trochanter jusqu'à trois pouces en-

viron au-dessous. Cette extrémité est fortement unie en arrière avec le troisième adducteur, en avant avec le pectiné, et en bas, avec le premier adducteur : elle est percée de plusieurs ouvertures qui donnent passage aux artères perforantes.

Ce muscle est aponévrotique à ses extrémités et charnu à sa partie moyenne. Il est quelquefois divisé en deux portions dans toute sa longueur. Ses usages sont les mêmes que ceux du premier adducteur, excepté qu'il est moins propre que ce muscle à fléchir la cuisse et à la tourner dans la rotation en dehors.

Du troisième Adducteur.

Le troisième adducteur est situé à la partie interne de la cuisse. Il s'étend de la tubérosité de l'ischion, de la branche de cet os et de celle du pubis à toute l'étendue de la ligne âpre du fémur et à la tubérosité du condyle interne de cet os. Ce muscle est large, fort épais et en quelque sorte triangulaire. On y considère une face antérieure, une face postérieure, un bord interne, un bord externe, une base et un sommet.

La face antérieure est couverte par le premier et le second adducteurs, par le couturier et par l'artère crurale.

La face postérieure est couverte par le demi-tendineux, le demi-membraneux, le biceps, le grand fessier et le nerf sciatique.

Le bord interne est beaucoup plus large supérieurement qu'inférieurement : il est couvert par le droit interne, le couturier et l'aponévrose *fascia lata*.

Le bord externe est attaché supérieurement à l'empreinte raboteuse qui descend du grand trochanter à la ligne âpre, plus en dedans que le grand fessier, ensuite il s'attache à toute l'étendue de l'interstice de cette ligne, en se confondant avec les attaches des deux autres adducteurs. Lorsque ce bord est arrivé à l'endroit où la ligne âpre se bifurque, il se divise en deux portions, dont l'une est externe ou postérieure, et l'autre interne ou antérieure. La première finit en pointe entre le triceps crural et la courte portion du biceps avec laquelle elle est unie. La seconde se confond avec le bord interne du triceps crural et descend avec lui jusqu'au condyle interne du fémur. Ces deux portions laissent entr'elles un intervalle dans lequel passent l'artère et la veine crurale. Cet intervalle est couvert antérieurement par une aponévrose qui va du troisième adducteur au triceps crural en passant sur l'artère crurale. Outre l'ouverture dont nous venons de parler, ce bord en présente plusieurs autres qui donnent passage aux artères perforantes. Le contour de toutes ces ouvertures est aponévrotique.

La base du troisième adducteur est tournée en haut : elle présente deux portions, dont l'une est interne et l'autre externe. La première est fort épaisse; elle s'attache à la partie inférieure de la face antérieure de la branche du pubis, à la face antérieure de la branche de l'ischion et à la lèvre externe de la tubérosité de cet os. La seconde portion est très-mince et se porte presque transversalement de la branche de l'ischion à la partie supérieure de l'empreinte raboteuse qui descend de la base

du grand trochanter à la ligne âpre : elle est parallèle au bord inférieur du carré.

Le sommet de ce muscle est tourné en bas : il est tendineux et s'attache à la tubérosité du condyle interne du fémur.

Le troisième adducteur est tendineux et charnu. Son attache à la tubérosité de l'ischion se fait par un tendon large et épais, lequel dégénère en une aponévrose qui descend pendant quelque temps sur la face postérieure. Ses autres attaches à l'ischion et au pubis, ont lieu par des aponévroses fort courtes. Il se fixe à la tubérosité du condyle interne du fémur par un tendon assez fort qui est confondu avec le bord interne du triceps crural. Ce tendon dégénère en une large aponévrose qui monte pendant quelque temps sur le bord interne. A l'endroit où l'artère crurale traverse le bord externe de ce muscle, il se détache de ce tendon une expansion aponévrotique qui passe devant cette artère et se confond avec la partie interne du triceps crural. Enfin, ce muscle s'attache à la ligne âpre par des aponévroses assez longues qui se confondent antérieurement avec celle des deux autres adducteurs. Les fibres charnues naissent du tendon et des aponévroses au moyen desquelles ce muscle s'attache à l'ischion et au pubis, et se termine aux aponévroses qui s'insèrent à la ligne âpre et au tendon par le moyen duquel il se fixe à la tubérosité du condyle interne du fémur. Ces fibres ont une longueur et une direction différentes. Les internes sont les plus longues; leur direction est un peu oblique de haut en bas et de dedans en dehors. Les moyennes sont moins longues; leur direction est un peu

plus oblique de haut en bas et de dedans en dehors. Les supérieures sont encore moins longues, et marchent presque transversalement.

La disposition des fibres de ce muscle le fait paroître comme divisé en trois portions dont l'une est interne, l'autre moyenne et la troisième supérieure. L'interne n'est séparée de la moyenne que par l'intervalle dans lequel passe l'artère crurale. Les fibres qui la forment se terminent inférieurement au tendon que nous avons dit s'attacher à la tubérosité du condyle interne du fémur. La portion moyenne est confondue supérieurement avec les deux autres : les fibres dont elle est formée, se terminent aux trois quarts inférieurs de la ligne âpre. La portion supérieure est quelquefois distincte de la moyenne dans toute son étendue, et paroît comme un quatrième adducteur : elle est placée en grande partie devant cette portion : les fibres dont elle est formée, viennent de la branche de l'ischion et de celle du pubis, et se terminent au quart supérieur de la ligne âpre, et a l'empreinte raboteuse qui monte de cette ligne à la base du grand trochanter. Leur direction est presque transversale, et croise celle des fibres de la portion moyenne et de l'interne.

Ce muscle rapproche la cuisse de celle du côté opposé. Lorsqu'on est debout sur une seule jambe, il empêche le bassin de se renverser en dehors, et le ramène à sa rectitude naturelle, lorsqu'il s'en est écarté.

De l'Obturateur externe.

L'obturateur externe est situé à la partie interne et supérieure de la cuisse. Il s'étend

depuis le pubis et l'ischion, jusqu'au petit trochanter. Sa forme est triangulaire. On y considère une face antérieure, une face postérieure, un bord supérieur, un bord inférieur, une base et un sommet.

La face antérieure est inclinée en bas : elle est couverte par le pectiné, les adducteurs et le carré.

La face postérieure est inclinée en haut : elle s'attache à la face antérieure du corps du pubis, à celle de la branche du même os et de l'ischion, ainsi qu'à la partie interne de la face antérieure du ligament obturateur ; ensuite cette face couvre le reste de ce ligament sans s'y attacher, l'ischion et le ligament orbiculaire de l'articulation du fémur avec l'os innominé.

Le bord supérieur est un peu concave : il s'étend obliquement de dedans en dehors, et de haut en bas, depuis le corps du pubis jusqu'au grand trochanter. Sa partie interne correspond aux vaisseaux et au nerf obturateurs : le reste de son étendue est uni par du tissu cellulaire au ligament orbiculaire de l'articulation du fémur.

Le bord inférieur est transversal, et n'offre rien de remarquable. Sa partie interne est placée au-dessus de l'attache du troisième adducteur. Sa partie externe est parallèle au jumeau inférieur.

La base de ce muscle est attachée à la face antérieure du corps du pubis, à la face antérieure de la branche de cet os, et à celle de la branche de l'ischion. Delà il descend en dehors en se rétrécissant; ensuite il monte en arrière sous le col du fémur, et se termine par un sommet tendineux qui s'attache à la partie

inférieure de la face interne du grand trochanter, après avoir contracté de fortes adhérences avec le ligament qui entoure l'articulation du fémur.

L'obturateur externe est tendineux et charnu. Son attache au grand trochanter se fait par un tendon épais et arrondi, lequel se termine par plusieurs portions aponévrotiques qui s'étendent au loin entre les fibres charnues: celles-ci naissent, par de courtes aponévroses, du pubis, de l'ischion et du ligament obturateur: elles se rendent, en convergeant, sur le tendon commun qu'elles accompagnent jusqu'à un pouce du grand trochanter.

Ce muscle fait exécuter à la cuisse un mouvement de rotation en dehors. Il peut aussi contribuer au mouvement par lequel on rapproche la cuisse de celle du côté opposé. Lorsqu'on est debout sur une seule jambe, il meut le bassin à contre-sens sur la cuisse.

DES MUSCLES DE LA JAMBE.

On distingue à la jambe trois régions, savoir: une antérieure, une externe et une postérieure.

Les muscles situés à la région antérieure, sont: le jambier antérieur, le long extenseur commun des orteils, l'extenseur propre du gros orteil et le péronier antérieur.

Ceux de la région externe, sont: le long et le court péroniers latéraux.

Les muscles de la région postérieure, sont: les jumeaux ou gastrocnémiens, le plantaire grêle, le soléaire, le poplité, le long fléchis-

seur du gros orteil, le long fléchisseur commun des orteils et le jambier postérieur.

Ces muscles sont cachés sous une aponévrose qui entoure la jambe, depuis le bord antérieur du tibia, jusqu'à son bord interne. On considère à cette aponévrose une face externe, une face interne, un bord supérieur, et un inférieur.

La face externe est couverte par la peau, et lui est unie par du tissu cellulaire dans lequel il ne s'amasse en général que très-peu de graisse : elle est aussi couverte par des filets des nerfs saphènes externe et interne, et par des branches des veines du même nom.

La face interne couvre antérieurement le jambier antérieur, le long extenseur commun des orteils, l'extenseur propre du gros orteil et le péronier antérieur; en dehors, elle couvre les péroniers latéraux; supérieurement, elle donne attache aux fibres charnues du jambier antérieur, et dans une moindre étendue à celles de l'extenseur commun des orteils et du long péronier : elle donne aussi attache au bord antérieur des cloisons aponévrotiques qui sont placées entre ces muscles. Postérieurement, cette face couvre les jumeaux, une portion du soléaire et des muscles long extenseur du gros orteil, long extenseur commun des orteils et jambier postérieur, l'artère tibiale postérieure et le nerf qui l'accompagne.

Le bord supérieur de cette aponévrose se continue postérieurement avec l'aponévrose *fascia lata;* du côté interne, avec les expansions aponévrotiques qui se détachent des tendons des muscles couturier, droit interne et demi-tendineux; et du côté externe, avec une

aponévrose qui se détache du tendon du muscle biceps. La partie antérieure de ce bord est attachée à la tubérosité externe du tibia, et à la tête du péroné.

Le bord inférieur se continue antérieurement avec le ligament annulaire du pied ; postérieurement et du côté externe, avec le ligament annulaire qui retient les tendons des muscles péroniers latéraux ; et du côté interne, avec le ligament annulaire des tendons des muscles jambier postérieur et long fléchisseur commun des orteils. L'aponévrose de la jambe s'attache à toute la longueur des bords antérieur et interne du tibia : elle s'attache aussi à la partie inférieure du bord externe du péroné, et aux deux crêtes qui résultent de la bifurcation de ce bord.

Cette aponévrose est très-mince à la partie postérieure de la jambe : elle est beaucoup plus épaisse à la partie antérieure, sur-tout inférieurement, où elle forme une espèce de ligament annulaire qui retient les tendons des muscles jambier antérieur, extenseur propre du gros orteil, long extenseur commun des orteils et péronier antérieur. Sa partie postérieure et inférieure est divisée en deux lames, dont l'une est postérieure et l'autre antérieure. La première est très-mince : elle passe derrière le tendon d'Achille, se continue supérieurement derrière les jumeaux, et disparoît inférieurement en se confondant avec le tissu cellulaire graisseux qui couvre l'attache de ce tendon. La seconde est beaucoup plus épaisse : elle passe devant le tendon d'Achille, et derrière les muscles long fléchisseur du gros orteil, long fléchisseur commun des orteils et

jambier postérieur, et monte entre ces muscles et le soléaire, jusqu'à la partie moyenne de la jambe où elle disparoît d'une manière insensible.

Les fibres qui composent cette aponévrose, ont une direction différente, et se croisent en divers sens : cependant, à la partie inférieure de la jambe, elles sont presque toutes transversales. L'aponévrose de la jambe retient les muscles de cette partie dans leur place naturelle, et les empêche de changer de direction. Elle multiplie les attaches des fibres charnues de plusieurs de ces muscles.

Du Jambier antérieur.

Le jambier antérieur est situé à la partie antérieure de la jambe. Il s'étend de l'extrémité supérieure du tibia, au premier os cunéiforme. Ce muscle est alongé, prismatique et triangulaire.

Sa face antérieure est couverte par l'aponévrose de la jambe, à laquelle elle est fortement unie supérieurement. Sa face interne correspond à la face externe du tibia, et s'attache à sa moitié supérieure. Sa face externe correspond supérieurement au muscle long extenseur commun des orteils, et inférieurement, à l'extenseur propre du gros orteil. Supérieurement et antérieurement, elle est unie au premier de ces muscles, par une cloison aponévrotique ; postérieurement, elle en est séparée, ainsi que de l'extenseur propre du gros orteil, par le nerf et les vaisseaux tibiaux antérieurs. Des trois bords de ce muscle, le postérieur est le seul qui présente quelque chose

de remarquable : il s'attache aux trois quarts supérieurs de la face antérieure du ligament inter-osseux ; ensuite il couvre le tibia, l'articulation du pied, et la partie supérieure et interne du tarse.

L'extrémité supérieure du jambier antérieur s'attache à la partie antérieure de la tubérosité externe du tibia. Delà ce muscle descend un peu obliquement de dehors en dedans et d'arrière en avant. Sa grosseur augmente d'abord un peu ; ensuite elle diminue, et lorsqu'il est arrivé au-dessous du tiers moyen de la jambe, il se termine par un tendon aplati et assez épais. Ce tendon descend devant l'extremité inférieure du tibia, et s'avance ensuite sur l'articulation du pied, où il passe dans une espèce d'anneau ligamenteux que forme le ligament annulaire du tarse.

Ce ligament est commun au jambier antérieur, à l'extenseur propre du gros orteil, au long extenseur commun des orteils et au péronier antérieur. Il s'étend de la face supérieure du calcanéum, à la partie antérieure et inférieure du tibia, et à la partie interne du pied. On y considère une face supérieure, une face inférieure, un bord antérieur, un bord postérieur et deux extremités, dont l'une est externe et l'autre interne. La face supérieure est couverte immédiatement par la peau. La face inférieure couvre les tendons du jambier antérieur, de l'extenseur propre du gros orteil, du long extenseur commun des orteils, et du péronier antérieur : elle couvre aussi l'artère tibiale antérieure, et le nerf qui l'accompagne. Le bord antérieur est continu avec une aponévrose mince qui couvre la face supérieure du pied. Le bord postérieur

est incliné en haut : il est continu avec la partie inférieure de l'aponévrose de la jambe. L'extrémité externe s'attache à la partie antérieure externe de l'enfoncement qu'on remarque sur la face supérieure du calcanéum. L'extrémité interne est divisée ordinairement en deux portions, dont l'une est postérieure, et l'autre antérieure. La première monte un peu obliquement de dehors en dedans, et va s'attacher à la partie inférieure du bord antérieur du tibia, immédiatement au-dessus de la malléole interne. La seconde marche obliquement de dehors en dedans et d'arrière en avant, et va s'attacher à la partie interne du scaphoïde, et au bord interne de l'aponévrose plantaire. Ce ligament est beaucoup plus épais en dehors qu'en dedans. Les fibres qui le composent ont une direction transversalement oblique. Vis-à-vis les tendons réunis du long extenseur des orteils et du péronier antérieur, ces fibres forment deux lames dont l'une passe au-dessus de ces tendons, et l'autre au-dessous : la même chose a lieu vis-à-vis les tendons de l'extenseur propre du gros orteil et du jambier antérieur. De cette manière, le ligament annulaire forme trois loges, ou plutôt trois anneaux ligamenteux, dont l'un contient le tendon du jambier antérieur ; l'autre, celui de l'extenseur propre du gros orteil ; et le troisième, les tendons du long extenseur commun des orteils et du péronier antérieur.

Lorsque le tendon du jambier antérieur a franchi le ligament dont nous venons de parler, il se porte d'arrière en avant, et de dehors en dedans. Vis-à-vis la partie moyenne de la longueur du pied, il s'élargit et se contourne

de dehors en dedans et de haut en bas, sur la convexité du premier os cunéiforme. Enfin, il se divise en deux portions, l'une postérieure, plus considérable, et l'autre antérieure, plus petite. La première s'attache à la partie interne et antérieure de la base du premier os cunéiforme; la seconde va s'attacher à la partie interne et inférieure de l'extrémité postérieure du premier os du métatarse.

Le jambier antérieur présente à sa partie inférieure, un tendon considérable qui, après avoir marché pendant quelque temps devant les fibres charnues, s'élargit et dégénère en une aponévrose qui monte dans l'épaisseur du muscle, jusqu'auprès de son extrémité supérieure. Les fibres charnues naissent de l'aponévrose de la jambe, de la face externe du tibia, du ligament inter-osseux et de la cloison aponévrotique qu'on remarque entre ce muscle et le long extenseur des orteils. De ces différens endroits, elles se rendent obliquement sur le tendon, comme les barbes d'une plume sur leur tige commune. Elles ne couvrent la face antérieure de ce tendon, que jusqu'au-dessous du tiers moyen de la jambe; mais elles descendent sur sa face postérieure, jusqu'auprès de l'articulation du pied.

Ce muscle fléchit le pied sur la jambe, et porte sa pointe en dedans vers l'autre pied; en même temps il relève plus son bord interne que l'externe, et tourne en dedans la plante du pied. Il peut aussi mouvoir à contre-sens la jambe sur le pied. Lorsqu'on est debout, il l'empêche de se renverser en arrière. Il peut aussi la redresser lorsqu'elle a été inclinée dans cette direction.

De l'Extenseur propre du gros Orteil.

L'extenseur propre du gros orteil est situé à la partie antérieure de la jambe. Il s'étend du péroné à la dernière phalange du gros orteil. Ce muscle est long, aplati de dehors en dedans, plus large et plus épais à sa partie moyenne qu'à ses extrémités.

Sa face interne correspond au jambier antérieur : elle en est séparée en arrière par l'artère tibiale antérieure et par le nerf qui l'accompagne. Sa face externe correspond au long extenseur commun des orteils. Son bord antérieur est caché supérieurement entre le jambier antérieur et le long extenseur commun des orteils : inférieurement il est couvert par l'aponévrose de la jambe et par la peau. Le bord postérieur de ce muscle est attaché à la partie antérieure de la face interne du péroné, dans la longueur de cinq à six pouces : il s'attache aussi à la partie voisine de la face antérieure du ligament inter-osseux ; ensuite il couvre la partie antérieure et inférieure du tibia, l'artère tibiale antérieure, l'articulation du pied avec la jambe, et la partie interne et supérieure du pied.

L'extrémité supérieure de l'extenseur propre du gros orteil est mince et pointue : elle s'attache à la partie antérieure interne du péroné, à l'union de son tiers supérieur avec ses deux tiers inférieurs. Souvent elle monte plus haut, et s'avance jusqu'auprès de l'extrémité supérieure de cet os. Delà ce muscle descend un peu obliquement de dehors en dedans et d'arrière en avant. Sa largeur augmente jusqu'à sa partie moyenne ; ensuite elle diminue, et

lorsqu'il est arrivé à la partie inférieure de la jambe, il dégénère en un tendon qui passe sous le ligament annulaire du pied, dans une espèce d'anneau qui lui est particulier. Ce tendon marche d'arrière en avant et de dehors en dedans, le long de la partie interne et supérieure du pied, et va s'attacher à la partie supérieure de l'extrémité postérieure de la première phalange du gros orteil. Après avoir traversé le ligament annulaire du pied, ce tendon s'élargit un peu, bientôt après il se rétrécit, puis il devient plus large en s'approchant du gros orteil. Lorsqu'il est arrivé à l'articulation de la première phalange de cet orteil avec le premier os du métacarpe, il se détache de chacun de ses bords une expansion aponévrotique mince qui se joint en partie à la capsule de cette articulation, et s'attache en partie à la première phalange.

La structure de l'extenseur propre du gros orteil est assez simple. Son tendon monte devant le corps charnu, jusqu'au-dessus de sa partie moyenne. Les fibres charnues naissent par de courtes aponévroses du péroné et du ligament inter-osseux : elles se rendent fort obliquement sur le côté postérieur du tendon, et l'accompagnent jusqu'au ligament annulaire.

Ce muscle étend la dernière phalange du pouce sur la première, et celles-ci sur le premier os du métatarse. Lorsque ces phalanges sont étendues autant qu'elles peuvent l'être, et lorsqu'elles sont retenues par les muscles destinés à les fléchir, il meut le pied sur la jambe, de la même manière que le jambier antérieur. Il peut aussi mouvoir, à contre-sens, la jambe sur le pied.

Du long Extenseur commun des Orteils.

Le long extenseur commun des orteils est situé à la partie antérieure de la jambe, et sur la face supérieure du pied. Il s'étend de l'extrémité supérieure du tibia, aux secondes et dernières phalanges des quatre derniers orteils. Il est long et aplati de dehors en dedans. On y considère un côté antérieur, un côté postérieur, un côté interne, un côté externe, et deux extrémités, dont l'une est supérieure, et l'autre inférieure.

Le côté antérieur est couvert par l'aponévrose de la jambe, à la partie supérieure de laquelle il est uni. Le côté postérieur est fort étroit, et s'attache à la partie antérieure de la face interne du péroné : il s'attache aussi supérieurement au ligament inter-osseux; inférieurement, ce côté couvre le tibia, l'articulation de la jambe et la face supérieure du pied. Le côté interne est beaucoup plus large que les précédens : il correspond au jambier antérieur et à l'extenseur propre du gros orteil. Sa partie supérieure est unie au jambier antérieur par une cloison aponévrotique, comme il a été dit précédemment. Le côté externe est uni dans son tiers supérieur, au long péronier latéral, et dans son tiers moyen, au court péronier latéral, par une aponévrose commune. Le tiers inférieur de ce côté est confondu avec le péronier antérieur.

L'extrémité supérieure du long extenseur commun des orteils s'attache à la tubérosité externe du tibia, entre le jambier antérieur et le long péronier latéral. Delà ce muscle descend obliquement de dehors en dedans. Sa

largeur augmente d'abord un peu, ensuite elle diminue ; et lorsqu'il est arrivé à la partie moyenne de la jambe, il se divise ordinairement en trois portions qui se terminent chacune par un tendon. Ces tendons descendent l'un à côté de l'autre, et passent sous le ligament annulaire du pied, dans une espèce d'anneau ligamenteux qui leur est commun avec celui du péronier antérieur. En passant sous ce ligament, le plus interne se divise en deux portions, dont l'une va au second orteil, et l'autre au troisième. Il y a alors quatre tendons qui s'avancent sur la convexité du pied, s'écartent l'un de l'autre, et marchent obliquement d'arrière en avant et de dedans en dehors. Lorsqu'ils sont arrivés sur la face supérieure des premières phalanges, ils s'élargissent. Les trois premiers se joignent au bord interne des tendons du pédieux. Le bord externe du dernier reçoit souvent un petit prolongement tendineux qui vient du tendon du court péronier latéral. Ils reçoivent aussi des prolongemens tendineux des lombricaux et des inter-osseux, et forment ainsi une aponévrose épaisse dont la largeur est égale à celle de la face supérieure de la phalange qu'elle recouvre. Cette aponévrose se divise comme à la main, en trois portions, une moyenne plus large, et deux latérales plus étroites. La première passe directement sur l'articulation de la première phalange avec la seconde, et s'attache à l'extrémité postérieure de cette dernière. Les portions latérales, après s'être écartées l'une de l'autre, se rejoignent sur la seconde phalange, et vont s'attacher ensemble à l'extrémité postérieure de la troisième.

Le long extenseur commun des orteils est tendineux et charnu. Ses quatre tendons se rapprochent sous le ligament annulaire, et montent ensuite devant les fibres charnues jusqu'au-dessus de la partie moyenne de la jambe. L'interne est plus gros que les autres ; il monte aussi plus haut devant la portion charnue à laquelle il correspond. Quelquefois ils se réunissent par leurs bords voisins au-dessus du ligament annulaire, et forment ainsi un tendon assez large qui présente des traces de division dans presque toute sa longueur. Ce tendon monte sur le corps charnu jusqu'au-dessus de la partie moyenne de la jambe ; ensuite il dégénère en une aponévrose qui s'enfonce dans l'épaisseur de ce corps jusqu'auprès de l'extrémité supérieure. Les fibres charnues naissent du tibia, du péroné, du ligament inter-osseux, de l'aponévrose de la jambe, de l'aponévrose placée entre ce muscle et le jambier antérieur, et de celle qui le sépare d'avec les péroniers latéraux : elles se portent fort obliquement sur le tendon, comme les barbes d'une plume sur leur tige commune. Celles qui se rendent sur la face postérieure de ce tendon, l'accompagnent jusqu'à la partie inférieure de la jambe.

Ce muscle étend les trois phalanges des quatre derniers orteils. Lorsque les orteils sont retenus par l'action de leurs muscles fléchisseurs, le long extenseur fléchit le pied sur la jambe, et réciproquement la jambe sur le pied.

Du péronier antérieur.

Le péronier antérieur n'existe pas toujours.

Il est situé à la partie antérieure et inférieure de la jambe, et s'étend du tiers inférieur du péroné à l'extrémité postérieure du cinquième os du métatarse. Il est alongé, aplati et couché un peu obliquement de dehors en dedans.

Sa face externe est inclinée en avant : elle est couverte par l'aponevrose de la jambe. Sa face interne est inclinée en arrière : elle est confondue avec l'extenseur commun des orteils. Son bord postérieur est incliné en dehors : il s'attache au tiers inférieur du bord antérieur du péroné et à la partie voisine de sa face interne : il s'attache aussi supérieurement à une aponévrose placée entre lui et le court péronier latéral, et inférieurement au ligament inter-osseux. Son bord antérieur est incliné en dedans : il est confondu avec l'extenseur commun des orteils.

L'extrémité supérieure du péronier antérieur est confondue avec l'extenseur commun des orteils : elle s'attache au bord antérieur et à la face interne du péroné, au dessons de son tiers moyen. Delà ce muscle descend un peu obliquement de dehors en dedans, et lorsqu'il est arrivé à la partie inférieure de la jambe, il dégénère en un tendon aplati qui passe sous le ligament annulaire du pied dans une coulisse qui lui est commune avec ceux du long extenseur commun des orteils; après quoi ce tendon se détourne en dehors, passe sur le muscle pédieux dont il croise la direction, s'élargit et dégénère en une aponévrose large et mince qui s'attache au côté interne de l'extrémité postérieure du cinquième os du métatarse et quelquefois à la partie voisine de son corps. Dans certain sujet, il se détache de

cette aponévrose un petit prolongement qui se joint au quatrième tendon du pédieux.

Le péronier antérieur est tendineux et charnu. Son tendon monte sur le bord antérieur de la portion charnue jusqu'auprès de l'extrémité supérieure. Ce tendon est uni avec celui de l'extenseur commun des orteils. Les fibres charnues naissent du péroné, du ligament inter-osseux, et de la cloison aponévrotique placée entre ce muscle et le court péronier latéral : elles se rendent fort obiquement sur le côté postérieur du tendon qu'elles accompagnent jusqu'à l'articulation du pied.

Ce muscle fléchit le pied sur la jambe ; mais lorsqu'il agit seul, il relève plus le bord externe du pied que l'interne, et porte un peu en dehors la pointe de cette partie. S'il agit en même temps que le jambier antérieur, le pied est fléchi directement. Il peut aussi fléchir la jambe sur le pied, la maintenir dans sa rectitude naturelle, et l'y ramener lorsqu'elle a été penchée en arrière.

Du long Péronier latéral.

Le long péronier latéral est situé à la partie externe de la jambe. Il s'étend de l'extrémité supérieure du péroné à l'extrémité postérieure du premier os du métatarse. Ce muscle est long, épais et en quelque sorte prismatique et triangulaire dans sa moitié supérieure ; mince, étroit et aplati dans sa moitié inférieure. On y considère un côté externe, un côté interne, un côté postérieur, un côté antérieur, et deux extrémités, dont l'une est supérieure et l'autre inférieure.

Le côté externe est couvert immédiatement par l'aponévrose de la jambe, à la partie supérieure de laquelle il est fortement uni.

Le côté interne s'attache au tiers supérieur environ de la face externe du péroné, depuis son bord antérieur jusqu'à l'externe. La portion de ce côté qui excède antérieurement le péroné, correspond au long extenseur commun des orteils, et lui est unie par une cloison aponévrotique. Dans le reste de son étendue, il couvre le court péronier latéral.

Le côté postérieur est moins large que les deux précédens : il correspond au soléaire dans ses deux tiers supérieurs environ. Le bord qui le sépare d'avec le côté interne, s'attache dans son tiers supérieur à une aponévrose qui appartient au soléaire, et dans ses deux tiers inférieurs, à une cloison aponévrotique placée entre lui et le long fléchisseur du gros orteil.

Le côté antérieur est un bord qui sépare le côté externe de l'interne. Son tiers supérieur est uni à l'extenseur commun des orteils. Ses deux tiers inférieurs sont libres et n'offrent rien de remarquable.

L'extrémité supérieure du long péronier latéral, s'attache à la partie externe de l'extrémité supérieure du péroné et à la partie postérieure de la tubérosité externe du tibia ; plus en dehors que le long extenseur commun des orteils avec lequel elle est confondue. Delà ce muscle descend un peu obliquement d'avant en arrière. Sa grosseur augmente d'abord un peu; mais bientôt après elle diminue, et il dégénère en un tendon qui commence de très-bonne heure sur le côté externe et antérieur. Ce tendon passe derrière la malléole externe dans une coulisse

qui lui est commune avec celui du court péronier, et dans laquelle il est retenu par un ligament annulaire. Quand il est parvenu au-dessous de la malléole, il quitte le tendon du court péronier latéral, et se porte d'arrière en avant et de haut en bas dans une coulisse de la face externe du calcanéum, où il est retenu par un ligament annulaire particulier. Il se contourne bientôt sur le côté externe du cuboïde, et s'engage dans la coulisse creusée sur la face inférieure de cet os, où il est assujetti par une gaîne ligamenteuse très-forte : sa direction alors est oblique de dehors en dedans et d'arrière en avant. Enfin, il se termine en s'attachant à la partie inférieure et externe de l'extrémité postérieure du premier os du métatarse. On remarque à l'endroit de ce tendon qui frotte contre la partie antérieure de l'éminence oblique de la face inférieure du cuboïde, un nœud très-épais et très-dur dont la consistance est quelquefois osseuse et permet de le mettre au nombre des os sésamoïdes. Il présente souvent d'autres nœuds beaucoup moins gros et moins durs aux endroits où il est le plus exposé aux frottemens, derrière la malléole externe, et sur la face externe du calcanéum.

Le long péronier latéral est tendineux et charnu. Son tendon est étroit et fort épais inférieurement, mais il devient plus large et plus mince supérieurement. Après avoir marché long-temps sur le côté externe et antérieur du corps charnu, il dégénère en une aponévrose qui monte dans l'épaisseur de ce corps jusqu'auprès de l'extrémité supérieure. L'attache de ce muscle à l'extrémité supérieure du péroné se fait par une aponévrose qui descend assez bas sur le

côté postérieur. Les fibres charnues naissent de cette aponévrose, de celle de la jambe, du péroné, de la cloison aponévrotique qui est placée entre ce muscle et le long extenseur commun des orteils, et de celle qui le sépare d'avec le long fléchisseur du gros orteil. De tous ces endroits elles se portent sur le tendon, comme les barbes d'une plume sur leur tige commune : elles descendent sur son bord postérieur jusqu'au quart inférieur du péroné.

Ce muscle étend le pied sur la jambe, et réciproquement la jambe sur le pied. Lorsqu'il agit seul, il élève plus le bord externe du pied que l'interne, et tourne un peu sa pointe en dehors. S'il agit en même temps que le jambier postérieur, le pied est étendu directement.

Du court Péronier latéral.

Le court péronier latéral est situé à la partie externe de la jambe, et s'étend des deux tiers inférieurs du péroné à l'extrémité postérieure du cinquième os du métatarse. Il est alongé, aplati, plus large et plus épais à sa partie moyenne qu'à ses extrémités.

Sa face externe est couverte antérieurement par le péroné, et postérieurement par le muscle long péronier latéral. Sa face interne couvre les deux tiers inférieurs environ de la face externe du péroné, et s'y attache depuis le tiers supérieur jusqu'au quart inférieur : elle n'est unie au reste de cette face que par du tissu cellulaire. Supérieurement, cette face excède le bord antérieur du péroné et correspond aux muscles long extenseur commun des orteils et péronier antérieur avec lesquels

elle est unie par une cloison aponévrotique. Inférieurement, elle excède le bord externe de cet os et correspond au long fléchisseur du gros orteil avec lequel elle est unie.

L'extrémité supérieure du court péronier latéral est mince et pointue : elle est cachée par le long péronier latéral, et s'attache à la face externe du péroné, au-dessous de son tiers supérieur. Delà ce muscle descend un peu obliquement d'avant en arrière : sa grosseur augmente d'abord un peu, ensuite elle diminue; et lorsqu'il est arrivé à la partie inférieure de la jambe, il dégénère en un tendon qui commence de bonne heure sur la face externe. Ce tendon passe derrière la malléole externe dans une coulisse qui lui est commune avec celui du long péronier. Lorsqu'il est parvenu au-dessous de la malléole, il se rétrécit, devient presque rond, et se porte d'arrière en avant et de haut en bas sur la face externe du calcanéum, dans une coulisse qui est supérieure à celle qui transmet le tendon du long péronier. Enfin, il s'élargit et s'attache à la partie supérieure de l'extrémité postérieure du cinquième os du métatarse. Il s'en détache quelquefois un petit prolongement qui marche sur le cinquième os du métatarse, et va se joindre au tendon de l'extenseur du petit orteil.

Le court péronier latéral est tendineux et charnu. Son tendon monte en s'élargissant sur la face externe et dans l'épaisseur du corps charnu, jusqu'auprès de l'extrémité supérieure. Les fibres charnues naissent de la face externe du péroné et des cloisons aponévrotiques qui séparent ce muscle d'avec le long extenseur commun des orteils, le péronier antérieur et

le long fléchisseur du gros orteil : elles se rendent obliquement sur le tendon, comme les barbes d'une plume sur leur tige commune. Celles qui aboutissent à son bord postérieur l'accompagnent jusqu'à la malléole externe. Les usages de ce muscle sont les mêmes que ceux du long péronier latéral.

Des Jumeaux ou Gastrocnémiens.

Les jumeaux ou gastrocnémiens sont deux muscles assez semblables, séparés en haut et réunis en bas à une aponévrose commune. Ils sont situés à la partie postérieure de la jambe, et s'étendent des condyles du fémur à la partie postérieure du calcanéum. On les distingue en interne et externe.

Le jumeau interne est plus considérable que l'externe. Il est aplati, plus large inférieurement que supérieurement. Sa face postérieure est couverte supérieurement par le demi-membraneux, et dans le reste de son étendue par l'aponévrose de la jambe. Sa face antérieure couvre l'articulation du genou, l'attache du demi-membraneux, l'artère poplitée, le muscle poplité, le plantaire grêle et le soléaire. Son bord interne est libre et n'offre rien de remarquable. Son bord externe est séparé du jumeau externe dans sa moitié supérieure environ. Dans sa moitié inférieure, il est confondu avec ce muscle. L'extrémité supérieure du jumeau interne est épaisse et presque ronde : elle s'attache au-dessus de la partie postérieure du condyle interne du fémur et à la partie postérieure de la tubérosité de ce condyle. Delà ce muscle descend un peu obliquement de dedans

en dehors, et se confond bientôt avec le jumeau externe. Sa largeur augmente d'abord un peu; après quoi elle diminue, et il se termine à une large aponévrose dont il sera parlé plus bas.

Le jumeau externe est moins grand que l'interne. Sa face postérieure est couverte immédiatement par l'aponévrose de la jambe. Sa face antérieure couvre la capsule de l'articulation du genou, le poplité et le soléaire. Son bord externe est libre et n'offre rien de remarquable. Son bord interne est séparé du jumeau interne dans sa moitié supérieure, mais dans sa moitié inférieure il est tellement uni à ce muscle, qu'il n'est pas possible de l'en séparer. L'extrémité supérieure du jumeau externe s'attache au-dessus de la partie postérieure du condyle externe du fémur, et à la partie postérieure de la tubérosité de ce condyle. Delà ce muscle descend un peu obliquement de dehors en dedans, et se confond bientôt avec le jumeau interne. Il s'élargit jusqu'au-dessous de sa partie moyenne, au-delà de laquelle il se rétrécit de nouveau.

Les deux jumeaux se terminent au-dessous du milieu de la jambe par une aponévrose commune très-large qui se rétrécit en descendant. Cette aponévrose se colle à la face postérieure du soléaire et s'y unit très-intimement, beaucoup plutôt du côté externe que de l'interne : elle forme la partie postérieure du tendon d'Achille, et s'attache à la partie postérieure du calcanéum.

Les jumeaux sont tendineux et charnus. L'attache de l'interne au condyle interne du fémur a lieu par un tendon large et épais dont la face antérieure est intimement unie à la

capsule du genou. Ce tendon descend pendant quelque temps sur le bord interne du muscle ; ensuite il dégénère en une aponévrose qui s'épanouit sur sa face postérieure, jusqu'au-dessous de sa partie moyenne. Le jumeau externe s'attache au condyle externe du fémur par un tendon moins épais que celui de l'interne. Ce tendon descend sur le bord externe du muscle dans l'étendue d'environ deux pouces, ensuite il dégénère en une aponévrose qui descend très-bas sur la face postérieure. L'aponévrose commune à laquelle les deux jumeaux se terminent inférieurement, s'élargit beaucoup en montant, et s'avance sur la face antérieure de chacun de ces muscles jusqu'auprès de son extrémité supérieure. Les fibres charnues du jumeau interne naissent du bord externe et de la face antérieure de son tendon supérieur, et se terminent à la face postérieure de l'aponévrose commune. Celles du jumeau externe naissent du bord interne et de la face antérieure de son tendon supérieur : elles se terminent à la face postérieure de l'aponévrose commune, sans se confondre avec celles du jumeau interne.

Les usages des jumeaux sont d'étendre le pied sur la jambe, et réciproquement la jambe sur le pied. Ils peuvent aussi fléchir la jambe sur la cuisse et la cuisse sur la jambe.

Du Plantaire ou Jambier grêle.

Le plantaire grêle n'existe pas dans tous les sujets. Il est situé à la partie postérieure de la jambe, et s'étend de la partie postérieure du condyle externe du fémur à la partie posté-

rieure interne du calcanéum. Il est alongé, mince et étroit. Sa face postérieure est couverte par les jumeaux. Sa face antérieure couvre la capsule de l'articulation du genou, le muscle poplité, l'artère du même nom et le soléaire.

L'extrémité supérieure du plantaire grêle est attachée à la partie postérieure du condyle externe du fémur, à la capsule de l'articulation du genou et au tendon du jumeau externe. Delà ce muscle descend un peu obliquement de dehors en dedans, et après avoir parcouru trois pouces et demi de chemin, il dégénère en un tendon mince et étroit qui marche entre le soléaire et les jumeaux. Lorsque ce tendon est arrivé au quart inférieur de la jambe, il se colle au bord interne et un peu à la face antérieure du tendon d'Achille, l'accompagne dans toute sa longueur et lui est intimement uni par en bas. Enfin, il s'élargit et s'attache à la partie postérieure, interne et supérieure du calcanéum.

Le palmaire grêle est formé dans ses quatre cinquièmes inférieurs par un petit tendon étroit et mince qui monte sur le bord interne du corps charnu dans l'étendue de plus d'un pouce. Les fibres charnues naissent par des aponévroses extrêmement courtes, du condyle externe du fémur, de la capsule articulaire du genou et du tendon du jumeau externe : elles se terminent sur le côté externe et antérieur du tendon. Ce muscle étend le pied sur la jambe, et réciproquement la jambe sur le pied.

Du Soléaire.

Le soléaire est situé à la partie postérieure de la jambe. Il s'étend de l'extrémité supérieure du péroné à la partie postérieure du calcanéum. Ce muscle est large, épais et de forme presque ovale. On y considère une face postérieure, une face antérieure, un bord interne, un bord externe, et deux extrémités, dont l'une est supérieure et l'autre inférieure.

La face postérieure est couverte par les jumeaux et le plantaire grêle. La partie de cette face qui excède les jumeaux est couverte immédiatement par l'aponévrose de la jambe.

La face antérieure couvre le long péronier latéral, le tiers supérieur de la face postérieure du péroné à laquelle elle s'attache, les muscles poplité, long fléchisseur commun des orteils, long fléchisseur propre du gros orteil et jambier postérieur, les artères poplitée, tibiale postérieure et péronière.

Le bord interne est séparé du poplité dans sa partie supérieure, par un intervalle qui loge l'artère poplitée et le nerf qui l'accompagne : ensuite il s'attache à la ligne oblique de la face postérieure du tibia et au bord interne de cet os jusqu'à sa partie moyenne. Dans le reste de son étendue, il est libre et ne présente rien de particulier. Le bord externe de ce muscle est libre aussi dans toute sa longueur et n'offre rien de remarquable.

L'extrémité supérieure du soléaire est étroite et mince : elle s'attache à la partie postérieure de l'extrémité supérieure du péroné. Delà ce muscle descend le long de la partie postérieure

de la jambe. Il s'élargit jusqu'à sa partie moyenne, après quoi il se rétrécit jusqu'à son extrémité inférieure qui s'attache à la partie postérieure et inférieure du calcanéum.

Le soléaire est tendineux, aponévrotique et charnu. Son attache au calcanéum se fait par un tendon très-fort auquel on a donné le nom de tendon d'Achille. Ce tendon naît de la moitié inférieure environ de l'extrémité postérieure du calcanéum. Sa face antérieure est contiguë à la moitié supérieure de cette extrémité, laquelle est enduite d'une couche cartilagineuse. Une capsule membraneuse mince, attachée d'une part à la face antérieure du tendon, et de l'autre à la circonférence de la facette du calcanéum, retient l'humeur synoviale qui lubréfie ces parties. Le tendon d'Achille se rétrécit d'abord un peu en s'éloignant du calcanéum; après quoi il s'élargit de nouveau, et se divise en deux aponévroses dont l'une appartient au jumeau, comme il a été dit précédemment, et l'autre au soléaire. Cette dernière s'élargit en montant et s'épanouit sur la face postérieure de ce muscle jusqu'auprès de son extrémité supérieure. Il naît de sa partie antérieure, près le bord externe, une cloison aponévrotique qui monte très-haut entre les fibres charnues, et s'approche insensiblement de la partie moyenne du muscle. On remarque sur la partie supérieure de la face antérieure du soléaire deux autres aponévroses, dont l'une est interne et l'autre externe. La première naît de la ligne oblique de la face postérieure du tibia et de son bord interne; elle descend sur la partie interne de la face antérieure du muscle jusqu'au-dessous de sa

partie moyenne. La seconde procède de l'extrémité supérieure du péroné et de son bord externe : elle descend très-bas sur le côté externe de la face antérieure du muscle. Il se détache de sa partie supérieure interne un prolongement qui entoure les vaisseaux poplités en formant une espèce d'arcade aponévrotique renversée, dont l'extrémité interne se continue avec l'aponévrose interne, et avec celle qui couvre la face postérieure du muscle poplité.

Les fibres charnues du soléaire naissent des deux aponévroses dont nous venons de parler, et se rendent fort obliquement sur la face antérieure de l'aponévrose qui couvre sa face postérieure, et sur les côtés de la cloison aponévrotique qu'on remarque dans son épaisseur : elles descendent sur la face antérieure du tendon d'Achille jusqu'à trois pouces et demi environ de son attache au calcanéum. Ce muscle étend le pied sur la jambe, et réciproquement la jambe sur le pied.

Du Poplité.

Le poplité est situé profondément à la partie postérieure et supérieure de la jambe. Il s'étend de la tubérosité du condyle externe du fémur au quart supérieur de la face postérieure du tibia. Sa forme est assez semblable à un triangle. On y considère une face postérieure, une face antérieure, un bord externe, un bord interne, un bord supérieur et un sommet.

La face postérieure est couverte par les jumeaux, le plantaire grêle, les vaisseaux poplités et la branche interne du nerf scia-

tique. La face antérieure est attachée à la face postérieure du tibia, depuis la ligne oblique qui la traverse jusqu'à l'extrémité supérieure de cet os. Cette face couvre l'extrémité supérieure du jambier postérieur et l'articulation du péroné avec le tibia.

Le bord externe est le plus long : il est oblique de haut en bas et de dehors en dedans. Sa partie supérieure est unie à l'extrémité supérieure du péroné et au muscle soléaire par une membrane très-mince. Dans le reste de son étendue, il est attaché à la ligne oblique de la face postérieure du tibia, conjointement avec le jambier postérieur et le soléaire auxquels il est uni.

Le bord interne est attaché au quart supérieur environ du bord interne du tibia.

Le bord supérieur est oblique de haut en bas et de dehors en dedans : sa partie externe est unie à la capsule de l'articulation du genou : sa partie interne est attachée à la partie postérieure de l'extrémité supérieure du tibia. Le sommet est tourné en haut et en dehors : il s'attache dans un enfoncement qu'on remarque sur la tubérosité du condyle externe du fémur, au-dessous de l'attache du ligament latéral externe du genou.

Le poplité est tendineux et charnu. Son attache au fémur se fait par un tendon légèrement aplati qui a plus d'un pouce de longueur. La face postérieure de ce tendon est couverte par le ligament latéral externe du genou et par le muscle biceps. Sa face antérieure est contiguë au condyle externe du fémur, au bord convexe du ligament semi-lunaire externe du genou qui est légèrement creusé pour

la recevoir, et à la partie postérieure de la circonférence de la cavité articulaire externe du tibia. Ses bords sont intimement unis à la capsule de l'articulation du genou. Ce tendon dégénère en une aponévrose qui descend pendant quelque temps sur la face antérieure du muscle, et se cache ensuite entre les fibres charnues. La face postérieure du poplité est couverte dans presque toute son étendue, d'une aponévrose qui vient en grande partie du tendon du demi-membraneux. Les fibres charnues de ce muscle naissent du tendon dont il a été parlé plus haut : elles se terminent à cette aponévrose et à la face postérieure du tibia. Leur direction et leur longueur sont différentes : les supérieures sont les plus courtes et marchent presque transversalement. Les suivantes sont d'autant plus longues et plus obliques de haut en bas et de dehors en dedans, qu'elles sont plus externes.

Ce muscle fléchit la jambe sur la cuisse, et réciproquement la cuisse sur la jambe. Quand la jambe est fléchie, il entraîne le bord interne du tibia en arrière, et fait tourner cet os sur son axe de devant en arrière ; en conséquence il porte la pointe du pied en dedans vers le pied opposé.

Du long Fléchisseur commun des orteils.

Le long fléchisseur commun des orteils est situé à la partie postérieure de la jambe et à la face inférieure du pied. Il s'étend de la ligne oblique qu'on remarque sur la face postérieure du tibia aux dernières phalanges des quatre derniers orteils. Il est alongé, aplati, plus large à sa partie moyenne qu'à ses extrémités.

Sa face postérieure est couverte par le soléaire, par l'aponévrose de la jambe et par l'artère tibiale postérieure. Sa face antérieure couvre la face postérieure du tibia à laquelle elle s'attache depuis la ligne oblique qui la traverse supérieurement jusqu'à son quart inférieur : elle couvre aussi le muscle jambier postérieur. Son bord interne est attaché à la ligne oblique de la face postérieure du tibia et aux deux quarts moyens de son bord interne. Son bord externe est uni au muscle jambier postérieur et à la portion du long fléchisseur du gros orteil qui passe derrière le jambier postérieur.

L'extrémité supérieure du long fléchisseur commun des orteils est mince et pointue : elle s'attache à la face postérieure du tibia, entre le poplité et le jambier postérieur. Delà ce muscle descend un peu obliquement de dehors en dedans. Sa grosseur augmente d'abord un peu : ensuite elle diminue, et lorsqu'il est parvenu à la partie inférieure de la jambe, il se termine par un tendon qui passe derrière la malléole interne conjointement avec celui du jambier postérieur. Ce tendon est postérieur à celui du jambier postérieur et en est séparé par une cloison ligamenteuse très-forte : il est retenu par une espèce de ligament annulaire. Lorsqu'il est parvenu au-dessous de la malléole interne, il s'enfonce sous la voûte du calcanéum et glisse dans une coulisse particulière où il est retenu par un ligament annulaire. Ce tendon s'avance obliquement d'arrière en avant et de dedans en dehors. Il croise la direction du tendon du long fléchisseur du pouce au-dessous duquel il est placé, et en

reçoit une languette tendineuse. Son bord externe et sa face supérieure sont unis avec une portion musculeuse dont il sera parlé par la suite. La largeur de ce tendon augmente insensiblement, et lorsqu'il est arrivé à la partie moyenne de la plante du pied, il se divise en quatre petits tendons qui s'écartent les uns des autres, et qui vont gagner les têtes des os du métatarse. Lorsqu'ils y sont arrivés, ils sortent de dessous l'aponévrose plantaire, et s'engagent avec les tendons du court fléchisseur commun dans une gaîne ligamenteuse très-forte qui se trouve à la face inférieure des deux premières phalanges des quatre derniers orteils. Vis-à-vis la partie moyenne des premières phalanges, ces tendons passent dans les ouvertures pratiquées à travers ceux du court fléchisseur, et vont enfin s'attacher à la partie postérieure de la face inférieure des troisièmes phalanges.

Le tendon du long fléchisseur commun des orteils monte pendant quelque temps sur le côté interne et postérieur du corps charnu; ensuite il se cache dans son épaisseur, jusqu'auprès de l'extrémité supérieure. Les fibres charnues de ce muscle naissent de la face postérieure et du bord interne du tibia, et d'une aponévrose qui s'attache à la face postérieure du même os, près le bord externe, et qui se porte de dehors en dedans entre ce muscle et le jambier postérieur : elles se rendent obliquement sur le tendon, comme les barbes d'une plume sur leur tige commune.

Les usages de ce muscle sont de fléchir les troisièmes phalanges sur les secondes, les secondes sur les premières, et celles-ci sur les

os du métatarse. Il peut aussi courber le pied sur sa longueur, et l'étendre sur la jambe. Quand on est debout, il maintient la jambe dans sa rectitude naturelle, et la redresse lorsqu'elle a été penchée en devant.

Du long Fléchisseur du gros Orteil.

Le long fléchisseur du gros orteil est situé à la partie postérieure de la jambe. Il s'étend des trois quarts inférieurs du péroné à la dernière phalange du gros orteil. Ce muscle est alongé, mince et aplati dans sa partie supérieure; épais et en quelque sorte prismatique et triangulaire dans l'inférieure.

Sa face postérieure est couverte par le soléaire et par l'aponévrose de la jambe. Sa face antérieure couvre la face postérieure du péroné et s'y attache depuis le quart supérieur de cet os, jusqu'auprès de son extrémité inférieure: elle couvre aussi le jambier postérieur auquel elle est unie par un aponévrose. La partie inférieure de cette face s'enfonce entre le péroné et le tibia, et s'attache au ligament interosseux; ensuite elle couvre la face postérieure du tibia et l'articulation du pied.

Le bord externe de ce muscle est uni supérieurement au long péronier latéral, et inférieurement au court péronier. Son bord interne est uni au long fléchisseur commun des orteils.

L'extrémité supérieure du long fléchisseur du gros orteil est mince et pointue: elle s'attache à la face postérieure du péroné, au-dessous de son quart supérieur. Delà ce muscle descend verticalement derrière cet os. Il grossit

jusqu'à sa partie moyenne, ensuite il s'amincit de nouveau; et lorsqu'il est arrivé à la partie inférieure de la jambe, il se termine par un tendon qui marche un peu obliquement de haut en bas et de dehors en dedans. Ce tendon passe derrière l'extrémité inférieure du tibia, et s'engage ensuite dans une coulisse, creusée sur la partie postérieure de l'astragale, et dans laquelle il est retenu par un ligament annulaire. Quand il a traversé cette coulisse, il va gagner la voûte du calcanéum sous laquelle il passe dans un enfoncement particulier qui est extérieur à celui qui loge le tendon du long fléchisseur commun des orteils, et dans lequel il est retenu par un ligament annulaire qui est continu à celui dont il a été parlé plus haut. En sortant de cet enfoncement, il marche un peu obliquement d'arrière en avant et de dehors en dedans, et croise la direction du tendon du long fléchieseur commun des orteils, au-dessus duquel il passe. Il se détache de son bord externe un prolongement qui se porte d'arrière en avant et de dedans en dehors, et va se rendre au tendon du long fléchisseur commun des orteils. Ce tendon marche ensuite sous le bord interne du pied dans la cannelure que forment les deux portions du court fléchisseur du gros orteil; après quoi il s'engage entre les deux os sésamoïdes qui se trouvent dans l'articulation du premier os du métatarse avec la première phalange de cet orteil; puis il entre dans la gaîne ligamenteuse de la face inférieure de cette phalange, passe au-dessous de son articulation avec la seconde, et va s'attacher à la partie postérieure et inférieure de cette seconde phalange. Ce tendon est assez

large et assez épais derrière l'astragale, et sous le calcanéum : il s'arrondit ensuite, et devient moins épais jusqu'à l'articulation du premier os du métatarse avec la première phalange où il s'élargit en passant entre les deux os sésamoïdes qui se trouvent dans cette articulation. Il se rétrécit ensuite sous la première phalange à laquelle il est uni par une substance membraneuse molle et lâche. Enfin, il s'élargit à sa dernière extrémité. On y apperçoit aussi des traces de division, comme s'il étoit formé de deux bandelettes adossées l'une à l'autre.

Le tendon du long fléchisseur du gros orteil monte en s'élargissant dans l'épaisseur du corps charnu jusqu'auprès de son extrémité supérieure. Les fibres charnues de ce muscle naissent de l'aponévrose placée entre lui et les péroniers latéraux, de celle qui lui est commune avec le jambier postérieur, de la face postérieure du péroné et du ligament interosseux : elles se rendent obliquement sur le tendon, et le recouvrent de toutes parts, jusqu'auprès de l'articulation du pied.

Ce muscle fléchit la seconde phalange du gros orteil sur la première, et celle-ci sur le premier os du métatarse. Lorsque la flexion de ces phalanges est aussi grande qu'elle peut l'être, il entraîne en bas le premier os du métatarse et le premier os cunéiforme qui le soutient, et augmente ainsi la concavité de la plante du pied. Il peut aussi étendre le pied sur la jambe, et réciproquement la jambe sur le pied.

Du Jambier postérieur.

Le jambier postérieur est situé le long de la

partie postérieure de la jambe, et s'étend de la partie supérieure du péroné et du tibia au scaphoïde. Il est alongé, beaucoup plus épais supérieurement qu'inférieurement, et en quelque sorte prismatique et triangulaire. On y considère une face postérieure, une face antérieure, une face externe et deux extrémités, dont l'une est supérieure et l'autre inférieure.

La face postérieure est couverte par le soléaire, le long fléchisseur commun des orteils et le long fléchisseur du gros orteil auquel elle est unie, comme il a été dit plus haut.

La face antérieure s'attache à presque toute l'étendue de la face postérieure du ligament inter-osseux : elle s'attache aussi supérieurement à la face postérieure du tibia.

La face externe s'attache à la face interne du péroné, depuis son bord interne inclusivement jusqu'à la crête qui donne attache au ligament inter-osseux.

L'extrémité supérieure du jambier postérieur est divisée en deux portions, l'une externe plus petite qui s'attache au péroné, et l'autre interne plus grande qui s'attache au tibia et au ligament inter-osseux. Ces deux portions sont séparées par un intervalle qui donne passage à l'artère tibiale antérieure. Delà ce muscle descend d'abord presque perpendiculairement ; ensuite il marche un peu obliquement de dehors en dedans. Il augmente de grosseur jusqu'à sa partie moyenne, après quoi il s'amincit de nouveau ; et lorsqu'il est arrivé à la partie inférieure de la jambe, il se termine par un tendon qui passe dans la coulisse creusée sur la partie postérieure de la malléole interne. Il est retenu dans cette cou-

lisse par un ligament annulaire qui le sépare du tendon du long fléchisseur commun des orteils. Sa largeur augmente beaucoup dans cette coulisse, et continue à devenir de plus en plus considérable jusqu'à sa dernière extrémité : il se porte au-dessous de la tête de l'astragale où il est contigu à une substance ligamento-cartilagineuse qui va du calcanéum au scaphoïde. Dans cet endroit, il renferme une espèce d'os sésamoïde. Enfin, il s'attache à la tubérosité de la partie inférieure et interne du scaphoïde, et à la partie postérieure de la base du premier os cunéiforme.

Le jambier postérieur est tendineux et charnu. Son tendon monte pendant quelque temps sur le côté interne et antérieur du corps charnu ; ensuite il dégénère en une aponévrose qui s'épanouit dans l'épaisseur de ce corps jusqu'auprès de son extrémité supérieure. Les fibres charnues de ce muscle naissent du peroné, du tibia, du ligament inter-osseux, de l'aponévrose qui est interposée entre le long fléchisseur commun des orteils et lui, et de celle qui le sépare d'avec le long fléchisseur du pouce : elles se rendent fort obliquement sur le tendon dont elles ne quittent le côté postérieur qu'auprès de la malléole interne.

Le jambier postérieur étend le pied sur la jambe, le porte en dedans, et élève un peu plus son bord interne que l'externe; en conséquence, il tourne la plante du pied en dedans. Il meut aussi la jambe à contre-sens sur le pied.

DES MUSCLES DU PIED.

ON distingue les muscles du pied en ceux qui sont situés à sa face supérieure, et en ceux qui sont situés à sa face inférieure.

Des Muscles situés à la face supérieure du pied.

Il n'y a qu'un seul muscle à la face supérieure du pied; c'est le muscle pédieux. Il est couvert d'une aponévrose très-mince qui vient du ligament annulaire du tarse, et se perd insensiblement sur la partie antérieure du métatarse.

Du Pédieux ou court Extenseur commun des Orteils.

Le pédieux est situé à la face supérieure du pied. Il s'étend du calcanéum et du ligament placé entre cet os et l'astragale, aux quatre premiers orteils. Il est aplati, large et mince.

Sa face supérieure est couverte immédiatement par les tendons du long extenseur commun des orteils, par celui du péronier antérieur, et par l'aponévrose mince dont il a été parlé plus haut. Sa face inférieure couvre le tarse, le métatarse et les muscles inter-osseux dorsaux. Ses bords externe et interne sont libres, et n'offrent rien de remarquable.

L'extrémité postérieure du pédieux est attachée à la partie antérieure de la face externe du calcanéum, devant la coulisse qui loge le

court péronier latéral, et au bord antérieur du ligament qui va de la face supérieure de cet os à la face inférieure de l'astragale. Delà ce muscle se porte d'arrière en avant et de dehors en dedans. Sa largeur augmente, et il se divise bientôt en quatre portions dont les deux internes sont les plus grosses et les plus courtes. Chacune de ces portions se termine par un tendon mince et aplati : ces tendons croisent ceux du long extenseur commun des orteils. Le premier s'avance vers l'articulation du premier os du métatarse avec la première phalange du gros orteil, s'élargit et s'attache à la partie supérieure et externe de l'extrémité postérieure de cette phalange. Les trois autres s'avancent sur la face supérieure de la première phalange des orteils auxquels ils appartiennent. Quand ils y sont parvenus, ils se joignent au bord externe des tendons du long extenseur commun, et se terminent avec eux, comme il a été dit précédemment.

Chacun des tendons du pédieux se continue fort loin dans l'épaisseur de la portion charnue à laquelle il correspond. Les fibres charnues de ce muscle naissent par de courtes aponévroses du calcanéum et du ligament qui unit cet os à l'astragale : elles se rendent obliquement sur les côtés de ces tendons, comme les barbes d'une plume sur leur tige commune.

Ce muscle étend les quatre premiers orteils et les porte en même temps un peu en dehors. Sa direction le rend propre à corriger l'obliquité de l'action du long extenseur commun qui les porte un peu en dedans ; en sorte que la contraction simultanée de ces deux muscles produit l'extension directe des orteils.

DES MUSCLES SITUÉS A LA FACE INFÉRIEURE DU PIED.

LES muscles situés à la face inférieure du pied sont l'adducteur du gros orteil, le court fléchisseur commun des orteils, l'abducteur du petit orteil, l'accessoire du long fléchisseur commun des orteils, les lombricaux, le transversal des orteils, le court fléchisseur du gros orteil, l'abducteur de cet orteil, le court fléchisseur du petit orteil et les inter-osseux.

Ces muscles sont placés au-dessus d'une aponévrose très-forte qu'on nomme plantaire. Cette aponévrose s'étend de la partie postérieure et inférieure du calcanéum à l'extrémité antérieure des os du métatarse, et du bord interne du pied au bord externe. Sa figure est en quelque sorte triangulaire. On y considère une face inférieure, une face supérieure, un bord interne, un bord externe, un sommet et une base.

La face inférieure est couverte par la peau, à laquelle elle est unie par une assez grande quantité de tissu cellulaire et par de petits filets aponévrotiques qui passent à travers ce tissu cellulaire.

La face supérieure couvre les muscles adducteur du gros orteil, court fléchisseur commun des orteils et abducteur du petit orteil à la partie postérieure desquels elle est fortement unie : elle couvre aussi le muscle court fléchisseur du gros orteil, le court fléchisseur du petit orteil, les lombricaux, les vaisseaux et les

nerfs qui vont aux orteils. Les bords n'offrent rien de remarquable.

La base est tournée en avant : elle se divise en cinq languettes qui se subdivisent chacune en deux autres, lesquelles s'enfoncent profondément de bas en haut, et vont s'attacher sur les côtés des têtes des os du métatarse et aux ligamens qui les unissent aux orteils. Elles laissent entre ces os un passage pour les muscles lombricaux, pour les vaisseaux sanguins et les nerfs, et un autre sous leur partie moyenne pour le passage des tendons du court et du long fléchisseurs des orteils.

Le sommet est tourné en arrière : il s'attache à la partie inférieure et postérieure du calcanéum.

L'aponévrose plantaire est divisée en trois portions, une moyenne plus épaisse et plus large, une externe qui l'est un peu moins, et une interne qui est très-mince. Deux cloisons nées de la partie postérieure de la portion moyenne et des deux autres partagent la partie postérieure de la plante du pied en trois loges, une moyenne qui contient le muscle court fléchisseur commun des orteils, une externe qui renferme l'abducteur du petit orteil, et une interne qui loge l'adducteur du gros orteil. Cette aponévrose est beaucoup plus épaisse en arrière que par-tout ailleurs. Ses fibres sont rayonnées et s'écartent d'arrière en avant : elles sont croisées antérieurement par quelques fibres transversales. Une grande partie de celles qui appartiennent à la portion externe, s'attache à l'extrémité postérieure du cinquième os du métatarse.

Cette aponévrose protége les muscles, les

vaisseaux et les nerfs de la plante du pied. Elle multiplie les points d'attache des muscles adducteur du gros orteil, court fléchisseur commun des orteils et abducteur du petit orteil.

De l'Adducteur du gros Orteil.

L'adducteur du gros orteil est situé à la partie interne de la plante du pied. Il s'étend de la partie inférieure, postérieure et interne du calcanéum à la première phalange du gros orteil. Ce muscle est alongé, aplati, plus large postérieurement qu'inférieurement.

Sa face inférieure est couverte par l'aponévrose plantaire à laquelle elle est fortement unie postérieurement. Sa face supérieure couvre l'accessoire du long fléchisseur commun des orteils, le tendon de ce muscle, celui du long fléchisseur propre du gros orteil, les vaisseaux et les nerfs plantaires, l'attache des tendons des jambiers antérieur et postérieur, et le court fléchisseur du gros orteil avec lequel elle intimement unie.

Le bord externe de ce muscle est uni dans sa partie postérieure avec le court fléchisseur commun des orteils. Son bord interne n'offre rien de remarquable.

L'extrémité postérieure de l'adducteur du gros orteil s'attache à la partie postérieure, interne et inférieure du calcanéum, et à un ligament tendu entre cet os, le tibia et la gaîne qui contient le tendon du jambier postérieur. Delà ce muscle se porte d'arrière en avant et un peu de dehors en dedans. Sa grosseur diminue, et lorsqu'il est arrivé vis-à-vis la partie postérieure du premier cunéiforme, il dégénère en un tendon qui se joint fortement

à la portion interne du court fléchisseur du gros orteil, et va s'attacher avec elle à la partie interne et inférieure de l'extrémité postérieure de la première phalange de cet orteil, après avoir contracté de fortes adhérences à la capsule qui entoure l'articulation de cette phalange avec le premier os du métatarse.

Le tendon de l'adducteur du gros orteil marche pendant quelque temps sur la partie inférieure de la portion charnue; ensuite il dégénère en une aponévrose qui s'étend dans l'épaisseur de cette portion jusqu'auprès de son extrémité postérieure. L'attache de ce muscle au calcanéum se fait par des aponévroses qui s'étendent assez loin sur la face supérieure. Les fibres charnues naissent de ces aponévroses, de l'apanévrose plantaire, de la cloison aponévrotique placée entre ce muscle et le court fléchisseur commun des orteils, et du ligament dont il a été parlé plus haut : elles se rendent fort obliquement sur le tendon, et ne l'abandonnent entièrement du côté interne et supérieur que vers le milieu du premier os du métatarse. Ce muscle porte le gros orteil en dedans et le fléchit en même temps un peu : son action s'étend aussi sur le reste du pied qu'il courbe un peu de haut en bas.

Du court Fléchisseur commun des Orteils.

Le court fléchisseur commun des orteils est situé à la partie moyenne de la plante du pied. Il s'étend de la partie postérieure et inférieure du calcanéum aux secondes phalanges des quatre derniers orteils. Il est alongé, aplati, beaucoup plus étroit et plus épais postérieurement qu'antérieurement, où il est divisé en quatre portions.

Sa face inférieure est couverte par l'aponévrose plantaire à laquelle elle est fortement unie postérieurement. Sa face supérieure couvre l'accessoire du long fléchisseur commun des orteils, les vaisseaux et les nerfs plantaires, les tendons du long fléchisseur commun et les muscles lombricaux.

Son bord interne est uni postérieurement à l'adducteur du gros orteil : il en est séparé antérieurement par un intervalle assez grand dans lequel on voit le tendon du long fléchisseur de cet orteil et une portion de son court fléchisseur.

Son bord externe est uni postérieurement à l'abducteur du petit orteil ; il en est séparé antérieurement par un intervalle dans lequel se trouve le court fléchisseur de cet orteil.

L'extrémité postérieure du court fléchisseur commun des orteils s'attache à la partie postérieure et inférieure du calcanéum, entre l'adducteur du gros orteil et l'abducteur du petit avec lesquels elle est intimement unie. Delà ce muscle se porte d'arrière en avant. Sa largeur et son épaisseur augmentent insensiblement, et lorsqu'il est arrivé à la partie moyenne de la plante du pied, il se divise en quatre portions dont celle qui appartient au petit orteil est extrêmement mince. Leur arrangement est tel que la première, en comptant du gros orteil vers le petit, couvre un peu la seconde, celle-ci la troisième, et la troisième celle qui suit. Chacune de ces portions se termine par un tendon qui commence plutôt à la face supérieure qu'à l'inférieure. Ces tendons s'avancent sous la tête des os du métatarse, et passent entre les languettes de l'aponévrose

plantaire; après quoi ils s'engagent dans la gaîne ligamenteuse qui se trouve à la face inférieure des phalanges des orteils. Vers la partie moyenne des premières, ils se partagent en deux bandelettes qui se contournent comme celles du sublime à la main, et forment ainsi une espèce de canal à travers lequel passent les tendons du long fléchisseur commun. Ces bandelettes, après s'être réunies sous la seconde phalange, se séparent de nouveau et s'attachent séparément à la partie moyenne et latérale de la face inférieure de cette phalange. Ces tendons et ceux du long fléchisseur commun tiennent ensemble et à la partie inférieure des phalanges par des languettes tendineuses, et des membranes molles et lâches semblables à celles qu'on trouve dans les gaînes ligamenteuses des phalanges des doigts.

Les tendons du court fléchisseur commun des orteils, après avoir marché quelque temps sur la face inférieure des portions charnues auxquelles ils correspondent, s'enfoncent dans l'épaisseur de la masse charnue formée par la réunion des quatre portions, et ne disparoissent qu'auprès de son extrémité postérieure. L'attache de ce muscle au calcanéum se fait par une aponévrose qui se continue pendant assez long-temps sur sa face supérieure. Les fibres charnues naissent de cette aponévrose, de l'aponévrose plantaire, de la cloison qui le sépare d'avec l'adducteur du gros orteil, et de celle qui est placée entre lui et l'abducteur du petit orteil : elles se portent sur les quatre tendons, et s'étendent un peu plus loin sur celui du quatrième orteil que sur les autres.

Ce muscle fléchit les secondes phalanges des orteils sur les premières, et celles-ci sur les os du métatarse. Il peut agir aussi sur le reste du pied, et le courber de haut en bas.

De l'Abducteur du petit Orteil.

L'abducteur du petit orteil est situé à la partie externe de la plante du pied. Il s'étend de la partie postérieure, inférieure et externe du calcanéum au cinquième os du métatarse et à la première phalange du petit orteil. Il est alongé, aplati, beaucoup plus large postérieurement qu'antérieurement.

Sa face inférieure est couverte par l'aponévrose plantaire à laquelle elle est fortement unie postérieurement. Sa face supérieure couvre l'accessoire du long fléchisseur commun des orteils, le ligament très-fort qui va du calcanéum au cuboïde, le tendon du long péronier latéral, l'extrémité postérieure du cinquième os du métatarse et le muscle court fléchisseur du petit orteil.

Son bord interne est fortement uni dans sa partie postérieure au court fléchisseur commun des orteils : il en est séparé dans l'antérieure par un intervalle où l'on voit le court fléchisseur du petit orteil. Son bord externe n'offre rien de remarquable.

L'extrémité postérieure de l'abducteur du petit orteil s'attache à la partie inférieure et externe du calcanéum, plus en dehors que le court fléchisseur commun des orteils par lequel elle est cachée en partie. Delà ce muscle se porte d'arrière en avant et de dedans en dehors, se rétrécit et devient plus épais.

Lorsqu'il est arrivé à l'extrémité postérieure du cinquième os du métatarse, il se détache de sa partie externe et inférieure une portion tendineuse plus ou moins épaisse qui s'attache à cette extrémité; après quoi il marche au-dessous de cet os et se termine par un tendon qui va s'attacher au côté externe et inférieur de l'extrémité postérieure de la première phalange du petit orteil.

La structure de l'abducteur du petit orteil est assez simple : le tendon par lequel il s'attache à l'extrémité postérieure de la première phalange du petit orteil, se continue sur son bord interne jusqu'auprès de l'extrémité postérieure. Celui qui s'attache à l'extrémité postérieure du cinquième os du métatarse, se continue avec la partie externe de l'aponévrose plantaire dont il semble souvent n'être qu'une portion. Les attaches de ce muscle au calcanéum se font par des aponévroses très-courtes. Les fibres charnues naissent de ces aponévroses, de l'aponévrose plantaire et de la cloison aponévrotique qui sépare ce muscle d'avec le court fléchisseur commun des orteils : elles se portent fort obliquement sur les deux tendons, et couvrent le côté externe de celui qui va au petit orteil, jusqu'au milieu du cinquième os du métatarse.

Ce muscle porte le petit orteil en dehors et le fléchit un peu. Il peut aussi agir sur le reste du pied et le courber légèrement de haut en bas.

De l'Accessoire du long Fléchisseur commun des Orteils.

L'accessoire du long fléchisseur commun des orteils est situé à la partie postérieure de

la plante du pied. Il s'étend de la partie inférieure et postérieure du calcanéum au tendon du long fléchisseur commun. Il est aplati et assez semblable à un carré long.

Sa face inférieure est couverte par les muscles adducteur du gros orteil, court fléchisseur commun des orteils et abducteur du petit orteil : elle est aussi couverte par les vaisseaux et les nerfs plantaires. Sa face supérieure couvre le calcanéum, le ligament qui va de cet os au cuboïde, et l'extrémité postérieure du muscle abducteur du gros orteil. Ses bords externe et interne n'offrent rien de remarquable. Son bord postérieur est divisé ordinairement en deux portions, une externe plus petite qui s'attache à la partie postérieure de la face inférieure du calcanéum, et l'autre interne plus considérable qui s'attache à la partie postérieure et inférieure de la face interne du même os. Delà ce muscle se porte d'arrière en avant et un peu de dehors en dedans, et va s'attacher par son bord antérieur à la face supérieure et au bord externe du tendon du long fléchisseur commun des orteils.

Ce muscle est tendineux à ses bords postérieur et antérieur, et charnu dans le reste de son étendue. Ses fibres tendineuses postérieures se continuent beaucoup plus loin sur le bord externe que sur l'interne. Les antérieures au contraire s'étendent plus loin sur le bord interne que sur l'externe.

Ce muscle sert d'auxiliaire au long fléchisseur commun des orteils dont il augmente la force. En même temps il corrige l'obliquité de la direction suivant laquelle ce muscle entraîne les orteils, puisqu'il marche de dehors en

dedans, pendant que le long fléchisseur se porte de dedans en dehors.

Des Lombricaux.

Les lombricaux sont au nombre de quatre comme à la main. On les distingue par les noms numériques de premier, second, etc. en comptant du gros orteil vers le petit. Ils s'étendent des tendons du long fléchisseur commun aux quatre derniers orteils. Ces muscles sont longs et grêles. Le premier est le plus long et le plus gros. Les autres diminuent de grosseur jusqu'au dernier inclusivement. Leur face inférieure est couverte par l'aponévrose plantaire. Leur face supérieure couvre l'adducteur du gros orteil, les interosseux et le transversal des orteils. Le bord interne du premier est libre dans toute sa longueur. Son bord externe est libre aussi antérieurement ; mais postérieurement il s'attache au tendon du long fléchisseur commun qui appartient au second orteil. Les bords des trois autres sont libres aussi antérieurement. Postérieurement, ils s'attachent aux tendons entre lesquels ils sont situés.

L'extrémité postérieure du premier lombrical s'attache au côté interne et à la face supérieure du tendon du second orteil. Celle des trois derniers s'attache à la fourche que forment les tendons du long fléchisseur commun des orteils, en s'écartant les uns des autres. Delà ces muscles se portent en avant en divergeant un peu. Ils grossissent jusqu'à leur partie moyenne; ensuite ils s'amincissent de nouveau et se terminent par un petit tendon.

Ces tendons passent entre les languettes de l'aponévrose plantaire, s'avancent sur le côté interne de l'articulation de la première phalange des quatre derniers orteils avec les os du métatarse, et vont enfin s'attacher au côté interne et inférieur de la base de cette phalange. Il s'en détache une aponévrose mince qui se continue pendant quelque temps sur le côté interne de la première phalange, monte sur sa convexité, et s'unit au tendon des extenseurs comme à la main.

La structure des lombricaux est très-simple. Leur tendon se continue entre les fibres charnues jusqu'à leur partie moyenne. Les fibres charnues naissent par de courtes aponévroses des tendons du long fléchisseur commun, et se portent obliquement sur le tendon, comme les barbes d'une plume sur leur tige commune.

Ces muscles portent les orteils un peu en dedans. Ils contribuent aussi à la flexion des premières phalanges, et à l'extension des secondes et des troisièmes.

Du Transversal des Orteils.

Le transversal des orteils est situé transversalement à la partie antérieure de la plante du pied, sous les têtes des quatre derniers os du métatarse. Il s'étend de ces os à la première phalange du gros orteil. Ce muscle est aplati, mince et large d'environ un demi-pouce.

Sa face inférieure est couverte par les tendons des muscles long et court fléchisseurs communs des orteils, par les lombricaux, par les vaisseaux et les nerfs collatéraux des orteils.

Sa face supérieure correspond aux muscles inter-osseux. Son bord postérieur est libre et n'offre rien de remarquable. Son bord antérieur est attaché aux ligamens qui unissent les os du métatarse avec les premières phalanges des orteils, par des espèces de digitations, dont la plus interne qui vient du second os, est la plus courte, et l'externe qui vient du dernier, est la plus longue.

L'extrémité interne de ce muscle s'unit à la partie externe et inférieure du tendon de l'abducteur du gros orteil, et s'attache avec lui au côté externe de la base de la première phalange de cet orteil.

Le transversal des orteils est tout charnu, excepté à son bord antérieur et à son extrémité interne où l'on voit des fibres tendineuses très-courtes. La direction de ses fibres est transversale. Les postérieures sont plus longues que les antérieures. Ce muscle porte le gros orteil en dehors et rapproche les têtes des os du métatarse les unes des autres; en conséquence, il contribue à faire prendre au pied la forme d'une gouttière alongée d'avant en arrière.

Du court Fléchisseur du gros Orteil.

Le court fléchisseur du gros orteil est situé à la partie antérieure de la plante du pied. Il s'étend du calcanéum et des deux derniers os cunéiformes à la première phalange du gros orteil. Il est mince et étroit postérieurement, large et épais antérieurement.

Sa face inférieure présente à sa partie moyenne un sillon longitudinal qui loge le

tendon du long fléchisseur du gros orteil. La partie interne de cette face est fortement unie dans ses trois quarts antérieurs à l'adducteur du gros orteil. Sa partie externe est couverte par l'aponévrose plantaire. La face supérieure de ce muscle correspond au tendon du long péronier latéral et à la partie inférieure du premier os du métatarse. Son bord interne n'offre rien de remarquable. Son bord externe correspond à l'abducteur du gros orteil avec lequel il est intimement uni antérieurement.

L'extrémité postérieure du court fléchisseur du gros orteil est attachée à la partie antérieure inférieure du calcanéum, aux deux derniers os cunéiformes, aux ligamens qui unissent ces os entr'eux, et à la cloison aponévrotique interposée entre l'adducteur du gros orteil et le court fléchisseur commun des orteils. Delà ce muscle se porte un peu obliquement d'arrière en avant et de dehors en dedans. Sa grosseur augmente, et il se divise bientôt en deux portions, une interne plus grande, et l'autre externe plus petite. Ces deux portions sont d'abord unies ensemble par du tissu cellulaire; mais elles se séparent totalement près l'extrémité antérieure du premier os du métatarse. Alors elles s'amincissent un peu et deviennent tendineuses. L'interne s'unit au tendon de l'adducteur du gros orteil, et s'attache avec lui à la partie inférieure et interne de la première phalange du gros orteil et à l'os sésamoïde interne qui se rencontre dans son articulation avec le premier os du métatarse. La portion externe s'unit à l'abducteur du gros orteil, et s'attache avec lui à la partie inférieure externe de la base de la première phalange de cet orteil,

et à l'os sésamoïde externe qui se trouve dans la même articulation.

Le court fléchisseur du gros orteil est tendineux et charnu. On remarque à son extrémité postérieure un tendon assez gros, d'un pouce au moins de long, et qui règne sur presque toute la longueur de la face supérieure. L'extrémité antérieure de chaque portion de ce muscle présente des fibres tendineuses qui se propagent assez loin sur la face inférieure. Les fibres charnues sont placées fort obliquement entre ces fibres tendineuses et le tendon de l'extrémité postérieure. Ce muscle n'a d'autres usages que de fléchir la première phalange du gros orteil sur le premier os du métatarse.

De l'Abducteur du gros Orteil.

L'abducteur du gros orteil est situé à la partie antérieure et moyenne de la plante du pied, au côté externe du précédent. Il s'étend de la face inférieure du cuboïde à la première phalange du gros orteil. Sa figure est en quelque sorte prismatique et triangulaire. On y considère une face inférieure, une face interne, une face externe, et deux extrémités, dont l'une est postérieure et l'autre antérieure.

La face inférieure est couverte par le long fléchisseur commun des orteils, l'accessoire de ce muscle, les lombricaux, et antérieurement par l'aponévrose plantaire.

La face interne correspond inférieurement au court fléchisseur du pouce, et supérieurement au tendon du long péronier latéral et au côté externe du premier os du métatarse,

La face externe correspond aux muscles inter-osseux et à l'artère plantaire externe.

L'extrémité postérieure de l'abducteur du gros orteil est attachée à la face inférieure du cuboïde, à la gaîne ligamenteuse du tendon du long péronier latéral, et à l'extrémité postérieure du troisième et du quatrième os du métatarse. Delà ce muscle se porte d'arrière en avant et de dehors en dedans. Sa grosseur augmente d'abord un peu, ensuite elle diminue; il s'unit bientôt avec la portion externe du court fléchisseur du gros orteil, et un peu plus loin avec le transversal des orteils. Enfin, il s'attache avec ces muscles à la partie externe et inférieure de la première phalange du gros orteil, et à l'os sésamoïde externe qui se trouve dans l'articulation de cette phalange avec le premier os du métatarse.

L'abducteur du gros orteil présente à ses extrémités des fibres tendineuses qui se continuent au loin dans son épaisseur. Les fibres charnues sont placées fort obliquement entre ces aponévroses. Ce muscle porte le gros orteil en dehors, et aide un peu à la flexion de sa première phalange.

Du court Fléchisseur du petit Orteil.

Le court fléchisseur du petit orteil est situé à la partie antérieure et externe de la plante du pied, au-dessous du cinquième os du métatarse. Il s'étend de l'extrémité postérieure de cet os, et de la gaîne ligamenteuse du long péronier latéral, à la première phalange du petit orteil. Ce muscle est alongé, assez épais à sa partie moyenne, et mince à ses extrémités,

Sa face inférieure est couverte par l'abducteur du petit orteil et l'aponévrose plantaire. Sa face supérieure correspond à la face inférieure du cinquième os du métatarse et au dernier inter-osseux plantaire. Ses bords n'offrent rien de particulier.

L'extrémité postérieure de ce muscle est attachée à la partie inférieure de l'extrémité postérieure au cinquième os du métatarse, et au ligament qui retient le tendon du long péronier latéral sous le cuboïde. Delà ce muscle s'avance directement d'arrière en avant, grossit d'abord un peu, s'amincit ensuite, et va enfin s'attacher à la partie inférieure et externe de la base de la première phalange du petit orteil.

Le court fléchisseur du petit orteil est tendineux à ses extrémités et charnu à sa partie moyenne. Les fibres tendineuses se continuent fort loin entre les fibres charnues. Quelques-unes de ces dernières s'attachent à presque toute la longueur du bord externe du cinquième os du métatarse. Ce muscle ne peut que fléchir la première phalange du petit orteil.

Des Inter-osseux.

Les inter-osseux sont ainsi nommés, parce qu'ils sont situés entre les os du métatarse. On les distingue en dorsaux ou supérieurs, et en plantaires ou inférieurs.

Les inter-osseux dorsaux sont au nombre de quatre, distingués par les noms numériques

de premier, second, troisième et quatrième, en comptant du gros orteil vers le petit.

Les inter-osseux plantaires sont au nombre de trois, distingués aussi par les noms numériques de premier, second et troisième, en comptant de même du gros orteil vers le petit.

Du premier Inter-osseux dorsal.

Le premier inter-osseux dorsal est situé entre le premier et le second os du métatarse. Il s'étend de ces os à la première phalange du second orteil. Il est plus considérable que les autres. Sa forme est en quelque sorte prismatique et triangulaire. On y considère quatre côtés, un supérieur, un inférieur, un interne et un externe, et deux extrémités dont l'une est postérieure, et l'autre antérieure.

Le côté supérieur est couvert par la peau. Le côté inférieur correspond à l'abducteur du gros orteil. Le côté interne correspond à la face externe du premier os du métatarse, à laquelle il est uni par du tissu cellulaire. Le côté externe est attaché à toute l'étendue de la face interne du second os du métatarse.

L'extrémité postérieure est divisée en deux portions, une interne plus petite, et l'autre externe plus grande. La première s'attache au côté externe de l'extrémité postérieure du premier os du métatarse, et la seconde au côté interne de l'extrémité postérieure du second. Ces deux portions laissent entre elles un intervalle dans lequel passe l'artère pédieuse. L'extrémité antérieure est mince et tendineuse : elle s'attache en partie au côté interne de la base de la première phalange du

second orteil, et se continue en partie avec le bord interne du tendon des extenseurs de cet orteil.

La structure du premier inter-osseux dorsal est assez simple. Le tendon qu'on remarque à son extrémité antérieure se continue fort loin dans son épaisseur. Les fibres charnues naissent par de courtes aponévroses du premier et du second os du métatarse, et se rendent sur ce tendon, comme les barbes d'une plume sur leur tige commune. Ce muscle porte le second orteil en dedans. Il en fléchit un peu la première phalange, et étend la seconde et la troisième.

Du second Inter-osseux dorsal.

Le second inter-osseux dorsal est situé entre le second et le troisième os du métatarse. Il s'étend de ces os à la première phalange du second orteil. Sa figure est assez semblable à celle du premier. On y considère de même quatre côtés et deux extrémités.

Le côté supérieur est couvert par la peau, par les tendons des extenseurs des orteils, et par une aponévrose très-mince qui va du second au troisième os du métatarse. Le côté inférieur correspond à l'abducteur du gros orteil. Le côté interne est attaché à la face externe du second os du métatarse. Le côté externe correspond inférieurement au premier inter-osseux plantaire. Supérieurement, il s'attache à la face interne du troisième os du métatarse.

L'extrémité postérieure du second inter-osseux dorsal est attachée à la partie postérieure externe du second os du métatarse, et

à la postérieure interne du troisième : elle s'attache aussi aux ligamens qui unissent ces os entr'eux.

L'extrémité antérieure de ce muscle est mince et tendineuse : elle s'attache en partie au côté externe de la base de la première phalange du second orteil, et se continue en partie avec le bord externe des tendons des extenseurs de cet orteil.

La structure de ce muscle est la même que celle du premier inter-osseux dorsal. Ses usages sont de porter le second orteil en dehors et de le fléchir un peu.

Du troisième Inter-osseux dorsal.

Le troisième inter-osseux dorsal est situé entre le troisième et le quatrième os du métatarse, et s'étend de ces os à la première phalange du troisième orteil. Sa figure est semblable à celle du précédent. On y considère de même quatre côtés et deux extrémités.

Le côté supérieur est couvert immédiatement par une aponévrose très-mince qui va du second au troisième os du métatarse : il est couvert aussi par la peau et par les tendons des extenseurs des orteils. Le côte inférieur correspond au transversal des orteils et au tendon des fléchisseurs communs des orteils. Le côté interne est attaché à toute l'étendue de la face externe du troisième os du métatarse. Le côté externe s'attache au tiers supérieur environ de presque toute la longueur de la face interne du quatrième os du métatarse. Inférieurement, il correspond au second inter-osseux plantaire.

L'extrémité postérieure de ce muscle est

attachée à la partie externe et postérieure du troisième os du métatarse, et à la partie interne et postérieure du quatrième, ainsi qu'aux ligamens qui unissent ces os entr'eux. L'extrémité antérieure s'attache à la partie externe de l'extrémité postérieure de la première phalange du troisième orteil, et se continue en partie avec le bord externe des tendons des extenseurs de cet orteil.

La structure du troisième inter-osseux dorsal est semblable à celle des précédens. Ses usages sont de porter le troisième orteil en dehors, et de le fléchir un peu.

Du quatrième Inter-osseux dorsal.

Le quatrième inter-osseux dorsal est situé entre le quatrième et le cinquième os du métatarse. Il s'étend de ces os au quatrième orteil. Sa forme est semblable à celle des autres inter-osseux dorsaux, et il présente comme eux quatre côtés et deux extrémités.

Le côté supérieur est couvert par la peau, par les tendons des extenseurs des orteils, et par une aponévrose très-mince qui va du quatrième au cinquième os du métatarse. Le côté inférieur correspond aux tendons des fléchisseurs communs et au transversal des orteils. Le côté interne est attaché à la face externe du quatrième os du métatarse. Le côté externe correspond dans ses deux tiers inférieurs au troisième inter-osseux plantaire. Dans son tiers supérieur, il s'attache à la face interne du cinquième os du métatarse.

L'extrémité postérieure du quatrième inter-osseux dorsal s'attache à la partie externe et

postérieure du quatrième os du métatarse, et à la partie interne et postérieure du cinquième. L'extrémité antérieure de ce muscle s'attache en partie au côté externe de l'extrémité postérieure de la première phalange du quatrième orteil, et se continue en partie avec le bord externe du tendon des extenseurs de cet orteil.

La structure du quatrième inter-osseux dorsal ne diffère point de celle des précédens. Ses usages sont de porter le quatrième orteil en dehors, et de le fléchir un peu.

Du premier Inter-osseux plantaire.

Le premier inter-osseux plantaire est situé entre le second et le troisième os du métatarse; mais comme ces os sont très-près l'un de l'autre, il n'y a que la partie la plus mince de ce muscle qui soit logée dans leur intervalle. La partie la plus épaisse est placée au-dessous d'eux. Il s'étend du dernier de ces os à la première phalange du troisième orteil. La forme de ce muscle est en quelque sorte prismatique et triangulaire. On y considère un côté supérieur, un côté inférieur, un côté interne et un côté externe, et deux extrémités dont l'une est postérieure et l'autre antérieure.

Le côté supérieur est très-mince : il est placé entre le troisième os du métatarse et le second inter-osseux dorsal. Le côté inférieur correspond à l'abducteur du gros orteil et au transversal des orteils. Le côté interne correspond au deuxième inter-osseux dorsal. Le côté externe s'attache aux deux tiers inférieurs de toute la longueur de la face interne du troisième os du métatarse. Au-dessous de cet

os, il correspond au troisième inter-osseux dorsal.

L'extrémité postérieure du premier inter-osseux plantaire est attachée à la partie inférieure de l'extrémité postérieure du troisième os du métatarse, et aux ligamens qui unissent cet os aux os voisins. Son extrémité antérieure s'attache au côté interne de la base de la première phalange du troisième orteil. Il s'en détache une aponévrose mince qui se continue avec le bord interne du tendon de l'extenseur de cet orteil.

La structure de ce muscle est assez simple. On remarque à son extrémité antérieure un tendon qui se continue fort loin dans son épaisseur. Les fibres charnues naissent du troisième os du métatarse et se rendent très-obliquement à ce tendon, comme les barbes d'une plume sur leur tige commune. Ce muscle porte le troisième orteil en dedans, et fléchit un peu sa première phalange.

Du second Inter-osseux plantaire.

Le second inter-osseux plantaire est situé entre le troisième et le quatrième os du métatarse. Il s'étend du premier de ces os à la première phalange du quatrième orteil. Sa figure est semblable à celle du précédent. On y considère de même quatre côtés et deux extrémités.

Le côté supérieur est fort mince : il est placé entre le quatrième os du métatarse et le troisième inter-osseux dorsal. Le côte inférieur correspond aux tendons des fléchisseurs communs et au transversal des orteils. Le côté interne

correspond au troisième inter-osseux dorsal. Le côté externe correspond inférieurement au quatrième inter-osseux dorsal. Supérieurement il s'attache aux deux tiers inférieurs de la face interne du quatrième os du métatarse.

L'extrémité postérieure du second inter-osseux plantaire s'attache à la partie inférieure de l'extrémité postérieure du quatrième os du métatarse, et aux ligamens qui unissent cet os au cuboïde. Son extrémité antérieure s'attache au côté interne de l'extrémité postérieure de la première phalange du quatrième orteil et s'unit avec le bord interne du tendon des extenseurs de cet orteil.

La structure du second inter-osseux plantaire est semblable à celle du premier. Ses usages sont de faire l'adduction du quatrième orteil et de le fléchir un peu.

Du troisième Inter-osseux plantaire.

Le troisième inter-osseux plantaire est situé entre le quatrième et le cinquième os du métatarse, et s'étend du dernier de ces os à la première phalange du petit orteil. Sa figure est semblable à celle des précédens, et l'on y distingue aussi quatre côtés et deux extrémités.

Le côté supérieur est très-mince : il est placé entre le cinquième os du métatarse et le quatrième inter-osseux dorsal. Le côté inférieur correspond aux tendons des fléchisseurs communs des orteils. Le côté interne correspond au quatrième inter-osseux dorsal. Le côté externe est attaché dans sa partie supérieure aux deux tiers inférieurs de la face interne du

cinquième os du métatarse. Dans sa partie inférieure, il correspond au court fléchisseur du petit orteil.

L'extrémité postérieure de ce muscle est attachée à la partie inférieure de l'extrémité postérieure du cinquième os du métatarse, et à la gaîne ligamenteuse du tendon du long péronier latéral. Son extrémité antérieure s'attache au côté interne de l'extrémité postérieure de la première phalange du petit orteil, et s'unit au bord interne du tendon de son extenseur.

La structure du troisième inter-osseux plantaire est la même que celles de deux précédens. Ses usages sont de porter le petit orteil en dedans et de le fléchir un peu.

EXPOSITION ANALYTIQUE DES MUSCLES.

L'EXPOSITION analytique de chaque muscle en particulier contient le tableau abrégé de ses principales qualités, telles que la situation, l'étendue, la figure, les attaches, la direction et la structure, présentées suivant un ordre qui nous rapproche de celui qui a été adopté par tous les Anatomistes. Dans ce petit traité analytique, les muscles sont classés de la même manière que dans le traité précédent, c'est-à-dire, suivant les régions qu'ils occupent, et l'ordre de leur position dans chaque région.

RÉGION SUPÉRIEURE DE LA TÊTE.

De l'Occipito-frontal.

SITUATION. A la partie supérieure de la tête. — *Étendue.* De la ligne courbe supérieure de l'occipital et de la portion mastoïdienne du temporal, au sourcil et à la racine du nez. — *Figure.* Large, mince, quadrilatère. — *Attaches.* Postérieurement aux deux tiers externes de la ligne courbe supérieure de l'occipital, et à la face externe de la portion mastoïdienne du temporal; antérieurement il se termine dans le sourcil où il est confondu avec le sourcilier et l'orbiculaire des paupières. — *Direction.* Un peu oblique d'arrière en avant, et de dehors en dedans. — *Structure.* Aponévrotique à sa partie moyenne, charnu antérieurement et postérieurement.

RÉGION ANTÉRIEURE DE LA TÊTE.

De l'Orbiculaire des Paupières.

SITUATION. Devant la base de l'orbite et dans l'épaisseur des paupières. — *Étendue.* Du grand angle de l'orbite à la

tempe, et du sourcil à la joue. — *Figure.* Large, mince, ovalaire transversalement et fendu dans son grand diamètre. — *Attaches.* A l'apophyse montante de l'os maxillaire et à l'apophyse orbitaire interne du coronal.—*Direction.* Les fibres qui entourent la base de l'orbite forment un ovale entier ; celles qui correspondent aux paupières décrivent des arcs de cercle concentriques les uns aux autres. — *Structure.* Tout charnu, excepté à sa partie interne où l'on voit un petit tendon.

Du Surcilier.

Situation. Dans l'épaisseur du sourcil. — *Etendue.* De l'extrémité interne de l'arcade surcilière du coronal à la partie moyenne de l'arcade orbitaire du même os.—*Figure.* Étroit, mince, recourbé de haut en bas. —*Attaches.* Par son extrémité interne à l'arcade surcilière ; confondu par l'externe avec l'occipito-frontal et l'orbiculaire des paupières. — *Direction.* Il monte d'abord un peu, puis se courbe en dehors. — *Structure.* Tout charnu, excepté à son attache.

Du Pyramidal du nez.

Situation. A la partie antérieure et supérieure du nez. — *Etendue.* De la racine du nez jusqu'au-dessous de sa partie moyenne.—*Figure.* Mince, triangulaire, ayant son sommet en haut.—*Attaches.* Continu par son sommet avec l'occipito-frontal ; par sa base avec le tranversal du nez. —*Direction.* Presque verticale.—*Structure.* Charnu dans ses trois-quarts supérieurs, aponévrotique dans son quart inférieur.

Du Releveur de la paupière supérieure.

Situation. A la partie supérieure de l'orbite.—*Etendue.* Du sommet de l'orbite au cartilage tarse de la paupière supérieure.—*Figure.* Alongé, mince, large antérieurement, étroit postérieurement.—*Attaches.* Postérieurement à la partie postérieure de la paroi supérieure de l'orbite, devant le trou optique; antérieurement au bord supérieur du cartilage tarse de la paupière supérieure.— *Direction.* Horizontal dans sa partie postérieure ; courbé de haut en bas dans l'antérieure.—*Structure.* Tout charnu, excepté à ses attaches qui sont aponévrotiques.

Des quatre Muscles droits de l'œil.

Situation. Dans l'orbite, aux extrémités des diamètres vertical et transversal du globe de l'œil. — *Etendue.* Du sommet de l'orbite à la partie antérieure du globe de l'œil. — *Figure.* Minces, larges et recourbés antérieurement, le supérieur et l'inférieur aplatis de haut en bas, l'interne et l'externe aplatis transversalement. — *Attaches.* Le supérieur au contour du trou optique; l'inférieur au corps du sphénoïde; l'interne et l'externe à l'une et à l'autre de ces parties; antérieurement confondus avec les lames externes de la sclérotique, à deux lignes environ de son union avec la cornée. — *Direction.* L'interne est horizontal; les trois autres divergent d'arrière en avant et de dedans en dehors. — *Structure.* Aponévrotiques à leurs extrémités, charnus dans le reste de leur étendue.

Du grand Oblique de l'œil.

Situation. A la partie supérieure et interne de l'orbite. — *Etendue.* Du sommet de l'orbite à la partie interne et supérieure de sa base, et delà jusqu'à la partie postérieure et externe du globe de l'œil. — *Figure.* Alongé, aplati postérieurement, arrondi antérieurement, courbé à angle aigu vers son milieu. — *Attaches.* En arrière au corps du sphénoïde; en devant à la partie postérieure externe du globe de l'œil. — *Direction.* Horizontal jusqu'à la partie antérieure interne et supérieure de l'orbite; réfléchi en cet endroit à angle aigu pour se porter ensuite en arrière, en dehors et un peu en bas. — *Structure.* Charnu dans sa portion directe, tendineux dans sa portion réfléchie.

Du petit Oblique de l'œil.

Situation. A la partie antérieure et inférieure de l'orbite. — *Etendue.* De la partie antérieure et interne de cette fosse à la partie externe et postérieure du globe de l'œil. — *Figure.* Alongé, mince et étroit. — *Attaches.* Antérieurement à la partie interne et antérieure du plancher de l'orbite: postérieurement à la partie externe et postérieure du globe de l'œil. — *Direction* Oblique de dedans en dehors, d'avant en arrière, et courbé de bas en haut sur la convexité du globe de l'œil. — *Structure.* Aponévrotique à ses extrémités et charnu à sa partie moyenne.

De l'Élévateur commun de l'aile du nez et de la lèvre supérieure.

Situation. Sur le côté du nez au-dessus de la lèvre supérieure.—*Etendue.* Depuis l'apophyse montante de l'os maxillaire jusqu'à la lèvre supérieure et à l'aile du nez. — *Figure.* Alongé, mince, étroit supérieurement, plus large inférieurement. — *Attaches.* Supérieurement à la face externe de l'apophyse montante de l'os maxillaire; inférieurement à l'aile du nez et à la lèvre supérieure.—*Direction.* Un peu oblique de haut en bas et de dedans en dehors. — *Structure.* Tout charnu, excepté à son extrémité supérieure où l'on voit de courtes aponévroses.

De l'Élévateur de la lèvre supérieure.

Situation. A la partie moyenne de la face. — *Etendue.* De la base de l'orbite à la lèvre supérieure.—*Figure.* Mince, aplati, plus large supérieurement qu'inférieurement.—*Attaches.* Supérieurement à la partie inférieure interne de la base de l'orbite; inférieurement dans la lèvre supérieure.—*Direction.* Un peu oblique de haut en bas et de dehors en dedans. — *Structure.* Tout charnu, excepté à son attache supérieure.

Du Tranversal du nez.

Situation. Sur le côté du nez- — *Etendue.* De la fosse canine au dos du nez. — *Figure.* Triangulaire.—*Attaches.* A la partie interne de la fosse canine, près l'ouverture antérieure des fosses nasales. — *Direction.* Transversal et légèrement courbé de haut en bas. — *Structure.* Charnu dans sa moitié postérieure, aponévrotique dans l'antérieure.

De l'Abaisseur de l'aile du nez.

Situation. Au-dessous de l'aile du nez, derrière la lèvre supérieure. — *Etendue.* De l'os maxillaire à l'aile du nez. — *Figure.* Aplati, mince, quadrilatère, plus large supérieurement qu'inférieurement. — *Attaches.* Inférieurement à l'os maxillaire supérieur, au-dessus des alvéoles incisives; supérieurement au cartilage de l'aile du nez et à celui de la cloison. — *Direction.* Ses fibres internes montent directement, les externes montent un peu obliquement en dehors. — *Structure.* Tout charnu.

Du petit Zygomatique.

Situation. A la partie moyenne de la face. — *Etendue.* De l'os de la pommette à la lèvre supérieure. — *Figure.* Alongé, mince et étroit. — *Attaches.* Supérieurement à la face externe de l'os de la pommette; inférieurement à la lèvre supérieure. — *Direction.* Oblique de haut en bas et de dehors en dedans. — *Structure.* Tout charnu, excepté à son attache supérieure.

Du grand Zygomatique.

Situation. A la partie moyenne de la face. — *Etendue.* De l'os de la pommette à la commissure des lèvres. — *Figure.* Etroit, mince et long. — *Attaches.* Supérieurement à la face externe de l'os de la pommette, près son angle postérieur; inférieuremant confondu dans la commissure des lèvres avec les autres muscles qui s'y rendent. — *Direction.* Oblique de haut en bas, de dehors en dedans et d'arrière en avant. — *Structure.* Tout charnu, excepté à son extrémité supérieure.

Du Canin.

Situation. A la partie moyenne de la face. — *Etendue.* De la fosse canine à la commissure des lèvres. — *Figure.* Aplati, mince, plus large supérieurement qu'inférieurement. — *Attaches.* Supérieurement au milieu de la fosse canine; inférieurement dans la commissure des lèvres. — *Direction.* Oblique de haut en bas et de dedans en dehors. — *Structure.* Tout charnu.

Du Triangulaire ou Abaisseur de l'Angle des Lèvres.

Situation. A la partie inférieure de la face. — *Etendue.* De la ligne oblique externe de la mâchoire inférieure à la commissure des lèvres — *Figure.* Triangulaire. — *Attaches.* Inférieurement à la ligne oblique externe de la mâchoire inférieure; supérieurement à la commissure des lèvres où il se continue avec le canin. — *Direction.* Ses fibres montent en décrivant une courbe dont la convexité est en arrière et en dehors. — *Structure.* Tout charnu.

Du Carré du menton.

Situation. A la partie inférieure de la face. — *Etendue.*

De la ligne oblique externe de la mâchoire inférieure à la lèvre inférieure. — *Figure.* Carré. — *Attaches.* D'une part, à la ligne oblique externe de la mâchoire; de l'autre, à la lèvre inférieure. — *Direction.* Ses fibres montent de dehors en dedans — *Structure.* Entièrement charnu.

De la Houppe du Menton.

Situation. A la partie inférieure de la face dans le menton. — *Etendue.* De la mâchoire inférieure à la peau du menton. — *Figure.* Celle d'un cône dont le sommet est en haut et un peu en arrière. — *Attaches.* D'un côté, dans la fossette située au-dessous des alvéoles incisives inférieures, et de l'autre, à la peau du menton. — *Direction.* Ses fibres descendent en divergeant du sommet vers la base. — *Structure.* Tout charnu.

Du Buccinateur.

Situation. Dans l'épaisseur de la joue. — *Etendue.* Du bord alvéolaire supérieur à l'inférieur, et de l'extrémité postérieure des bords alvéolaires à la commissure des lèvres. *Figure.* Aplati, mince et quadrilatère. — *Attaches.* Supérieurement au côté externe du bord alvéolaire supérieur; inférieurement au côté externe du bord alvéolaire inférieur; en arrière, à une aponévrose qui lui est commune avec le constricteur supérieur du pharynx, et en avant à la commissure des lèvres. — *Direction.* Les fibres moyennes sont horizontales; les supérieures sont un peu obliques d'arrière en avant et de haut en bas, et les inférieures d'arrière en avant et de bas en haut. — *Structure.* Entièrement charnu.

De l'Orbiculaire des Lèvres.

Situation. Dans l'épaisseur des lèvres. — *Etendue.* D'une commissure à l'autre. — *Figure.* Composé de deux portions bien distinctes, une pour chaque lèvre, l'une et l'autre de forme demi-ovalaire. — *Attaches.* Leurs extrémités s'entre-croisent aux commissures des lèvres, et s'y confondent avec les autres muscles de ces parties; leur circonférence est confondue avec tous les autres muscles des lèvres. — *Direction.* Leurs fibres sont courbées de manière que la concavité des supérieures est tournée en bas, et celle des inférieures en haut. — *Structure.* Entièrement charnu.

RÉGION LATÉRALE DE LA TÊTE.

Du Muscle supérieur de l'Oreille.

Situation. Sur la tempe, au-dessus de l'oreille.—*Etendue.* Du bord externe de l'occipito-frontal à la partie supérieure antérieure du cartilage de l'oreille.—*Figure.* Triangulaire. — *Attaches.* Supérieurement à l'aponévrose de l'occipito-frontal ; inférieurement au cartilage de l'oreille. — *Structure.* Aponévrotique à sa base et à son sommet, charnu dans le reste de son étendue.

Du Muscle antérieur de l'Oreille.

Situation. Sur la tempe, devant l'oreille. — *Etendue.* De la partie antérieure du bord externe de l'occipito-frontal à la partie antérieure de l'oreille. — *Figure.* Triangulaire. — *Attaches.* D'une part, au bord externe de l'occipito-frontal, et de l'autre, à la partie antérieure de l'hélix.—*Direction.* Oblique d'avant en arrière et un peu de haut en bas. — *Structure.* Tout charnu, excepté à sa base et à son sommet.

Du Muscle Postérieur de l'Oreille.

Situation. Derrière l'oreille. —*Etendue.* De la base de l'apophyse mastoïde du temporal à la face interne de l'oreille. — *Figure.* Alongé, mince et aplati. — *Attaches.* Postérieurement à la base de l'apophyse mastoïde par une ou plusieurs portions ; antérieurement à la partie postérieure et inférieure de la convexité de la conque de l'oreille. — *Direction.* Horizontal. — *Structure.* Charnu à sa partie moyenne, aponévrotique à ses extrémités.

Du Masseter.

Situation. A la partie postérieure de la joue.—*Etendue.* De l'arcade zygomatique à l'angle de la mâchoire.—*Figure.* Carré long. — *Attaches.* Supérieurement au bord inférieure et à la face interne de l'arcade zygomatique ; inférieurement à l'angle de la mâchoire, à la face externe et au bord inférieur de la branche de cet os.— *Direction.* Un peu oblique.

de haut en bas et d'avant en arrière. — *Structure.* Composé d'aponévroses et de fibres charnues placées fort obliquement entre ces aponévroses.

Du Temporal ou Crotaphyte.

Situation. Dans la fosse temporal.—*Etendue.* Du processus demi-circulaire de cette fosse à l'apophyse coronoïde de la mâchoire inférieure.—*Figure.* Triangulaire. — *Attaches.* Supérieurement à toute la fosse temporale et à la ligne demi-circulaire qui la termine; inférieurement à l'apophyse coronoïde de la mâchoire. — *Direction.* Les fibres charnues marchent, en convergeant, de tous les points de la fosse temporale vers l'apophyse coronoïde.— *Structure.* Composé de deux aponévroses, dont l'une est externe et l'autre interne, et de deux plans de fibres charnues, l'un externe très-mince, et l'autre interne fort épais.

Du Ptérigoïdien externe.

Situation. Dans la fosse zygomatique. — *Etendue.* De l'aile externe de l'apophyse ptérigoïde au col du condyle de la mâchoire.— *Figure.* Celle d'une pyramide à base triangulaire.—*Attaches.* D'une part, à la face externe de l'aile externe de l'apophyse ptérigoïde et à la face externe des grandes ailes du sphénoïde; de l'autre, à la partie antérieure du col du condyle et à la partie antérieure du ligament inter-articulaire. — *Direction.* Oblique d'avant en arrière et de dedans en dehors. — *Structure.* Aponévrotique à sa base et à son sommet, charnu dans le reste de sa longueur.

Du Ptérigoïdien interne.

Situation. Dans la fosse zygomatique. — *Etendue.* De la fosse ptérigoïde à l'angle de la mâchoire. — *Figure.* Carré long. — *Attaches.* Supérieurement dans la fosse ptérigoïde; inférieurement à la face interne de la branche de la mâchoire, et à la lèvre interne de l'angle de cet os. — *Direction.* Un peu oblique de haut en bas, d'avant en arrière et de dedans en dehors. — *Structure.* Aponévrotique à ses extrémités, charnu dans le reste de sa longueur.

RÉGION ANTÉRIEURE DU TRONC.

Partie cervicale de cette Région.

Du Peaucier.

Situation. A la partie antérieure et latérale du cou. — *Etendue.* De la partie antérieure et supérieure de la poitrine et du moignon de l'épaule à la partie inférieure de la face. — *Figure.* Large, mince et quadrilatère. — *Attaches.* Inférieurement au tissu cellulaire sous-cutané; supérieurement à la partie inférieure de la symphyse du menton, à la ligne oblique externe de la mâchoire, et à la commissure des lèvres. — *Direction.* Oblique de bas en haut et de dehors en dedans. — *Structure.* Entièrement charnu.

Du Sterno-Cléido-Mastoïdien.

Situation. A la partie antérieure et latérale du cou. — *Etendue.* Du sternum et de la clavicule à l'apophyse mastoïde du temporal et à l'occipital. — *Figure* Long, aplati, divisé en deux portions inférieurement. — *Attaches.* Inférieurement à la partie antérieure et supérieure du sternum, et au quart interne du bord postérieur et de la face supérieure de la clavicule; supérieurement au sommet de l'apophyse mastoïde du temporal, à la face externe de la portion mastoïdienne du même os, et au tiers externe de la ligne courbe supérieure de l'occipital. — *Direction.* Oblique de bas en haut, d'avant en arrière, et de dedans en dehors. — *Structure.* Tendineux et aponévrotique à ses extrémités, charnu dans le reste de sa longueur.

De l'omoplat-Hyoïdien.

Situation. A la partie latérale et antérieure du cou. — *Etendue.* Du bord supérieur de l'omoplate à l'os hyoïde. — *Figure.* Alongé, mince et étroit. — *Attaches.* Inférieurement au bord supérieur de l'omoplate, derrière l'échancrure qu'on y remarque, quelquefois au ligament qui convertit cette échancrure en trou, d'autres fois à la base de l'apophyse coracoïde; supérieurement à la partie latérale du grand inférieur du corps de l'os hyoïde. — *Direction.*

Oblique de bas en haut, de dehors en dedans et d'arrière en avant. *Structure* — Composé d'un tendon mitoyen, et de deux portions charnues.

Du Sterno-Hyoïdien.

Situation A la partie antérieure du cou. — *Etendue.* De la partie supérieure et postérieure du sternum à la partie inférieure de l'os hyoïde. — *Figure.* Mince, long et étroit. — *Attaches.* Inférieurement à la partie supérieure de la face postérieure du sternum, à la capsule qui entoure l'articulation de cet os avec la clavicule, et quelquefois au cartilage de la première côte ; supérieurement au bord inférieur du corps de l'os hyoïde. — *Direction.* Un peu oblique de bas en haut et de dehors en dedans. — *Structure.* Aponévrotique à ses extrémités, charnu dans le reste de sa longueur présentant ordinairement vers son milieu une intersection aponévrotique.

Du Sterno-Thyroïdien.

Situation. A la partie antérieure du cou. — *Etendue.* De la partie supérieure et postérieure du sternum au cartilage thyroïde. — *Figure.* Mince, long, étroit. — *Attaches.* Inférieurement à la partie supérieure de la face postérieure du sternum, vis-à vis le cartilage de la seconde côte ; supérieurement à la ligne oblique qu'on voit sur la face externe du cartilage thyroïde. — *Direction.* Un peu oblique de bas en haut, et de dedans en dehors. — *Structure.* Aponévrotique à ses extrémités, charnu dans le reste de son étendue. Quelquefois ses fibres charnues sont interrompues dans leur longueur par une petite intersection aponévrotique.

Du Thyro-Hyoïdien ou Hyo-Thyroïdien.

Situation A la partie antérieure et supérieure du cou. — *Etendue.* De la face antérieure du cartilage thyroïde au bord inférieur de l'os hyoïde. — *Figure.* Quarré long. — *Attaches.* D'une part, à la ligne oblique qu'on voit sur la face antérieure du cartilage thyroïde ; de l'autre, au bord inférieur du corps de l'os hyoïde, et à la moitié antérieure du bord externe de sa grande corne. — *Direction.* Verticale. *Structure.* Tout charnu.

Du Digastrique.

Situation. A la partie supérieure, antérieure et latérale du cou. — *Etendue.* De la rainure mastoïde du temporal à la partie moyenne et inférieure de la mâchoire. — *Figure.* Arrondi et tendineux à sa partie moyenne, plus gros et charnu à ses extrémités, courbé de bas en haut à angle obtus. — *Attaches.* Postérieurement dans la rainure digastrique du temporal; antérieurement dans la fossette qu'on voit à la partie inférieure de la face postérieure du corps de la mâchoire; dans sa partie moyenne, à la face antérieure du corps de l'os hyoïde. — *Direction.* Oblique d'arrière en avant, de dehors en dedans et de haut en bas, depuis la rainure digastrique jusqu'à l'os hyoïde, et depuis cet os jusqu'à l'os maxillaire, oblique de bas en haut, de dehors en dedans, et d'arrière en avant. *Structure.* Tendineux dans son milieu, charnu à ses deux extrémités.

Du Stylo-Hyoïdien.

Situation. A la partie supérieure, antérieure et latérale du cou. — *Etendue.* De l'apophyse styloïde du temporal à l'os hyoïde. — *Figure.* Alongé, mince et étroit. — *Attaches.* Supérieurement à l'apophyse styloïde du temporal; inférieurement au corps de l'os hyoïde. — *Direction.* Oblique de haut en bas, d'arrière en avant et de dehors en dedans. — *Structure.* Tendineux à ses extrémités, charnu dans le reste de son étendue.

Du Mylo-Hyoïdien.

Situation. A la partie antérieure et supérieure du cou. — *Etendue.* De la ligne oblique interne de la mâchoire à l'os hyoïde. — *Figure.* Large, mince, triangulaire. — *Attaches.* A presque toute l'étendue de la ligne oblique interne de la mâchoire, à la partie moyenne de la face antérieure du corps de l'os hyoïde, et à une ligne aponévrotique qui lui est commune avec celui du côté opposé. — *Direction.* Ses fibres sont obliques de haut en bas, de dehors en dedans, et d'avant en arrière. — *Structure.* Aponévrotique à ses attaches, charnu dans le reste de sa largeur.

Du Génio-Hyoïdien.

Situation. A la partie antérieure et supérieure du cou.

— *Etendue.* Depuis l'apophyse géni de la mâchoire jusqu'à l'os hyoïde. — *Figure.* Alongé, plus étroit supérieurement qu'inférieurement. — *Attaches.* Supérieurement à la partie inférieure de l'apophyse géni, inférieurement à la face antérieure du corps de l'os hyoïde. — *Direction.* Oblique de haut en bas et d'avant en arrière. — *Structure.* Tout charnu, excepté à son extrémité supérieure.

Du Stylo-Glosse.

Situation. A la partie supérieure et antérieure du cou. — *Etendue.* De l'apophyse styloïde du temporal à la partie latérale de la langue. — *Figure.* Etroit postérieurement, large et mince antérieuremeut. *Attaches.* Postérieurement à l'apophyse styloïde et au ligament stylo-maxillaire, antérieurement sur le côté de la langue. — *Direction.* Oblique d'arrière en avant, de haut en bas et de dehors en dedans. — *Structure.* Tout charnu, excepté à son extrémité postérieure.

De l'Hyo-Glosse.

Situation. A la partie supérieure et antérieure du cou. — *Etendue.* De l'os hyoïde à la partie latérale, postérieure et inférieure de la langue. — *Figure.* Mince, aplati, quadrilatère. — *Attaches.* Inférieurement au corps et à la grande corne de l'os hyoïde, supérieurement à la partie inférieure et latérale de la langue. — *Direction.* Presque verticale. — *Structure.* Entièrement charnu.

Du Génio-Glosse.

Situation. A la partie supérieure et antérieure du cou, derrière la mâchoire inférieure. *Etendue.* De l'apophyse géni à la langue et à l'os hyoïde. *Figure.* Aplati transversalement, et triangulaire. — *Attaches.* Antérieurement à l'apophyse géni ; postérieurement à la face inférieure de la langue, et à l'os hyoïde. — *Direction.* Ses fibres marchent en divergeant de l'apophyse géni vers la face inférieure de la langue et l'os hyoïde. *Structure.* Tout charnu, excepté à son sommet.

Du Lingual.

Situation. A la partie inférieure et latérale de la langue. *Etendue.* De la base à la pointe de la langue. — *Figure.* Alongé, plus épais postérieurement qu'antérieurement. —

Attaches. Confondu par ses extrémités et dans presque toute sa circonférence avec les autres muscles de la langue. — *Direction.* Horizontale. — *Structure.* Tout charnu.

Du Constricteur inférieur du Pharynx.

Situation. A la partie inférieure du pharynx. — *Etendue.* Des cartilages thyroïde et cricoïde à la partie postérieure et moyenne du pharynx. — *Figure.* Large, très-mince et quadrilatère. — *Attaches.* Antérieurement à la face externe du cartilage cricoïde, à la corne inférieure du cartilage thyroïde, et à la ligne oblique de la face antérieure de ce même cartilage; postérieurement le long de la partie inférieure, moyenne et postérieure du pharynx, où il est confondu avec celui du côté opposé. — *Direction.* Ses fibres sont obliques de bas en haut et d'avant en arrière. — *Structure.* Entièrement charnu.

Du Constricteur moyen.

Situation. A la partie moyenne du pharynx. — *Etendue.* De l'os hyoïde à la partie postérieure et moyenne du pharynx. — *Figure.* Triangulaire. — *Attaches.* Antérieurement à la face supérieure de la grande corne de l'os hyoïde, à la partie inférieure de la petite corne de cet os, et au ligament stylo-hyoïdien; postérieurement à la partie moyenne et postérieure du pharynx, où il est confondu avec son semblable. *Direction.* — Ses fibres supérieures sont obliques d'avant en arrière et de bas en haut; les moyennes sont horizontales; les inférieures descendent un peu en arrière. — *Structure.* Tout charnu.

Du Constricteur supérieur.

Situation. A la partie supérieure du pharynx. — *Etendue.* De l'aile interne de l'apophyse ptérigoïde du sphénoïde, du ligament inter-maxillaire, de la ligne oblique interne de la mâchoire et de la partie latérale de la langue à la partie postérieure du pharynx. — *Figure.* Quadrilatère. — *Attaches.* Antérieurement à la moitié inférieure du bord postérieur de l'aile interne de l'apophyse ptérigoïde, à l'aponévrose qui lui est commune avec le buccinateur et à laquelle on a donné le nom de ligament inter-maxillaire, à l'extré-

mité postérieure de la ligne oblique interne de la mâchoire et sur le côté de la base de la langue ; postérieurement à la partie moyenne et supérieure du pharynx où il est confondu avec celui du côté opposé ; et supérieurement à la face inférieure de l'apophyse basilaire de l'occipital. — *Direction.* Ses fibres sont horizontales, excepté les supérieures qui sont courbées de bas en haut.—*Structure.* Entièrement charnu.

Du Stylo-Pharingien.

Situation. A la partie supérieure et antérieure du cou. —*Etendue.* De l'apophyse styloïde du temporal à la partie moyenne inférieure du pharynx.—*Figure.* Arrondi et mince supérieurement; large, aplati inférieurement. — *Attaches.* Supérieurement à l'apophyse styloïde du temporal ; inférieurement au bord postérieur du cartilage thyroïde. — *Direction.* Oblique de haut en bas, de dehors en dedans et d'avant en arrière. — *Structure.* Tout charnu, excepté à son extrémité supérieure qui est aponévrotique.

Du Crico-Thyroïdien.

Situation A la partie antérieure, inférieure du larynx. —*Etendue.* Du cartilage thyroïde au cricoïde. —*Figure.* Triangulaire. — *Attaches.* D'une part, à la face externe du cartilage cricoïde ; de l'autre, à la partie latérale du bord inférieur du cartilage thyroïde. *Direction.* Oblique de bas en haut et de dedans en dehors. — *Structure.* Entièrement charnu.

Du Crico-Aryténoïdien.

Situation. A la partie postérieure du larynx.—*Etendue.* Du cartilage thyroïde à l'arythénoïde. — *Figure.* Triangulaire. — *Attaches* Inférieurement à la face postérieure du cartilage cricoïde ; supérieurement à la base du cartilage aryténoïde. — *Direction.* Oblique de bas en haut et de dedans en dehors. — *Structure.* Entièrement charnu.

Du Crico-Aryténoïdien latéral.

Situation. A la partie latérale du larynx. — *Etendue.* Du cartilage cricoïde à l'aryténoïde.—*Figure.* Trapézoïde. —*Attaches.* A bord supérieur du cartilage cricoïde d'une part, et de l'autre à la partie externe antérieure de la base du cartilage aryténoïde — *Direction.* Oblique de bas en haut et d'avant en arrière. — *Structure.* Tout charnu.

Du Thyro-Aryténoïdien.

Situation. Entre le cartilage thyroïde et l'aryténoïde. — *Etendue.* De l'un à l'autre de ces cartilages. — *Figure.* Mince, large antérieurement, et étroit postérieurement. — *Attaches.* Antérieurement à la partie moyenne inférieure de la face postérieure du cartilage thyroïde; postérieurement à la partie antérieure et inférieure du cartilage aryténoïde. — *Direction.* Horizontal. — *Structure.* Tout charnu.

De l'Aryténoïdien.

Situation. A la partie postérieure et supérieure du larynx. — *Etendue.* Du cartilage aryténoïde droit au gauche. — *Figure.* Carré. — *Attaches.* A la face postérieure des cartilages aryténoïdes. — *Direction.* Les fibres antérieures sont horizontales ; les postérieures sont obliques et croisées. — *Structure.* Tout charnu.

Du Péristaphylin interne ou supérieur.

Situation. Dans le voile du palais. — *Etendue.* De la portion pierreuse du temporal au voile du palais. — *Figure.* Alongé, étroit et presque rond supérieurement, plus large et aplati inférieurement. — *Attaches.* Supérieurement à la face inférieure du rocher, et au cartilage de la trompe d'Eustache; inférieurement, dans l'épaisseur du voile du palais. — *Direction.* Oblique de haut en bas, d'avant en arrière et de dehors en dedans. — *Structure.* Entièrement charnu, excepté à son extrémité supérieure.

Du Péristaphylin externe ou inférieur.

Situation. Le long de l'aile interne de l'apophyse ptérigoïde et dans le voile du palais. — *Etendue.* De la grande aile du sphénoïde au voile du palais. — *Figure.* Mince, aplati et étroit. — *Attaches.* Supérieurement à la base de l'aile interne de l'apophyse ptérigoïde, à la partie voisine de la grande aile de cet os, et au cartilage de la trompe d'Eustache; inférieurement à la crête de la face inférieure de la portion horizontale de l'os palatin, et au voile du palais. — *Direction.* Vertical dans sa portion supérieure et presque horizontal dans l'inférieure. — *Structure.* Charnu dans sa moitié supérieure, aponévrotique dans l'inférieure.

Du Palato-Staphylin.

Situation. Au milieu du voile du palais.—*Etendue.* De la partie supérieure de ce voile à la luette. — *Figure.* Oblongue. — *Attaches.* Supérieurement à la membrane aponévrotique du voile du palais ; inférieurement dans la base de la luette. — *Direction.* Presque verticale. — *Structure.* Tout charnu.

Du Pharyngo-Staphylin.

Situation. Dans l'épaisseur du pharynx et dans celle du voile du palais dont il forme le pilier postérieur. — *Etendue.* De la partie supérieure du voile du palais à la partie inférieure du pharynx. — *Figure.* Long, mince, aplati d'avant en arrière dans le voile du palais, et transversalement dans le pharynx ; étroit dans la portion qui forme le pilier postérieur du voile du palais. — *Attaches.* Supérieurement au bord postérieur de la voûte palatine, et à l'aponévrose du péristaphylin externe, inférieurement au cartilage thyroïde, et dans l'épaisseur du pharynx. — *Direction.* Un peu oblique de haut en bas, d'avant en arrière et de dedans en dehors. — *Structure.* Entièrement charnu.

Du Glosso-Staphylin.

Situation. Dans l'épaisseur du pilier antérieur du voile du palais.—*Etendue.* De la partie latérale et inférieure de ce voile à la base de la langue.—*Figure.* Alongé, mince et étroit.—*Attaches.* Inférieurement à la partie latérale de la base de la langue; supérieurement dans le voile du palais. —*Direction.* Un peu oblique de bas en haut, d'avant en arrière et de dehors en dedans. —*Structure.* Tout charnu.

Du grand Droit antérieur de la Tête.

Situation. A la partie antérieure et latérale du cou. — *Etendue.* De l'apophyse transverse de la sixième vertèbre du cou à l'apophyse basilaire de l'occipital. — *Figure.* Long, aplati, plus large supérieurement qu'inférieurement. — *Attaches.* Inférieurement au tubercule antérieur des apophyses transverses de la sixième, cinquième, quatrième et troisième vertèbres du cou ; supérieurement à la face

inférieure de l'apophyse basilaire de l'occipital. — *Direction.* Un peu oblique de bas en haut et de dehors en dedans. — *Structure.* Tendineux à ses attaches, charnu dans le reste de son étendue.

Du petit Droit antérieur de la Tête.

Situation. A la partie supérieure et antérieure du cou. — *Etendue.* De la première vertèbre du cou à l'occipital. — *Figure.* Longuet, étroit et mince. — *Attaches.* Inférieurement à la partie antérieure de la face externe de la masse latérale de la première vertèbre, et à la partie voisine de son apophyse transverse; supérieurement à la face inférieure de l'apophyse basilaire de l'occipital. — *Direction.* Un peu oblique de bas en haut et de dehors en dedans. — *Structure.* Aponévrotique à ses extrémités, charnu à sa partie moyenne.

Du Long du Cou.

Situation. A la partie antérieure et supérieure de la colonne vertébrale. — *Etendue.* De la troisième vertèbre du dos à la première du cou. — *Figure.* Alongé, aplati, plus large à sa partie moyenne qu'à ses extrémités qui sont terminées en pointe. — *Attaches.* A la face antérieure du corps des trois premières vertèbres du dos et des six dernières du cou, aux ligamens inter-vertébraux, au bord antérieur des apophyses transverses des cinq dernières vertèbres du cou, et au tubercule de l'arc antérieur de la première. — *Direction.* Un peu oblique de bas en haut et de dehors en dedans. — *Structure.* Tendineux à toutes ses attaches, aponévrotique à sa face antérieure, charnu dans le reste de son épaisseur.

PARTIE PECTORALE DE LA RÉGION ANTÉRIEURE DU TRONC.

Du grand Pectoral.

Situation. A la partie antérieure de la poitrine et devant l'aisselle. — *Etendue.* De la clavicule, du sternum et des cartilages des vraies côtes au bord antérieur de la coulisse

bicipitale de l'humérus. — *Figure.* Large et triangulaire. — *Attaches.* D'une part, à la moitié interne du bord antérieur de la clavicule, à la partie moyenne de la face antérieure du sternum, aux cartilages des six premières vraies côtes, et sur-tout à celui de la sixième ; de l'autre, au bord antérieur de la coulisse bicipitale de l'humérus. — *Direction.* Les fibres supérieures sont obliques de dedans en dehors et de haut en bas. Les moyennes sont horizontales. Les inférieures sont obliques de dedans en dehors et de bas en haut. — *Structure.* Aponévrotique à toutes ses attaches à la poitrine, tendineux à son attache à l'humérus, charnu dans le reste de sa largeur.

Du Petit Pectoral.

Situation. A la partie antérieure et supérieure de la poitrine. *Etendue.* De la troisième, quatrième et cinquième vraies côtes à l'apophyse coracoïde de l'omoplate. — *Figure.* Aplati, triangulaire. — *Attaches.* D'un côté, au bord supérieur et à la face externe de la troisième, quatrième et cinquième vraies côtes; et de l'autre, à la partie antérieure du bord interne de l'apophyse coracoïde. — *Direction.* Oblique de bas en haut, d'avant en arrière et de dedans en dehors. — *Structure.* Aponévrotique à ses attaches aux côtes, tendineux à son attache à l'apophyse coracoïde, charnu dans le reste de sa largeur.

Du sous-Clavier.

Situation. A la partie supérieure et antérieure de la poitrine. — *Etendue.* du cartilage de la première côte à l'extrémité externe la clavicule. — *Figure.* Alongé, aplati d'avant en arrière. — *Attaches* Par son extrémité interne à la face supérieure du cartilage de la première côte ; par son bord supérieur et son extrémité externe à la face inférieure de la clavicule. — *Direction.* Oblique de dedans en dehors, d'avant en arrière et un peu de bas en haut. — *Structure.* Tendineux à son extrémité interne, aponévrotique à son extrémité externe et à son bord supérieur, charnu dans le reste de son étendue.

Du Triangulaire du Sternum.

Situation. A la partie antérieure et inférieure de la

poitrine, derrière le cartilage des côtes. — *Etendue.* Du sternum aux cartilages de la troisième, quatrième, cinquième et sixième vraies côtes. — *Figure.* Celle d'un triangle dont la base est en bas. — *Attaches.* A la partie postérieure, latérale et inférieure du sternum, d'une part; et de l'autre, aux cartilages de la troisième, quatrième, cinquième et sixième vraies côtes. — *Direction.* Ses fibres inférieures sont transversales; les autres sont d'autant plus obliques de bas en haut et de dedans en dehors, qu'elles sont plus supérieures. — *Structure.* Aponévrotique à ses attaches, charnu dans le reste de sa longueur.

PARTIE ABDOMINALE DE LA RÉGION ANTÉRIEURE DU TRONC.

De l'Oblique externe ou grand Oblique du bas-Ventre.

Situation. Sur les parties latérales et antérieures de l'abdomen. — *Etendue.* De la partie latérale et inférieure de la poitrine à la partie supérieure, antérieure et latérale du bassin. — *Figure.* Aplati et quadrilatère. — *Attaches.* Supérieurement à la face externe et au bord inférieur des sept ou huit dernières côtes; inférieurement au tiers antérieur de la lèvre externe de la crête de l'os des îles et au pubis; antérieurement à la ligne blanche. — *Direction.* Les fibres supérieures sont presque horizontales; les moyennes sont obliques de haut en bas et d'arrière en avant; les inférieures et postérieures sont presque perpendiculaires. — *Structure.* Sa partie antérieure est formée par une aponévrose plus large inférieurement que supérieurement; ses attaches aux côtes et à la crête de l'os des îles sont aponévrotiques. Il est charnu dans le reste de sa largeur.

De l'Oblique interne ou petit Oblique.

Situation. Sur les parties latérales et antérieures du bas-ventre. — *Etendue.* De la partie inférieure de la poitrine à la partie supérieure du bassin, et de la colonne vertébrale à la ligne blanche. — *Figure.* Aplati, quadrilatère, beau-

coup plus large antérieurement que postérieurement. — *Attaches.* Supérieurement au bord inférieur des cartilages de la cinquième, quatrième, troisième et deuxième fausses côtes ; inférieurement aux trois quarts antérieurs de l'interstice de la crête de l'os des îles, à la partie postérieure de l'arcade crurale et au pubis ; postérieurement aux apophyses épineuses des deux dernières vertèbres des lombes, et à celles des deux premières fausses vertèbres du sacrum ; antérieurement à la ligne blanche.—*Direction.* Les fibres supérieures sont obliques de bas en haut et d'arrière en avant. Les moyennes sont horizontales. Les inférieures descendent un peu obliquement de dehors en dedans. — *Structure.* Aponévrotique antérieurement et postérieurement, charnu à sa partie moyenne.

Du Transverse.

Situation. Sur les parties latérale, postérieure et antérieure du ventre. — *Etendue.* De la partie inférieure de la poitrine à la partie supérieure du bassin, et des vertèbres lombaires à la ligne blanche. — *Figure.* Aplati, quadrilatère, plus large antérieurement que postérieurement. — *Attaches.* Supérieurement aux cartilages de toutes les fausses côtes et à celui de la première vraie, ainsi qu'au bord inférieur de la dernière fausse ; inférieurement aux trois quarts antérieurs de la lèvre interne de la crête de l'os des îles, aux deux tiers externes de l'arcade crurale et à la partie supérieure du pubis ; postérieurement au sommet des apophyses transverses et épineuses des quatre premières vertèbres lombaires ; antérieurement à la ligne blanche et au bord de l'appendice xiphoïde. — *Direction.* Transversale. — *Structure.* Aponévrotique antérieurement et postérieurement, charnu à sa partie moyenne.

Du Muscle droit.

Situation. A la partie moyenne et antérieure du bas-ventre.— *Etendue.* De la partie antérieure, inférieure de la poitrine au pubis. — *Figure.* Alongé, aplati, large d'environ trois pouces supérieurement, et d'un pouce inférieurement. — *Attaches.* Supérieurement aux cartilages des trois dernières vraies côtes ; inférieurement au corps du pubis.— *Direction.* Verticale. — *Structure.* Tendineux à

ses attaches, charnu dans le reste de sa longueur, et garni de trois, quatre ou cinq inter-sections tendineuses placées transversalement.

Du Pyramidal.

Situation. A la partie moyenne et inférieure du bas-ventre.— *Etendue.* Du pubis à la ligne blanche. — *Figure.* Triangulaire. — *Attaches.* Inférieurement à la partie antérieure et supérieure du pubis; supérieurement dans la ligne blanche, à trois ou quatre travers de doigt du pubis. — *Direction.* Verticale.—*Structure.* Aponévrotique à son sommet et à sa base, charnu dans sa partie moyenne.

Du Diaphragme.

Situation. Entre la cavité de la poitrine et celle du bas-ventre qu'il sépare l'une de l'autre. — *Etendue.* De l'appendice xiphoïde au corps des vertèbres des lombes, et des six dernières côtes droites aux six dernières côtes gauches. — *Figure.* Aplati, courbé de haut en bas en forme de voûte, presque circulaire antérieurement; alongé, arrondi et terminé en pointe postérieurement.—*Attaches.* A l'appendice xiphoïde, à la face postérieure des cartilages des six dernières côtes, à l'apophyse transverse de la première vertèbre lombaire, et au corps des trois premières vertèbres de la même classe.— *Direction.* Les fibres postérieures sont presque verticales; toutes les autres sont rayonnées et convergent de la circonférence vers le centre. — *Structure.* Aponévrotique à sa partie moyenne, charnu dans sa circonférence.

Du Psoas.

Situation. Sur les parties latérales et inférieures de la colonne vertébrale, sur la partie latérale du détroit supérieur du bassin, et à la partie supérieure et antérieure de la cuisse. — *Etendue.* Des quatre premières vertèbres des lombes au sommet du petit trochanter. — *Figure.* Assez semblable à deux pyramides triangulaires adossées par leur base. — *Attaches.* Supérieurement aux apophyses transverses des quatre premières vertèbres des lombes, au corps des mêmes vertèbres et à celui de la dernière du dos, ainsi qu'aux ligamens inter-vertébraux, inférieurement au sommet du petit trochanter. — *Direction.* Vertical dans son

tiers supérieur, oblique de haut en bas et de dedans en dehors dans son tiers moyen, et de dehors en dedans et d'avant en arrière dans l'inférieur. — *Structure.* Tendineux inférieurement, charnu supérieurement.

Du petit Psoas.

Situation. Devant le précédent. — *Etendue.* Du corps de la dernière vertèbre du dos à l'éminence ilio-pectiné. — *Figure.* Alongé, aplati, mince et étroit. — *Attaches.* Supérieurement au corps de la dernière vertèbre du dos; inférieurement à l'éminence ilio-pectiné, et à la partie externe du bord postérieur du corps du pubis. — *Direction.* Oblique de haut en bas et de dehors en dedans. — *Structure.* Tendineux dans ses deux tiers inférieurs, charnu dans le supérieur.

Du Carré des lombes.

Situation. A la partie latérale inférieure de la colonne vertébrale. — *Etendue.* De la crête de l'os des îles à la dernière fausse côte. — *Figure.* Carré. — *Attaches.* Supérieurement au bord inférieur de la dernière fausse côte; inférieurement à la partie moyenne postérieure de la crête de l'os des îles et au ligament ilio-lombaire; à son côté interne au sommet des apophyses transverses des quatre premières vertèbres des lombes. — *Direction.* Verticale. — *Structure.* Aponévrotique à ses attaches, charnu ailleurs.

De l'Iliaque.

Situation. Dans la fosse iliaque et à la partie supérieure et antérieure de la cuisse. — *Etendue.* De la crête de l'os des îles au petit trochanter. — *Figure.* Large, rayonné et en quelque sorte triangulaire. — *Attaches.* Supérieurement aux deux tiers supérieurs de la fosse iliaque, et aux deux tiers antérieurs de la lèvre interne de la crête de l'os des îles; inférieurement au sommet du petit trochanter. — *Direction.* Un peu oblique de haut en bas et de dehors en dedans. — *Structure.* Tendineux inférieurement, charnu supérieurement.

Du Crémaster.

Situation. Sur le cordon des vaisseaux spermatiques et

sur la partie externe de la tunique vaginale. — *Etendue.* Du bord inférieur de l'oblique interne du bas-ventre à la partie externe inférieure de la tunique vaginale. — *Figure.* Mince, alongé, étroit supérieurement, plus large inférieurement. — *Attaches.* Supérieurement il est continu avec le bord inférieur des muscles petit oblique et transverse de l'abdomen; inférieurement il s'épanouit sur la partie externe et inférieure de la tunique vaginale. — *Direction.* Oblique de haut en bas et de dehors en dedans. — *Structure.* Tout charnu.

RÉGION POSTÉRIEURE DU TRONC.

Du Trapèze.

Situation. A la partie postérieure du cou et de l'épaule, et à la partie supérieure du dos. — *Etendue.* De l'occipital, du ligament cervical postérieur, de l'apophyse épineuse de la septième vertèbre cervicale et de toutes celles du dos, au tiers externe du bord postérieur de la clavicule, à l'acromion et à l'épine de l'omoplate. — *Figure.* Triangulaire. — *Attaches.* Au tiers interne de la ligne courbe supérieure de l'occipital, au ligament cervical postérieur, à l'apophyse épineuse de la septième vertèbre du cou, à celle de toutes les vertèbres du dos, à l'épine de l'omoplate, à l'acromion, et au tiers externe du bord postérieur de la clavicule. — *Direction.* Les fibres supérieures sont obliques de dedans en dehors et de haut en bas; les moyennes sont horizontales; les inférieures sont obliques de dedans en dehors et de bas en haut. — *Structure.* Aponévrotique à toutes ses attaches, charnu dans le reste de sa largeur.

Du grand Dorsal.

Situation. A la partie postérieure et inférieure du tronc. — *Etendue.* Des apophyses épineuses des six ou sept dernières vertèbres du dos, de celle de toutes les vertèbres des lombes, du sacrum, de l'os innominé et des quatre dernières fausses côtes, à l'humérus. — *Figure.* Quadrilatère plus large supérieurement qu'inférieurement. — *Attaches.* A la moitié postérieure de la lèvre externe de

la crête de l'os des îles, à la face postérieure du sacrum, aux apophyses épineuses de toutes les vertèbres des lombes, à celles des six ou sept vertèbres inférieures du dos, aux quatre dernières fausses côtes, au bord postérieur de la coulisse bicipitale de l'humérus, et quelquefois à l'angle inférieur de l'omoplate. — *Direction.* Les fibres supérieures sont horizontales, les moyennes sont obliques de bas en haut et de dedans en dehors, les antérieures sont presque verticales. — *Structure.* Aponévrotique dans sa partie interne et inférieure, tendineux du côté de l'humérus, et charnu dans le reste de sa largeur.

De l'Angulaire.

Situation. A la partie postérieure et latérale du cou et à la partie supérieure du dos. — *Etendue.* De l'angle supérieur de l'omoplate aux quatre premières vertèbres du cou. — *Figure.* Alongé, aplati, plus large inférieurement que supérieurement. — *Attaches.* Inférieurement à l'angle supérieur de l'omoplate et à la partie supérieure de sa base; supérieurement au sommet des apophyses transverses des quatre premières vertebres du cou. — *Direction.* Oblique de bas en haut, d'arriere en avant et de dehors en dedans. — *Structure.* Tendineux à ses attaches, charnu dans le reste de sa longueur.

Du Rhomboïde.

Situation. A la partie postérieure et inférieure du cou et à la partie supérieure du dos. — *Etendue.* Du ligament cervical postérieur, de la septième vertèbre du cou, et des quatre ou cinq premières du dos à la base de l'omoplate. — *Figure.* Rhomboïde. — *Attaches.* Par son bord interne à la partie inférieure du ligament cervical postérieur, à l'apophyse épineuse de la septième vertèbre du cou, et à celles des quatre ou cinq premières vertèbres du dos; par son bord externe aux quatre cinquièmes inférieurs de l'interstice de la base de l'omoplate. — *Direction.* Oblique de dedans en dehors et de haut en bas. — *Structure.* Aponévrotique à ses bords externe et interne; charnu dans le reste de son étendue.

Du Dentelé postérieur supérieur.

Situation. A la partie postérieure et inférieure du cou;

et supérieure du dos. — *Etendue.* Du ligament cervical postérieur, de l'apophyse épineuse de la septième vertèbre du cou, et de celles des deux ou trois premières du dos, à la seconde, troisième, quatrième et cinquième côtes. — *Figure.* Aplati, mince et quadrilatère. — *Attaches.* Par son bord interne à la partie inférieure du ligament cervical postérieur, à l'apophyse épineuse de la septième vertèbre du cou et à celles des deux ou trois premières du dos; par son bord externe à la face externe et au bord supérieur de la seconde, troisième, quatrième et cinquième vraies côtes. — *Direction.* Oblique de dedans en dehors et de haut en bas. — *Structure.* Aponévrotique dans sa moitié interne, charnu dans sa moitié externe.

Du dentelé postérieur et inférieur.

Situation. A la partie inférieure du dos. — *Etendue.* Des deux ou trois dernières vertèbres du dos, et des trois premières des lombes aux quatre dernières fausses côtes. — *Figure.* Aplati, mince et quadrilatère. — *Attaches.* Par son bord interne aux apophyses épineuses des deux ou trois dernières vertèbres du dos et à celles des trois premières lombaires, par son bord externe au bord inférieur des quatre dernières fausses côtes. — *Direction.* Un peu oblique de dedans en dehors et de bas en haut.. — *Structure.* Aponévrotique dans sa moitié interne, charnu dans sa moitié externe.

Du Splenius.

Situation. A la partie postérieure du cou et supérieure du dos. — *Etendue.* Du ligament cervical postérieur, de la septième vertèbre du cou et des quatre ou cinq premières du dos, à l'occipital, au temporal et aux deux premières vertèbres du cou. — *Figure.* Alongé, aplati, beaucoup plus large supérieurement qu'inférieurement où il est terminé en pointe. — *Attaches.* Par son bord interne aux apophyses épineuses des cinq premières vertèbres du dos, à celle de la septième vertèbre du cou, et aux deux tiers inférieurs du ligament cervical postérieur, par son extrémité supérieure au sommet des apophyses transverses des deux premières vertèbres du cou, à l'apophyse mastoïde du temporal et à la face postérieure de l'occipital. — *Direction.* Oblique de bas en haut et de dedans en dehors. —

Structure. Aponévrotique à ses attaches, charnu dans le reste de sa longueur.

Du Sacro-lombaire.

Situation. A la partie postérieure du tronc. — *Etendue.* De la partie postérieure du bassin aux côtes et aux quatre ou cinq dernières vertèbres du cou. — *Figure.* Alongé, épais et triangulaire inférieurement; aplati, mince dans le reste de son étendue, et terminé en pointe supérieurement. — *Attaches.* A la face postérieure du sacrum, à la partie postérieure de la crête de l'os des îles, au sommet des apophyses transverses des vertèbres lombaires, à l'angle des onze côtes inférieures, à la tubérosité de la première, et au tubercule postérieur des apophyses transverses des quatre ou cinq vertèbres inférieures du cou. — *Direction.* Un peu oblique de bas en haut et de dedans en dehors. — *Structure.* Aponévrotique à sa partie postérieure et inférieure, tendineux à ses attaches aux côtes et aux vertèbres inférieures du cou, et charnu dans le reste de son étendue.

Du long Dorsal.

Situation. A la partie postérieure du tronc. — *Etendue.* Du sacrum à la partie supérieure du dos. — *Figure.* Epais et presque carré inférieurement; mince, aplati et terminé en pointe supérieuremeut. — *Attaches.* A la face postérieure du sacrum, aux apophyses transverses de toutes les vertèbres des lombes et du dos, et au bord inférieur des sept ou huit dernières côtes. — *Direction.* Verticale. — *Structure.* Aponévrotique à sa partie postérieure et inférieure, tendineux à ses attaches, aux apophyses transverses des vertèbres et aux côtes, et charnu dans le reste de son étendue.

Du Transversaire.

Situation. A la partie postérieure et latérale du cou et à la partie supérieure du dos. — *Etendue.* Des apophyses transverses des cinq ou six vertèbres inférieures du cou, aux apophyses transverses des quatre ou cinq vertèbres du dos qui suivent la première. — *Figure.* Alongé, aplati de dehors en dedans; mince et étroit, sur-tout à ses extrémités qui sont terminées en pointe — *Attaches.* Aux apophyses transverses des cinq ou six vertèbres inférieures du cou, et

à celles des quatre ou cinq vertèbres dorsales qui suivent la première. — *Direction.* Un peu oblique de bas en haut, et de dedans en dehors. — *Structure.* Il est formé d'autant de petits tendons qu'il y a de vertèbres auxquelles il s'attache, et de fibres charnues placées entre ces tendons.

Du petit Complexus.

Situation. A la partie postérieure et latérale du cou. — *Etendue.* Des apophyses transverses des quatre dernières vertèbres du cou à l'apophyse mastoïde du temporal. — *Figure.* Alongé, aplati, mince et étroit, sur-tout inférieurement. — *Attaches.* Inférieurement aux apophyses transverses des cinq dernières vertèbres du cou, et quelquefois à celle de la première du dos, supérieurement à la partie postérieure de l'apophyse mastoïde du temporal. — *Direction.* Verticale. — *Structure.* Tendineux à ses attaches, charnu dans le reste de sa longueur, où l'on voit quelques portions tendineuses entre-mêlées avec les fibres charnues.

Du grand Complexus.

Situation. A la partie postérieure du cou et à la partie supérieure du dos. — *Etendue.* Depuis les quatre ou cinq premières vertèbres du dos et les cinq ou six dernières du cou jusqu'à l'occipital. — *Figure.* Alongé, aplati, beaucoup plus large supérieurement qu'inférieurement. — *Attaches.* Inférieurement aux apophyses transverses et articulaires des six dernières vertèbres du cou et aux apophyses transverses des quatre ou cinq premières vertèbres du dos, supérieurement à la moitié interne des inégalités qu'on remarque entre les deux lignes courbes de l'occipital. — *Direction.* Oblique de bas en haut, de dehors en dedans et d'avant en arrière. — *Structure.* Formé d'un mélange singulier et presque inextricable de fibres charnues et de fibres tendineuses.

Du grand Droit postérieur de la tête.

Situation. A la partie postérieure et supérieure du cou. — *Etendue.* De l'apophyse épineuse de la seconde vertèbre du cou à l'occipital. — *Figure.* Alongé, aplati, plus large supérieurement qu'inférieurement. — *Attaches.* Inférieurement au sommet de l'apophyse épineuse de la seconde

vertèbre du cou ; supérieurement à la face externe de l'occipital, au-dessous de sa ligne courbe inférieure. — *Direction.* Oblique de bas en haut, de dedans en dehors et un peu d'avant en arrière. — *Structure.* Tendineux à ses extrémités, charnu dans le reste de sa longneur.

Du petit Droit postérieur de la tête.

Situation. A la partie postérieure et supérieure du cou. — *Etendue.* De l'arc postérieur de la première vertèbre du cou à l'occipital. — *Figure.* Aplati, triangulaire. — *Attaches.* Inférieurement à l'empreinte raboteuse qu'on remarque au milieu de la face postérieure de l'arc postérieur de la première vertèbre, supérieurement à la face externe de l'occipital, à côté de la crête qu'on y remarque. — *Direction.* Un peu oblique de bas en haut et d'avant en arrière. — *Structure.* Aponévrotique à ses extrémités, charnu dans le reste de son étendue.

Du petit Oblique.

Situation. A la partie postérieure, supérieure et latérale du cou. — *Etendue.* De l'apophyse transverse de la première vertèbre du cou à la face externe de l'occipital. — *Figure.* Alongé, aplati, plus étroit inférieurement que supérieurement. — *Attaches.* Inférieurement au sommet de l'apophyse transverse de la première vertèbre du cou ; supérieurement à la partie latérale et moyenne de la face externe de l'occipital. — *Direction.* Oblique de dehors en dedans, d'avant en arrière et un peu de bas en haut. — *Structure.* Tendineux à ses extrémités, charnu à sa partie moyenne.

Du grand Oblique.

Situation. A la partie postérieure et supérieure du cou. — *Etendue.* De l'apophyse épineuse de la seconde vertèbre du cou à l'apophyse transverse de la première. — *Figure.* Alongé, arrondi, plus gros à sa partie moyenne qu'à ses extrémités. — *Attaches.* D'une part au sommet de l'apophyse épineuse de la seconde vertèbre du cou ; de l'autre, au sommet de l'apophyse transverse de la première. — *Direction.* Oblique de bas en haut, de dedans en dehors et d'arrière en avant. — *Structure.* Tendineux à ses extrémités, charnu dans le reste de sa longueur.

Du Transversaire épineux.

Situation. Dans la gouttière vertébrale, le long des apophyses de toutes les vertèbres. — *Etendue.* De la partie postérieure du sacrum à la seconde vertèbre du cou. — *Figure.* Alongé, prismatique et triangulaire, plus épais au cou et aux lombes qu'au dos et derrière le sacrum. — *Attaches.* Aux apophyses épineuses, transverses et articulaires des six dernières vertèbres cervicales, des douze dorsales, des cinq lombaires, et à celles des fausses vertèbres du sacrum. — *Direction.* Ses faisceaux musculeux sont obliques de bas en haut et de dehors en dedans. — *Structure.* Tendineux à ses attaches, charnu dans le reste de son épaisseur.

Des Inter-épineux du cou.

Situation. Dans les intervalles des apophyses épineuses des vertèbres du cou. — *Etendue.* Du bord inférieur de l'apophyse épineuse de la vertèbre qui est au-dessus, au bord supérieur de celle de la vertèbre qui est au-dessous. — *Figure.* Aplatis, quadrilatères. — *Attaches.* Au bord inférieur de l'apophyse épineuse de la vertèbre qui est au-dessus, et au bord supérieur de l'apophyse épineuse de la vertèbre qui est au-dessous. — *Direction.* Verticale. — *Structure.* Tout charnus, excepté à leurs attaches où l'on voit de courtes aponévroses.

RÉGION INFÉRIEURE DU TRONC.

Du Bulbo-Caverneux.

Situation. A la partie moyenne du périnée, au-dessous du bulbe de l'urètre et sur la racine de la verge. — *Etendue.* De la partie postérieure du bulbe à la racine de la verge. — *Figure.* Alongé, aplati, plus large postérieurement qu'antérieurement, et un peu recourbé de bas en haut sur la convexité de l'urètre. — *Attaches.* Par son bord interne, à une ligne aponévrotique qui lui est commune avec celui du côté opposé; par son bord externe, sur le côté du bulbe; par son extrémité antérieure à la membrane externe du

corps caverneux; par son extrémité postérieure, il est confondu avec son semblable, le sphincter externe de l'anus et le transverse du périnée. — *Direction.* Oblique d'arrière en avant, de dedans en dehors et un peu de bas en haut. — *Structure.* Aponévrotique à son extrémité antérieure, charnu dans le reste de sa longueur.

Du Transverse du Périnée.

Situation. A la partie postérieure du périnée. — *Etendue.* De la tubérosité et de la branche de l'ischion au milieu de l'espace compris entre le bulbe de l'urètre et l'anus. — *Figure.* Aplati, mince et en quelque sorte triangulaire. — *Attaches.* Du côté externe, à la branche et à la tubérosité de l'ischion; du côté interne, confondu avec son semblable, l'extrémité antérieure du sphincter externe et l'extrémité postérieure des bulbo-caverneux. — *Direction.* Transversale. — *Structure.* Aponévrotique à son côté externe, charnu dans le reste de son étendue.

De l'Ischio-Caverneux.

Situation. Le long de la branche de l'ischion et de la racine du corps caverneux. — *Etendue.* Du côté interne de la tubérosité de l'ischion à la racine de la verge. — *Figure.* Alongé, aplati, plus large à sa partie moyenne qu'à ses extrémités. — *Attaches.* Inférieurement au côté interne de la tubérosité de l'ischion; supérieurement à la racine de la verge, en se confondant avec la membrane externe du corps caverneux. — *Direction.* Oblique de bas en haut, de dehors en dedans et d'arrière en avant. — *Structure.* Aponévrotique à ses extrémités, charnu dans le reste de sa longueur.

Du Sphincter externe de l'Anus.

Situation. Autour de l'anus. — *Etendue.* Du sommet du coccix à la partie postérieure du périnée. — *Figure.* Aplati, elliptique d'avant en arrière, percé à sa partie moyenne. — *Attaches.* Postérieurement au sommet du coccix par une substance celluleuse, dense; antérieurement confondu avec les bulbo-caverneux et le transverse du périnée. — *Direction.* Ses fibres décrivent des arcs de cercle concentriques. — *Structure.* Entièrement charnu.

Du Releveur de l'Anus.

Situation. A la partie inférieure du bassin. — *Etendue.* Des parties latérales et supérieures de l'excavation du bassin au coccix et au rectum. — *Figure.* Aplati, mince, quadrilatère, plus large supérieurement qu'inférieurement. — *Attaches.* Supérieurement à la face postérieure du corps du pubis, à la partie supérieure du trou ovale et à l'épine de l'ischion; inférieurement à la partie latérale du coccix, à une espèce de ligne aponévrotique qui lui est commune avec son semblable, et à la partie latérale du rectum. — *Direction.* Oblique de haut en bas, de dehors en dedans et d'avant en arrière. — *Structure.* Aponévrotique à son bord supérieur, charnu dans le reste de sa largeur.

Du Sphincter interne de l'anus.

Situation et *Etendue.* Autour de l'extrémité inférieure du rectum, dans l'étendue d'un travers de doigt environ. — *Figure.* Annulaire. — *Attaches.* Il n'en a d'autres que celles qui résultent de son union avec les parties voisines. — *Direction.* Ses fibres sont circulaires. — *Structure.* Tout charnu.

Du l'Ischio-Coccigien.

Situation. A la partie postérieure et inférieure de l'excavation du bassin. — *Etendue.* De l'épine de l'ischion au coccix et au sacrum. — *Figure.* Aplati, triangulaire. — *Attaches.* Par son sommet à la lèvre interne de l'épine de l'ischion; par sa base au bord du coccix et à la partie inférieure du bord du sacrum. — *Direction.* Ses fibres divergent de l'épine de l'ischion vers le sacrum et le coccix. — *Structure.* Il est formé d'un mélange de fibres charnues et de fibres aponévrotiques.

RÉGION LATÉRALE DU TRONC.

Du Scalène antérieur.

Situation. A la partie latérale et inférieure du cou;

— *Etendue.* De la première côte à quelques vertèbres du cou. — *Figure.* Alongé et en quelque sorte triangulaire. — *Attaches.* Inférieurement au bord interne et à la face supérieure de la première côte ; supérieurement au tubercule antérieur des apophyses transverses de la troisième, quatrième, cinquième et sixième vertèbres du cou. — *Direction.* Un peu oblique de bas en haut, de dehors en dedans et d'avant en arrière. — *Structure.* Tendineux à ses attaches, charnu dans le reste de son étendue.

Du Scalène postérieur.

Situation. A la partie latérale du cou. — *Etendue.* Des deux premières côtes aux six dernières vertèbres du cou. — *Figure.* Alongé et en quelque sorte triangulaire. — *Attaches.* Inférieurement à la face externe ou supérieure des deux premières côtes ; supérieurement au sommet des apophyses transverses des six dernières vertèbres du cou. — *Direction.* Un peu oblique de bas en haut, de dehors en dedans et d'arrière en avant. — *Structure.* Tendineux à ses attaches, charnu dans le reste de son étendue.

Du Droit latéral de la Tête.

Situation. A la partie supérieure et latérale du cou. — *Etendue.* De l'apophyse transverse de la première vertèbre cervicale à l'occipital. — *Figure.* Carré long. — *Attaches.* Inférieurement à la partie antérieure de l'apophyse transverse de la première vertèbre du cou ; supérieurement à la face inférieure de l'apophyse jugulaire de l'occipital. — *Direction.* Verticale. — *Structure.* Tout charnu, excepté à ses attaches qui sont aponévrotiques.

Des Inter-Transversaires du Cou.

Situation. Entre les apophyses transverses des vertèbres du cou. — *Figure.* Carré long. — *Attaches.* Au bord supérieur de l'apophyse transverse qui est au-dessous, et à l'inférieur de celle qui est au-dessus. — *Direction.* Verticale. — *Structure.* Tout charnu, excepté à leurs attaches.

Du grand Dentelé.

Situation. A la partie latérale de la poitrine. — *Etendue.* Des huit ou neuf premières côtes à la base de l'omoplate.

— *Figure.* Aplati, quadrilatère, plus large antérieurement que postérieurement. — *Attaches.* Antérieurement à la face externe des huit ou neuf premières côtes; postérieurement à la base de l'omoplate et à ses angles supérieur et inférieur. — *Direction.* Les fibres supérieures sont presque horizontales; les autres sont d'autant plus obliques d'avant en arrière et de bas en haut, qu'elles sont plus inférieures. — *Structure.* Aponévrotique à ses attaches, charnu dans le reste de sa largeur.

Des Inter-Costaux externes.

Situation. Entre les côtes. — *Etendue.* De l'articulation des côtes avec les apophyses transverses des vertèbres dorsales aux cartilages des côtes. — *Figure.* Aplatis et en quelque sorte rhomboïdes. — *Attaches.* A la lèvre externe du bord supérieur de la côte qui est au-dessous, et à la lèvre externe du bord inférieur de la côte qui est au-dessus. — *Direction.* Les fibres sont obliques de haut en bas et d'arrière en avant. — *Structure.* Aponévrotiques à leurs attaches, charnus dans le reste de leur largeur.

Des Inter-Costaux internes.

Situation. Entre les côtes. — *Etendue.* De l'angle des côtes au bord du sternum. — *Figure.* Aplatis et rhomboïdes. — *Attaches.* A la lèvre interne du bord inférieur de la côte qui est au-dessus, et à la lèvre interne du bord supérieur de la côte qui est au-dessous. — *Direction.* Les fibres sont obliques de haut en bas et d'avant en arrière. — *Structure.* Aponévrotiques à leurs attaches, charnus dans le reste de leur largeur.

Des Inter-Tranversaires des Lombes.

Situation. Entre les apophyses transverses des vertèbres des lombes. — *Etendue.* De la vertèbre qui est au-dessus, à celle qui est au-dessous. — *Figure.* Aplatis, minces, quadrilateres. — *Attaches.* Au bord inférieur de l'apophyse transverse de la vertèbre qui est au-dessus, et au bord supérieur de l'apophyse transverse qui est au-dessous. — *Direction.* Verticale. — *Structure.* Tout charnus.

DES MUSCLES DE L'ÉPAULE.

Du Sus-Épineux.

SITUATION. Dans la fosse sus-épineuse. — *Etendue.* De la base de l'omoplate à la grosse tubéroisité de l'humérus. — *Figure.* Alongé, triangulaire. — *Attaches.* D'une part, aux deux tiers internes de la fosse sus-épineuse; de l'autre, à la partie antérieure de la grosse tubérosité de l'humérus. — *Direction.* Oblique de dedans en dehors et de bas en haut. — *Structure.* Tendineux du côté de l'humérus, charnu dans le reste de sa longeur.

Du Sous-Épineux.

Situation. Dans la fosse sous-épineuse. — *Etendue.* De la base de l'omoplate à la grosse tubérosité de l'humérus. — *Figure.* Triangulaire. — *Attaches.* D'une part, aux trois quarts internes de la fosse sous-épineuse; de l'autre, à la partie moyenne de la grosse tubérosité de l'humérus. — *Direction.* Oblique de dedans en dehors et de bas en haut. — *Structure.* Tendineux du côté de l'humérus, charnu dans le reste de son étendue.

Du petit Rond.

Situation. A la partie postérieure inférieure de l'épaule, le long de la côte de l'omoplate. — *Etendue.* Des environs de l'angle inférieur de cet os à la partie inférieure de la grosse tubérosité de l'humérus. — *Figure.* Alongé, étroit, aplati de haut en bas dans sa moitié interne, et d'avant en arrière dans l'externe. — *Attaches.* D'une part, à la face externe de l'omoplate, près son angle inférieur; de l'autre, à la partie inférieure de la grosse tubérosité de l'humérus. — *Direction.* Oblique de bas en haut et de dedans en dehors. — *Structure.* Tendineux du côté de l'humérus, charnu dans le reste de sa longueur.

Du grand Rond.

Situation. A la partie inférieure et postérieure de l'épaule. — *Etendue.* De l'angle inférieur de l'omoplate au bord postérieur de la coulisse bicipitale de l'humérus. — *Figure.*

Alongé, aplati, large de trois travers de doigt environ. — *Attaches.* D'une part, à la face externe de l'angle inférieur de l'omoplate, et au tiers inférieur de la côte de cet os; de l'autre, au bord postérieur de la coulisse bicipitale de l'humérus. — *Direction.* Oblique de bas en haut et de dedans en dehors. — *Structure.* Tendineux du côté de l'humérus, charnu dans le reste de sa longueur.

Du Sous-Scapulaire.

Situation. Dans la fosse sous-scapulaire. — *Etendue.* De la base de l'omoplate à la petite tubérosité de l'humérus. — *Figure.* Triangulaire. — *Attaches.* A presque toute l'étendue de la fosse sous-scapulaire, à la lèvre antérieure de la base de l'omoplate et à la petite tubérosité de l'humérus. — *Direction.* Oblique de dedans en dehors et de bas en haut. — *Structure.* Tendineux à son attache à l'humérus, charnu dans le reste de sa largeur.

DES MUSCLES DU BRAS.

Du Deltoïde.

Situation. A la partie supérieure et externe du bras. — *Etendue.* Du tiers externe de la clavicule, de l'acromion et de l'épine de l'omoplate à la partie moyenne et externe de l'humérus. — *Figure.* Triangulaire. — *Attaches.* Supérieurement au tiers externe du bord antérieur de la clavicule, au bord inférieur de l'acromion, et à toute la longueur de la lèvre inférieure du bord postérieur de l'épine de l'omoplate; inférieurement à la partie moyenne de la face externe de l'humérus. — *Direction.* Les fibres antérieures sont obliques de haut en bas et d'avant en arrière; les postérieures sont obliques de haut en bas et d'arrière en avant; les moyennes sont verticales. — *Structure.* Aponévrotique à sa base, tendineux à son sommet, charnu dans le reste de son étendue.

Du Coraco-brachial.

Situation. A la partie interne et supérieure du bras. — *Etendue.* De l'apophyse coracoïde à la partie moyenne et interne de l'humérus. — *Figure.* Alongé, aplati, étroit.

— *Attaches.* Supérieurement au sommet de l'apophyse coracoïde ; inférieurement à la partie moyenne de la face et du bord interne de l'humérus. — *Direction.* Un peu oblique de haut en bas, d'avant en arrière et de dedans en dehors. — *Structure.* Tendineux à ses extrémités, charnu à sa partie moyenne.

Du Biceps.

Situation. A la partie antérieure du bras. — *Etendue.* De l'apophyse coracoïde et du sommet de la cavité glénoïde de l'omoplate à la tubérosité bicipitale du radius. — *Figure.* Alongé, épais à sa partie moyenne et mince à ses extrémités, dont la supérieure est divisée en deux portions, une externe et une interne. — *Attaches.* Supérieurement au sommet de l'apophyse coracoïde, et à la partie supérieure de la cavité glénoïde de l'omoplate ; inférieurement à la tubérosité bicipitale du radius. — *Direction.* Verticale. — *Structure.* Tendineux à ses extrémités, charnu à sa partie moyenne.

Du Brachial antérieur.

Situation. A la partie antérieure et inférieure du bras. — *Etendue.* De la partie moyenne de l'humérus à l'apophyse coronoïde du cubitus. — *Figure.* Alongé, aplati, recourbé sur lui-même d'avant en arrière. — *Attaches.* Supérieurement aux faces externe et interne de l'humérus, à ses bords externe, interne et antérieur, depuis l'attache du deltoïde jusqu'auprès de l'articulation du coude, et aux aponévroses inter-musculaires, interne et externe ; inférieurement à l'apophyse coronoïde du cubitus. — *Direction.* Verticale. — *Structure.* Tendineux à son extrémité inférieure, charnu dans le reste de sa longueur.

Du Triceps brachial.

Situation. A la partie postérieure du bras. — *Etendue.* De la partie supérieure du bord externe de l'omoplate, et de la face postérieure de l'humérus à l'apophyse olécrâne du cubitus. — *Figure.* Alongé, aplati, fort épais et divisé supérieurement en trois portions, une moyenne, une externe et une interne. — *Attaches.* Supérieurement à presque toute l'étendue de la face postérieure de l'humérus, à ses bords externe et interne, aux aponévroses inter-mus-

culaires et à la partie supérieure de la côte de l'omoplate; inférieurement à la partie postérieure et supérieure de l'olécrâne. — *Direction.* Verticale. — *Structure.* Tendineux supérieurement et inférieurement, charnu dans le reste de sa longueur.

DES MUSCLES DE L'AVANT-BRAS.

Du long Supinateur.

Situation. A la partie externe et antérieure de l'avant-bras. — *Etendue.* Du quart inférieur de l'humérus à l'extrémité inférieure du radius. — *Figure.* Alongé, aplati transversalement dans son quart supérieur, et d'avant en arrière dans ses trois quarts inférieurs. — *Attaches.* Supérieurement à la partie inférieure du bord externe de l'humérus, et à l'aponévrose inter-musculaire externe; inférieurement au bord antérieur du radius, près la base de son apophyse styloïde. — *Direction.* Verticale. — *Structure.* Tendineux dans son tiers inférieur, charnu dans ses deux tiers supérieurs.

Du premier Radial externe.

Situation. A la partie externe de l'avant-bras. — *Etendue.* De la partie inférieure du bord externe de l'humérus à l'extrémité supérieure du second os du métacarpe. — *Figure.* Alongé, aplati, plus épais en dehors qu'en dedans. — *Attaches.* Supérieurement à la partie inférieure du bord externe de l'humérus et à la partie supérieure de sa tubérosité externe; inférieurement à la partie postérieure externe de l'extrémité supérieure du second os du métacarpe. — *Direction.* Un peu oblique de haut en bas et d'avant en arrière. — *Structure.* Tendineux inférieurement, charnu supérieurement.

Du second Radial externe.

Situation. A la partie externe et postérieure de l'avant-bras. — *Etendue.* De la tubérosité externe de l'humérus à l'extrémité supérieure du troisième os du métacarpe. — *Figure.* Alongé, aplati, plus épais en dehors qu'en dedans. — *Attaches.* Supérieurement à la tubérosité externe de

l'humérus ; inférieurement à la partie postérieure et externe de l'extrémité supérieure du troisième os du métacarpe. — *Direction.* Un peu oblique de haut en bas et d'avant en arrière. — *Structure.* Tendineux à ses extrémités, charnu dans sa partie moyenne.

De l'Extenseur commun des Doigts.

Situation. A la partie postérieure de l'avant-bras. — *Etendue.* De la tubérosité externe de l'humérus aux secondes et troisièmes phalanges des quatre derniers doigts. — *Figure.* Alongé, aplati, divisé en quatre portions inférieurement. — *Attaches.* Supérieurement à la tubérosité externe de l'humérus, à l'aponévrose de l'avant-bras, et aux cloisons aponévrotiques placées entre lui et les muscles voisins ; inférieurement à la face postérieure des secondes et troisièmes phalanges des quatre derniers doigts. — *Direction.* Verticale. — *Structure.* Tendineux inférieurement, charnu supérieurement.

De l'Extenseur propre du petit Doigt.

Situation. A la partie postérieure de l'avant-bras. — *Etendue.* De la tubérosité externe de l'humérus aux deux dernières phalanges du petit doigt. — *Figure.* Alongé, mince, étroit. — *Attaches.* Supérieurement à la tubérosité externe de l'humérus et aux cloisons aponévrotiques placées entre lui, l'extenseur commun des doigts et le cubital postérieur ; inférieurement aux deux dernières phalanges du petit doigt. — *Direction.* Un peu oblique de haut en bas et de dehors en dedans. — *Structure.* Tendineux à ses extrémités, sur-tout à l'inférieure, charnu à sa partie moyenne.

Du Cubital postérieur.

Situation. A la partie postérieure de l'avant-bras. — *Etendue.* De la tubérosité externe de l'humérus à l'extrémité supérieure du cinquième os du métacarpe. — *Figure.* Alongé, plus large et plus épais à sa partie moyenne qu'à ses extrémités. — *Attaches.* Supérieurement à la tubérosité externe de l'humérus ; inférieurement à la partie postérieure et interne de l'extrémité supérieure du cinquième os du métacarpe. — *Direction.* Presque verticale. — *Structure.* Tendineux inférieurement et supérieurement, charnu dans le reste de sa longueur.

De l'Anconé.

Situation. A la partie postérieure et supérieure de l'avant-bras. — *Etendue.* De la tubérosité externe de l'humérus au quart supérieur de la face postérieure du cubitus. — *Figure.* Triangulaire. — *Attaches.* Supérieurement à la tubérosité externe de l'humérus ; inférieurement au tiers supérieur de la face et du bord postérieur du cubitus. — *Direction.* Les fibres supérieures sont presque transversales ; les autres sont d'autant plus obliques de haut en bas et de dehors en dedans, qu'elles sont plus inférieures. — *Structure.* Tendineux à son attache à l'humérus, charnu dans le reste de sa largeur.

Du court Supinateur.

Situation. A la partie supérieure, externe et postérieure de l'avant-bras. — *Etendue.* De la tubérosité externe de l'humérus, et du quart supérieur du bord externe du cubitus au tiers supérieur du radius. — *Figure.* Aplati, recourbé sur lui-même de dehors en dedans et triangulaire. — *Attaches.* D'une part à la tubérosité externe de l'humérus et à une petite portion de la face postérieure du cubitus ; de l'autre, au tiers supérieur des faces postérieure et externe du radius. — *Direction.* Les fibres sont obliques de haut en bas, d'arrière en avant et de dedans en dehors. — *Structure.* Tendineux à son insertion à l'humérus, charnu dans le reste de son étendue.

Du long Abducteur du pouce.

Situation. A la partie postérieure externe de l'avant-bras. *Etendue.* De la partie inférieure du quart supérieur de l'avant-bras à l'extrémité supérieure du premier os du métacarpe. — *Figure.* Alongé, aplati, plus large à sa partie moyenne qu'à ses extrémités. — *Attaches.* Supérieurement à une petite portion de la face postérieure du cubitus, à celle du radius et au ligament inter-osseux ; inférieurement au côté externe de l'extrémité supérieure du premier os du métacarpe. — *Direction.* Oblique de haut en bas et de dedans en dehors. — *Structure.* Tendineux inférieurement, charnu supérieurement.

Du court Extenseur du Pouce.

Situation. A la partie postérieure et inférieure de l'avant-bras. — *Etendue.* Du cubitus, du radius et du ligament inter-osseux à l'extrémité supérieure de la première phalange du pouce. — *Figure.* Mince, alongé, plus large à sa partie moyenne qu'à ses extrémités. — *Attaches.* Supérieurement à la face postérieure du cubitus et à celle du ligament inter-osseux, inférieurement au côté postérieur de l'extrémité supérieure de la première phalange du pouce. — *Direction.* Oblique de haut en bas et de dedans en dehors. — *Structure.* Charnu supérieurement, tendineux inférieurement.

Du long Extenseur du Pouce.

Situation. A la partie postérieure de l'avant-bras. — *Etendue.* De la partie inférieure du tiers supérieur du cubitus à la dernière phalange du pouce. — *Figure.* Mince, alongé, plus large à sa partie moyenne qu'à ses extrémites. — *Attaches.* Supérieurement à la face postérieure du cubitus, et à celle du ligament inter-osseux; inférieurement au côté postérieur de l'extrémité supérieure de la dernière phalange du pouce. — *Direction.* Oblique de haut en bas et de dedans en dehors. — *Structure.* Tendineux inférieurement, charnu supérieurement.

De l'Extenseur propre de l'Indicateur.

Situation. A la partie postérieure de l'avant-bras. — *Etendue.* De la partie moyenne de la face postérieure du cubitus aux deux dernières phalanges du doigt indicateur. — *Figure.* Alongé, mince, plus large à sa partie moyenne qu'à ses extrémités. — *Attaches.* Supérieurement à la face postérieure du cubitus; inférieurement à la partie postérieure de l'extrémité supérieure de la seconde et de la troisième phalanges du doigt indicateur. — *Direction.* Oblique de haut en bas et de dedans en dehors. — *Structure.* Tendineux inférieurement, charnu supérieurement.

Du rond Pronateur.

Situation. A la partie antérieure et supérieure de l'avant-bras. — *Etendue.* De la tubérosité interne de l'humérus

et de l'apophyse coronoïde du cubitus à la partie moyenne du radius. — *Figure.* Alongé, aplati, plus gros supérieurement qu'inférieurement. — *Attaches.* Supérieurement à la partie antérieure de la tubérosité interne de l'humérus et au côté interne de l'apophyse coronoïde du cubitus; inférieurement à la partie moyenne de la face externe du radius. — *Direction.* Oblique de haut en bas et de dedans en dehors. — *Structure.* Tendineux à ses extrémités, charnu dans le reste de sa longueur.

Du Radial antérieur.

Situation. A la partie antérieure de l'avant-bras. — *Etendue.* De la tubérosité interne de l'humérus au second os du métacarpe. — *Figure.* Alongé, aplati, plus large supérieurement qu'inférieurement. — *Attaches.* Supérieurement à la tubérosité interne de l'humérus; inférieurement à la partie antérieure de l'extrémité supérieure du second os du métacarpe. — *Direction.* Un peu oblique de haut en bas et de dedans en dehors. — *Structure.* Tendineux dans sa moitié inférieure, charnu et tendineux dans la supérieure.

Du Palmaire grêle.

Situation. A la partie antérieure de l'avant-bras. — *Etendue.* De la tubérosité interne de l'humérus au ligament annulaire antérieur du carpe. — *Figure.* Alongé, étroit et aplati. — *Attaches.* Supérieurement à la tubérosité interne de l'humérus; inférieurement à la face antérieure du ligament annulaire antérieur du carpe. — *Direction.* Un peu oblique de haut en bas et de dedans en dehors. — *Structure.* Tendineux à ses extrémités, sur-tout à l'inférieure, charnu à sa partie moyenne.

Du Cubital antérieur.

Situation. A la partie antérieure et interne de l'avant-bras. — *Etendue.* De la tubérosité interne de l'humérus à l'os pisiforme. — *Figure* Alongé, aplati, plus large supérieurement qu'inférieurement. — *Attaches.* Supérieurement à la tubérosité interne de l'humérus, au côté interne de l'olécrâne et au bord postérieur du cubitus; inférieurement à l'os pisiforme. — *Direction.* Presque verticale. — *Structure.* Tendineux inférieurement, charnu et aponévrotique supérieurement.

Du Sublime.

Situation. A la partie antérieure de l'avant-bras. — *Etendue.* De la tubérosité interne de l'humérus et du bord antérieur du radius aux secondes phalanges des quatre derniers doigts.—*Figure.* Alongé, aplati, divisé en quatre portions inférieurement.—*Attaches.* Supérieurement à la tubérosité interne de l'humérus, à l'apophyse coronoïde du cubitus et à la partie supérieure du bord antérieur du radius; inférieurement à la face antérieure de la seconde phalange des quatre derniers doigts. — *Direction.* Verticale. — *Structure.* Tendineux inférieurement, charnu, tendineux et aponévrotique supérieurement.

Du long Fléchisseur du Pouce.

Situation. A la partie antérieure de l'avant-bras. — *Etendue.* Des trois quarts supérieurs du radius à la dernière phalange du pouce. — *Figure.* Alongé, aplati, plus épais à son côté interne qu'à l'externe. — *Attaches.* Supérieurement aux trois quarts supérieurs de la face antérieure du radius et à celle du ligament inter-osseux; inférieurement à la partie supérieure de la face antérieure de la dernière phalange du pouce.—*Direction.* Verticale. — *Structure.* Tendineux inférieurement, charnu supérieurement.

Du Profond.

Situation. A la partie antérieure de l'avant-bras. — *Etendue.* De la partie supérieure du cubitus aux quatre derniers doigts.—*Figure.* Alongé, aplati, divisé en quatre portions inférieurement.—*Attaches.* Supérieurement aux trois quarts supérieurs des faces antérieure et interne du cubitus, et au ligament inter-osseux; inférieurement à la face antérieure de la troisième phalange des quatre derniers doigts. — *Direction.* Verticale. — *Structure.* Tendineux inférieurement, charnu supérieurement.

Du carré Pronateur.

Situation. A la partie antérieure et inférieure de l'avant-bras. — *Etendue.* Du quart inférieur du cubitus au quart inférieur du radius. — *Figure.* Carré. — *Attaches.* En dedans, au quart inférieur de la face antérieure du cubitus;

en dehors, au quart inférieur de la face antérieure du radius.—*Direction.* Transversale.—*Structure.* Aponévrotique à ses bords externe et interne, charnu dans le reste de sa largeur.

DES MUSCLES DE LA MAIN.

Du court Abducteur du Pouce.

Situation. Dans l'éminence thénar. — *Etendue.* Du ligament annulaire antérieur du carpe et du scaphoïde à la première phalange du pouce. *Figure.* Alongé, aplati, en quelque sorte triangulaire. — *Attaches.* Supérieurement à la partie supérieure antérieure du scaphoïde et au ligament annulaire du carpe; inférieurement au côté externe de l'extrémité supérieure de la première phalange du pouce. — *Direction.* Oblique de haut en bas et de dedans en dehors. — *Structure.* Tendineux inférieurement, aponévrotique supérieurement, charnu dans le reste de sa longueur.

De l'opposant du Pouce.

Situation. Dans l'éminence thénar.—*Etendue.* De l'os trapèze et du ligament annulaire antérieur du carpe au premier os du métacarpe. — *Figure.* Epais et triangulaire. — *Attaches.* Supérieurement au ligament annulaire antérieur du carpe et à la face antérieure de l'os trapèze; inférieurement à la partie externe de la face antérieure du premier os du métacarpe et à son bord externe.—*Direction.* Oblique de haut en bas et de dedans en dehors.—*Structure.* Aponévrotique à ses attaches, charnu dans le reste de son étendue.

Du court Fléchisseur du Pouce.

Situation. Dans l'éminence thénar. — *Etendue.* Du ligament annulaire antérieur du carpe à la première phalange du pouce. — *Figure.* Alongé, épais, creusé antérieurement d'une gouttière. — *Attaches.* Supérieurement au ligament annulaire antérieur du carpe, au grand os et à la partie antérieure et supérieure du troisième os du métacarpe; inférieurement à la partie antérieure de l'extrémité supérieure de la première phalange du pouce et aux deux

os sésamoïdes qui se trouvent dans l'articulation de cette phalange avec le premier os du métacarpe. — *Direction.* Oblique de haut en bas et de dedans en dehors. — *Structure.* Tendineux à ses extrémités, charnu à sa partie moyenne.

De l'Adducteur du Pouce.

Situation. Au-dessous du précédent. — *Etendue.* Du troisième os du métacarpe à la première phalange du pouce. — *Figure.* Aplati, triangulaire. — *Attaches.* En dedans, aux trois quarts inférieurs de la face antérieure du troisième os du métacarpe; en dehors, au côté interne de l'extrémité supérieure de la première phalange du pouce. — *Direction.* Transversale. — *Structure.* Tendineux à sa base et à son sommet, charnu dans le reste de sa largeur.

Du Palmaire cutané.

Situation. Devant l'éminence hypothénar. — *Etendue.* Du ligament annulaire au bord interne de la main. — *Figure.* Quadrilatère. — *Attaches.* En dehors, au ligament annulaire antérieur du carpe et à l'aponévrose palmaire; en dedans, à la face interne de la peau. — *Direction.* Transversale. — *Structure.* Tout charnu, excepté à son attache au ligament annulaire.

De l'Adducteur du petit Doigt.

Situation. Dans l'éminence hypothénar. — *Etendue.* De l'os pisiforme à la première phalange du petit doigt. — *Figure.* Alongé, aplati, plus large à sa partie moyenne qu'à ses extrémités. — *Attaches.* Supérieurement à l'os pisiforme; inférieurement au côté interne de l'extrémité supérieure de la première phalange du petit doigt. — *Direction.* Verticale. — *Structure.* Aponévrotique à ses extrémités, charnu dans le reste de sa longueur.

Du court Fléchisseur du petit Doigt.

Situation. Dans l'éminence hypothénar. — *Etendue.* Du ligament annulaire antérieur du carpe et de l'os crochu à la première phalange du petit doigt. — *Figure.* Alongé, mince et étroit. — *Attaches.* Supérieurement au ligament annulaire antérieur du carpe et à l'apophyse de l'os crochu;

inférieurement au côté interne de l'extrémité supérieure de la première phalange du petit doigt.—*Direction.* Un peu oblique de haut en bas et de dehors en dedans. — *Structure.* Tendineux à ses extrémités, charnu à sa partie moyenne.

De l'Opposant du petit Doigt.

Situation. Dans l'éminence hypothénar.—*Etendue.* Du ligament annulaire antérieur du carpe et de l'os crochu au cinquième os du métacarpe. — *Figure.* Triangulaire. — *Attaches.* Supérieurement au ligament annulaire antérieur du carpe et à l'apophyse de l'os crochu ; inférieurement à toute la longueur du bord interne du cinquième os du métacarpe.—*Direction.* Oblique de haut en bas et de dehors en dedans.—*Structure.* Tendineux à ses attaches, charnu dans le reste de son étendue.

Des Lombricaux.

Situation. Dans la paume de la main. — *Etendue.* Des tendons du profond aux premières phalanges des quatre derniers doigts. — *Figure.* Alongés, aplatis, plus larges et plus épais à leur partie moyenne qu'à leurs extrémités. — *Attaches.* Supérieurement aux tendons du profond; inférieurement au côté externe et postérieur de l'extrémité supérieure des premières phalanges des quatre derniers doigts. — *Direction.* Le premier descend un peu obliquement en dehors ; le quatrième descend obliquement en dedans ; les deux autres descendent verticalement.—*Structure.* Tendineux inférieurement, charnus dans le reste de leur longueur.

Du premier Inter-osseux dorsal.

Situation. Entre le premier et le second os du méttacarpe. — *Etendue.* De ces os à la première phalange de l'indicateur.—*Figure.* Triangulaire.—*Attaches.* Supérieurement à la moitié supérieure du côté interne du premier os du métacarpe, et à toute l'étendue du côté externe du second ; inférieurement au côté externe de l'extrémité supérieure de la première phalange de l'indicateur.—*Direction.* Un peu oblique de haut en bas et de dehors en dedans. — *Structure.* Tendineux à son extrémité inférieure, charnu dans le reste de sa longueur.

Du second Inter-osseux dorsal.

Situation. Entre le second et le troisième os du métacarpe. — *Etendue.* De ces deux os à la première phalange du doigt du milieu.—*Figure.* Prismatique et triangulaire. — *Attaches.* Supérieurement à la partie postérieure de la face interne du second os du métacarpe, et à toute l'étendue de la face externe du troisième; inférieurement au côté externe de l'extrémité supérieure de la première phalange du doigt du milieu. *Direction.* Verticale. — *Structure.* Tendineux inférieurement, charnu dans le reste de sa longueur.

Du troisième Inter-osseux dorsal.

Situation. Entre le troisième et le quatrième os du métacarpe.—*Etendue.* De ces deux os à la première phalange du doigt du milieu.— *Figure.* Prismatique et triangulaire. — *Attaches.* Supérieurement à la partie postérieure de la face externe du quatrième os du métacarpe, et à toute l'étendue de la face interne du troisième ; inférieurement au côté interne de l'extrémité supérieure de la première phalange du doigt du milieu.— *Direction.* Verticale. — *Structure.* Tendineux à son extrémité inférieure, charnu dans le reste de son étendue.

Du quatrième Inter-osseux dorsal.

Situation. Entre les deux derniers os du métacarpe. — *Etendue.* De ces deux os à la première phalange du doigt annulaire.— *Figure.* Prismatique et triangulaire.— *Attaches.* Supérieurement à la partie postérieure de la face externe du cinquième os du métacarpe et à toute la largeur de la face interne du quatrième ; inférieurement au côté interne de l'extrémité supérieure de la première phalange du doigt annulaire.—*Direction.* Verticale.—*Structure.* Tendineux à son extrémité inférieure, charnu dans le reste de sa longueur.

Du premier Inter-osseux palmaire.

Situation. Entre le second et le troisième os du métacarpe. — *Etendue.* Du premier de ces os à la première phalange de l'indicateur.—*Figure.* Prismatique et trian-

gulaire. — *Attaches.* Supérieurement à la partie antérieure de la face interne du second os du métacarpe ; inférieurement au côté interne de l'extrémité supérieure de la première phalange de l'indicateur—*Direction.* Perpendiculaire. — *Structure.* Tendineux à son extrémité inférieure, charnu dans le reste de son étendue.

Du second Inter-osseux palmaire.

Situation. Entre le troisième et le quatrième os du métacarpe. — *Etendue.* Du dernier de ces os à la première phalange du doigt annulaire. — *Figure.* Prismatique et triangulaire— *Attaches.* Supérieurement à la partie antérieure de la face externe du quatrième os du métacarpe ; inférieurement au côté externe de l'extrémité supérieure de la première phalange de l'annulaire.— *Direction.* Verticale.—*Structure.* Tendineux à son attache inférieure, charnu dans le reste de sa longueur.

Du troisième Inter-osseux palmaire.

Situation. Entre le quatrième et le cinquième os du métacarpe.—*Etendue.* Du dernier de ces os à la première phalange du petit doigt. — *Figure.* Prismatique et triangulaire.— *Attaches.* Supérieurement à la partie antérieure de la face externe du cinquième os du métacarpe; inférieurement au côté externe de l'extrémité supérieure de la première phalange du petit doigt. — *Direction.* Verticale. —*Structure.* Tendineux à son extrémité inférieure, charnu dans le reste de sa longueur.

DES MUSCLES DE LA CUISSE.

Du grand Fessier.

Situation. A la partie postérieure du bassin, et à la partie supérieure et postérieure de la cuisse. — *Etendue.* De l'os des îles, du sacrum et du coccix à la partie supérieure et postérieure du fémur. — *Figure.* Large, épais et quadrilatère. — *Attaches.* Supérieurement au cinquième postérieur de la lèvre externe de la crête de l'os des îles, à la partie de la face externe de cet os, comprise entre cette crête et la ligne courbe supérieure, à la face postérieure du

sacrum, au bord du coccix et à la face postérieure du grand ligament sacro-sciatique; inférieurement à l'empreinte raboteuse qui descend du grand trochanter à la ligne âpre du fémur. — *Direction.* Oblique de dedans en dehors, d'arrière en avant et de haut en bas. — *Structure.* Aponévrotique à ses attaches au bassin, tendineux à son attache au fémur, charnu dans le reste de sa largeur.

Du *moyen Fessier.*

Situation. A la partie postérieure et externe du bassin. — *Etendue.* Des trois quarts antérieurs de la crête de l'os des îles au grand trochanter. — *Figure.* Large, épais et triangulaire. — *Attaches.* Supérieurement à la crête de l'os des îles et à la portion de la face externe de cet os, comprise entre les trois quarts antérieurs de sa crête, sa ligne courbe supérieure et sa ligne courbe inférieure; inférieurement à toute l'étendue du bord supérieur du grand trochanter. — *Direction.* Les fibres antérieures sont obliques de haut en bas et d'avant en arrière, les moyennes sont verticales, les postérieures sont obliques de haut en bas et d'arrière en avant. — *Structure.* Tendineux à son attache au grand trochanter, charnu dans le reste de son étendue.

Du petit Fessier.

Situation. A la partie postérieure et externe du bassin. — *Etendue.* De la ligne demi-circulaire inférieure de l'os des îles au grand trochanter. — *Figure.* Large, triangulaire. — *Attaches.* Supérieurement à la face externe de l'os des îles; depuis la ligne courbe inférieure inclusivement jusqu'auprès de la cavité cotyloïde; inférieurement à la partie antérieure du grand trochanter. — *Direction.* Les fibres antérieures descendent obliquement d'avant en arrière, les moyennes sont verticales, les postérieures descendent obliquement d'arrière en avant. — *Structure.* Tendineux à son attache au grand trochanter, charnu dans le reste de sa largeur.

Du Pyramidal.

Situation. A la partie postérieure du bassin. — *Etendue.* Du sacrum au grand trochanter. — *Figure.* Aplati, alongé, triangulaire. — *Attaches.* Par sa base à la partie latérale

de la face antérieure du sacrum, à la face antérieure du grand ligament sacro-sciatique, et à la partie postérieure et supérieure de l'os des îles; par son sommet à la partie supérieure de la face interne du grand trochanter.—*Direction.* Un peu oblique de dedans en dehors et de haut en bas. — *Structure.* Tendineux à son sommet, charnu dans le reste de son étendue.

Du Jumeau supérieur.

Situation. A la partie postérieure du bassin.—*Etendue.* De l'épine sciatique au grand trochanter.—*Figure.* Alongé, aplati, plus gros à sa partie moyenne qu'à ses extrémités. — *Attaches.* En dedans, à la lèvre externe de l'épine sciatique; en dehors, à la partie supérieure de la face interne du grand trochanter.— *Direction.* Transversale.— *Structure.* Tendineux à son extrémité externe, charnu dans le reste de sa longueur.

Du Jumeau inférieur.

Situation. A la partie postérieure et inférieure du bassin. — *Etendue.* De la tubérosité de l'ischion au grand trochanter. — *Figure.* Semblable à celle du précédent. — *Attaches.* En dedans, à la partie supérieure et postérieure de la tubérosité de l'ischion; en dehors, à la partie inférieure de la face interne du grand trochanter. — *Direction.* Transversal. — *Structure.* Tendineux à son extrémité externe, charnu dans le reste de sa longueur.

De l'Obturateur interne.

Situation. Dans l'excavation du bassin et à la partie supérieure et postérieure de la cuisse. — *Etendue.* De la fosse obturatrice interne et du ligament obturateur au grand trochanter. — *Figure.* Aplati, triangulaire. — *Attaches.* D'une part, à la partie supérieure et interne du trou ovalaire, à la face interne de l'ischion et du pubis et au ligament obturateur; de l'autre, à la face interne du grand trochanter. — *Direction.* Il descend d'abord en arrière et en dedans, ensuite il se contourne sur l'os ischion, et se porte horizontalement de dedans en dehors. *Structure.* Tendineux à son attache au grand trochanter, charnu dans le reste de son étendue.

Du Carré.

Situation. A la partie postérieure et supérieure de la cuisse. — *Etendue.* De la tubérosité sciatique au grand trochanter. — *Figure.* Carré long. — *Attaches.* En dedans, au côté externe de la tubérosité de l'ischion ; en dehors, à la partie inférieure du bord postérieur du grand trochanter. — *Direction.* Transversale. — *Structure.* Tendineux à ses attaches, charnu dans le reste da son étendue.

Du Biceps.

Situation. A la partie postérieure de la cuisse. — *Etendue.* De la tubérosité de l'ischion et de la ligne âpre du fémur à l'extrémité supérieure du péroné. — *Figure.* Alongé, aplati, divisé supérieurement en deux portions, une longue et une courte. — *Attaches.* Supérieurement par sa longue portion à la partie postérieure et externe de la tubérosité de l'ischion, par sa courte portion à la lèvre externe de la ligne âpre du fémur; inférieurement à l'extrémité supérieure du péroné. — *Direction.* Un peu oblique de haut en bas et de dedans en dehors. — *Structure.* Tendineux à ses extrémités, charnu à sa partie moyenne.

Du Demi-tendineux.

Situation. A la partie postérieure de la cuisse. — *Etendue.* Dé la tubérosité de l'ischion à la partie supérieure et antérieure du tibia — *Figure.* Alongé, aplati, plus large supérieurement qu'inférieurement. — *Attaches.* Supérieurement à la partie postérieure de la tubérosité de l'ischion ; inférieurement à la partie interne et inférieure de la tubérosité du tibia — *Direction.* Un peu oblique de haut en bas et de dehors en dedans. — *Structure.* Tendineux dans son tiers inférieur, charnu dans ses deux tiers supérieurs.

Du Demi-membraneux.

Situation. A la partie postérieure de la cuisse. — *Étendue.* De la tubérosité de l'ischion à la partie supérieure interne du tibia. — *Figure.* Mince et aplati supérieurement, prismatique et carré dans sa partie moyenne, arrondi inférieurement. — *Attaches.* Supérieurement à la partie postérieure de la tubérosité de l'os ischion ; inférieurement au côté interne et postérieur de la tubérosité interne du

tibia. — *Direction.* Oblique de haut en bas et de dehors en dedans. — *Structure.* Tendineux à ses extrémités, charnu à sa partie moyenne.

Du Couturier.

Situation. A la partie antérieure de la cuisse. — *Etendue.* De l'épine antérieure et supérieure de l'os des îles à la partie supérieure antérieure et interne du tibia. — *Figure.* Alongé, aplati. — *Attaches.* Supérieurement à l'épine antérieure et supérieure de l'os des îles et à la moitié supérieure de l'échancrure qui la sépare de l'épine inférieure ; inférieurement au côté interne de la tubérosité du tibia. — *Direction.* Oblique de haut en bas, de dehors en dedans et d'avant en arrière dans sa moitié supérieure, et d'arrière en avant et de dedans en dehors dans l'inférieure. — *Structure.* Tendineux à ses extrémités, charnu dans le reste de sa longueur.

Du Droit antérieur.

Situation. A la partie antérieure de la cuisse. — *Etendue.* De l'épine antérieure et inférieure de l'os des îles à la rotule. — *Figure.* Alongé, aplati, plus large à sa partie moyenne qu'à ses extrémités — *Attaches.* Supérieurement à l'épine antérieure et inférieure de l'os des îles et à la partie antérieure et inférieure de la face externe de cet os, au-dessus de la cavité cotyloïde ; inférieurement à la base de la rotule. — *Structure.* Tendineux à ses extrémités, charnu à sa partie moyenne.

Du Pectiné.

Situation. A la partie antérieure et supérieure de la cuisse. — *Etendue.* Du corps du pubis à la partie supérieure de la ligne âpre du fémur. — *Figure.* Alongé, aplati, plus large supérieurement qu'inférieurement. — *Attaches.* Supérieurement au bord supérieur et postérieur du corps du pubis ; inférieurement à la ligne qui descend du petit trochanter à la ligne âpre du fémur. — *Direction.* Oblique de haut en bas, de dedans en dehors et d'avant en arrière. — *Structure.* Tendineux à son attache inférieure, aponévrotique à la supérieure, charnu dans le reste de sa longueur.

Du Triceps Crural.

Situation. Aux parties antérieure, interne et externe de la cuisse. — *Etendue.* De la base des trochanters à la rotule.—*Figure.* Alongé, aplati, épais et recourbé en arrière pour embrasser le fémur. — *Attaches.* Supérieurement aux faces antérieure, interne et externe du fémur, aux bords interne et externe du même os, et aux lèvres interne et externe de la ligne âpre, depuis la base des trochanters jusqu'à quatre travers de doigt au-dessus du genou; inférieurement à la base et aux bords de la rotule, ainsi qu'aux tubérosités interne et externe du tibia. — *Direction.* Les fibres moyennes sont verticales; les internes sont obliques de haut en bas, d'arrière en avant et de dedans en dehors; les externes descendent obliquement de dehors en dedans et d'arrière en avant. — *Structure.* Tendineux inférieurement, charnu et aponévrotique dans le reste de son étendue.

Du Muscle du Fascia lata.

Situation. A la partie supérieure et externe de la cuisse. — *Etendue.* De l'épine antérieure et supérieure de l'os des îles à quatre travers de doigt au-dessous du grand trochanter.—*Figure.* Alongé, aplati, plus large et plus mince inférieurement que supérieurement.—*Attaches.* Supérieurement à la lèvre externe de l'épine antérieure et supérieure de l'os des îles; inférieurement entre les deux lames de l'aponévrose *fascia lata*, et par le moyen de cette aponévrose à la ligne âpre du fémur.—*Direction.* Un peu oblique de haut en bas et d'avant en arrière. —*Structure.* Tendineux à son extrémité supérieure, charnu dans le reste de sa longueur.

Du Droit ou Grêle interne.

Situation. A la partie interne de la cuisse. — *Etendue.* Du corps du pubis, de sa branche et de celle de l'ischion à la partie supérieure et antérieure du tibia.—*Figure.* Alongé, aplati, mince, plus large supérieurement qu'inférieurement. — *Attaches.* Supérieurement à la face antérieure du corps du pubis, à la lèvre antérieure de la branche de cet os et

à celle de l'ischion ; inférieurement à la partie interne et inférieure de la tubérosité du tibia — *Direction*. Verticale. — *Structure*. Tendineux dans son tiers inférieur, aponévrotique à son extrémité supérieure, charnu dans le reste de sa longueur.

Du premier Adducteur de la cuisse.

Situation. A la partie interne et supérieure de la cuisse. — *Etendue*. Du corps du pubis à la partie moyenne de la ligne âpre du fémur. — *Figure*. Alongé, aplati, beaucoup plus large inférieurement que supérieurement. — *Attaches*. Supérieurement à la face antérieure du corps du pubis ; inférieurement à la partie moyenne de l'interstice de la ligne âpre du fémur. — *Direction*. Oblique de haut en bas, de dedans en dehors et d'avant en arrière. — *Structure*. Tendineux à son extrémité supérieure, aponévrotique à son attache à la ligne âpre, charnu dans le reste de sa longueur.

Du second Adducteur.

Situation. A la partie interne et supérieure de la cuisse. — *Etendue*. Du corps du pubis et de sa branche au tiers supérieur de la ligne âpre du fémur. — *Figure*. Alongé, aplati de dedans en dehors supérieurement et d'avant en arrière inférieurement — *Attaches*. Supérieurement à la face antérieure du corps du pubis et de sa branche ; inférieurement au tiers supérieur de l'interstice de la ligne âpre du fémur. — *Direction*. Oblique de haut en bas, de dedans en dehors et d'avant en arrière. — *Structure*. Aponévrotique à ses extrémités, charnu dans le reste de sa longueur.

Du troisième Adducteur.

Situation. A la partie interne de la cuisse. — *Etendue*. De la tubérosité de l'ischion, de la branche de cet os et de celle du pubis à toute la longueur de la ligne âpre du fémur, et à la tubérosité du condyle interne de cet os. — *Figure*. Large, épais et triangulaire. — *Attaches*. D'une part, à la partie inférieure de la face antérieure de la branche du pubis, à la face antérieure de la branche de l'ischion, et

à la lèvre externe de la tubérosité de cet os ; de l'autre, à l'empreinte raboteuse qui descend du grand trochanter à la ligne âpre du fémur, à toute la longueur de l'interstice de cette ligne, et à la tubérosité du condyle interne du fémur — *Direction*. Les fibres internes sont un peu obliques de haut en bas et de dedans en dehors ; les moyennes un peu plus obliques dans le même sens ; les supérieures sont presque transversales. — *Structure*. Tendineux à ses attaches à la tubérosité de l'os ischion, et à la tubérosité du condyle interne du fémur, aponévrotique à ses attaches à la ligne âpre, charnu dans le reste de son étendue.

De l'Obturateur externe.

Situation. A la partie interne et supérieure de la cuisse. *Etendue*. De la fosse obturatrice externe au grand trochanter. — *Figure*. Triangulaire. — *Attaches*. D'une part, à la face antérieure du corps du pubis, à celle de la branche du même os et de l'ischion, et à la partie interne de la face antérieure du ligament obturateur ; de l'autre, à la partie inférieure de la face interne du grand trochanter. — *Direction*. Oblique de dedans en dehors et de haut en bas, et courbé de bas en haut autour du col du fémur. — *Structure*. Tendineux à son attache au grand trochanter, aponévrotique à ses attaches au bassin, charnu dans le reste de son étendue.

DES MUSCLES DE LA JAMBE.

Du Jambier antérieur.

Situation. A la partie antérieure de la jambe. — *Etendue*. De l'extrémité supérieure du tibia au premier os cunéiforme. — *Figure*. Alongé, prismatique et triangulaire. — *Attaches*. Supérieurement à la partie antérieure de la tubérosité externe du tibia, à la moitié supérieure de la face externe de cet os, et à la face antérieure du ligament inter-osseux ; inférieurement à la base du premier os cunéiforme, et au côté interne de l'extrémité postérieure du premier os du métatarse. — *Direction*. Un peu oblique de

haut en bas et de dehors en dedans. — *Structure.* Tendineux dans son tiers inférieur, charnu dans ses deux tiers supérieurs.

De l'Extenseur propre du gros Orteil.

Situation. A la partie antérieure de la jambe. — *Etendue.* Du péroné à la dernière phalange du gros orteil. — *Figure.* Alongé, aplati transversalement, plus épais à sa partie moyenne qu'à ses extrémités. — *Attaches.* Supérieurement à la partie antérieure du tiers moyen de la face interne du péroné, et à la partie voisine du ligament inter-osseux; inférieurement à la partie supérieure de l'extrémité postérieure de la dernière phalange du gros orteil. — *Direction.* Oblique de haut en bas et de dehors en dedans. — *Structure.* Tendineux dans son tiers inférieur, charnu dans ses deux tiers supérieurs.

Du long Extenseur commun des Orteils.

Situation. A la partie antérieure de la jambe. — *Etendue.* De l'extrémité supérieure du tibia aux quatre derniers orteils. — *Figure.* Alongé, aplati transversalement, et divisé en quatre portions inférieurement — *Attaches.* Supérieurement à la tubérosité externe du tibia et à la partie antérieure de la face interne du péroné; inférieurement à la partie supérieure de l'extrémité postérieure des secondes et dernières phalanges des quatre derniers orteils. — *Direction.* Un peu oblique de haut en bas et de dehors en dedans. — *Structure.* Tendineux inférieurement, charnu supérieurement.

Du Péronier antérieur.

Situation. A la partie antérieure et inférieure de la jambe. — *Etendue.* Du tiers inférieur du péroné à l'extrémité postérieure du cinquième os du métatarse. — *Figure.* Alongé, aplati. — *Attaches.* Supérieurement au tiers inférieur du bord antérieur du péroné et à la partie voisine de sa face interne; inférieurement au côté interne de l'extrémité postérieure du cinquième os du métatarse. — *Direction.* Verticale jusqu'au ligament annulaire du tarse, oblique d'arrière en avant et dedans en dehors dans le reste de son étendue. — *Structure.* Tendineux inférieurement, charnu supérieurement.

Du long Péronier latéral.

Situation. A la partie externe de la jambe.—*Etendue.* De l'extrémité supérieure du péroné à l'extrémité postérieure du premier os du métatarse.—*Figure.* Long, épais, presque prismatique et triangulaire supérieurement; mince, étroit et aplati inférieurement.—*Attaches.* Supérieurement au côté externe de l'extrémité supérieure du péroné et au tiers supérieur de la face externe de cet os; inférieurement à la partie inférieure et externe de l'extrémité postérieure du premier os du métatarse.—*Direction.* Oblique de haut en bas et d'avant en arrière jusqu'au bord externe du pied et d'arrière en avant et de dehors en dedans dans le reste de son étendue.—*Structure.* Tendineux dans son tiers inférieur, aponévrotique à son extrémité supérieure, charnu dans le reste de son étendue.

Du court Péronier latéral.

Situation. A la partie externe de la jambe.—*Etendue.* Des deux tiers inférieurs du péroné à l'extrémité postérieure du cinquième os du métatarse.—*Figure.* Alongé, aplati, plus large et plus épais à sa partie moyenne qu'à ses extrémités.—*Attaches.* Supérieurement à la face externe du péroné, depuis son tiers supérieur jusqu'à son quart inférieur; inférieuremeat à la partie supérieure de l'extrémité postérieure du cinquième os du métatarse.—*Direction.* Un peu oblique de haut en bas et d'avant en arrière.—*Structure.* Tendineux dans son tiers inférieur, charnu dans ses deux tiers supérieurs.

Des Jumeaux ou Gastrocnemiens.

Situation. A la partie postérieure de la jambe.—*Etendue.* Des condyles du fémur à la partie postérieure du calcanéum.—*Figure.* Alongés, aplatis, épais et séparés l'un de l'autre supérieurement; confondus inférieurement.—*Attaches.* Supérieurement, l'externe à la partie postérieure et supérieure du condyle externe du fémur, et l'interne à la partie postérieure et supérieure du condyle interne du même os; inférieurement à la partie inférieure de la face postérieure du calcanéum.—*Direction.* Verticale.—*Structure.* Tendineux à leurs extrémités, charnus à leur partie moyenne.

Du Plantaire ou Jambier grêle.

Situation. A la partie postérieure de la jambe.—*Etendue.* De la partie postérieure du condyle externe du fémur, à la partie postérieure interne du calcanéum. — *Figure.* Alongé, mince et étroit. — *Attaches.* Supérieurement à la partie postérieure du condyle externe du fémur, à la capsule du genou et au tendon du jumeau externe; inférieurement à la partie postérieure, supérieure et interne du calcanéum. — *Direction.* Oblique de haut en bas et de dehors en dedans. — *Structure.* Tendineux dans ses quatre cinquièmes inférieurs, charnu dans son cinquième supérieur.

Du Soléaire.

Situation. A la partie postérieure de la jambe. — *Etendue.* De l'extrémité supérieure du péroné à la partie postérieure du calcanéum. — *Figure.* Large, épais et presque oval. — *Attaches.* Supérieurement au côté postérieur de l'extrémité supérieure du péroné, au tiers supérieur de la face postérieure de cet os, à la ligne oblique de la face postérieure du tibia et à une portion du bord interne du même os; inférieurement à la partie inférieure de la face postérieure du calcanéum. — *Direction.* Verticale. — *Structure.* Tendineux inférieurement, charnu et aponévrotique supérieurement.

Du Poplité.

Situation. A la partie postérieure et supérieure de la jambe. — *Etendue.* De la tubérosité du condyle externe du fémur au quart supérieur de la face postérieure du tibia. — *Figure.* Triangulaire. — *Attaches.* Supérieurement à la tubérosité du condyle externe du fémur; inférieurement à la partie supérieure de la face postérieure du tibia et à la ligne oblique de cette même face. — *Direction.* Oblique de haut en bas et de dehors en dedans.— *Structure.* Tendineux à son attache au fémur, aponévrotique à sa face postérieure, charnu dans le reste de son étendue.

Du long Fléchisseur commun des Orteils.

Situation. A la partie postérieure de la jambe.— *Eten-*

due. De la ligne oblique qu'on voit sur la face postérieure du tibia aux quatre derniers orteils — *Figure.* Alongé, aplati, plus large à sa partie moyenne qu'à ses extrémités, dont l'inférieure est divisée en quatre portions. — *Attaches.* Supérieurement à la face postérieure du tibia, depuis la ligne oblique qu'on y remarque jusqu'à son quart inférieur; inférieurement à la partie postérieure de la face inférieure des troisièmes phalanges des quatre derniers orteils. — *Direction.* Verticale à la jambe, horizontale au pied. — *Structure.* Tendineux inférieurement, charnu supérieurement.

Du long Fléchisseur du gros Orteil.

Situation. A la partie postérieure de la jambe. — *Etendue.* Des trois quarts inférieurs du péroné à la dernière phalange du gros orteil. — *Figure.* Alongé, mince et aplati supérieurement, prismatique et triangulaire inférieurement. — *Attaches.* Supérieurement à la face postérieure du péroné, depuis son quart supérieur jusqu'au voisinage de son extrémité inférieure, et à la partie inférieure et externe de la face postérieure du ligament interosseux; inférieurement à la partie postérieure de la face inférieure de la dernière phalange du gros orteil. — *Direction.* Verticale à la jambe, horizontale au pied. — *Structure.* Tendineux inférieurement, charnu supérieurement.

Du Jambier postérieur.

Situation. A la partie postérienre de la jambe. — *Etendue.* De la partie supérieure du tibia et du péroné au scaphoïde. — *Figure.* Alongé, plus épais supérieurement qu'inférieurement, en quelque sorte prismatique et triangulaire. — *Attaches.* Supérieurement à la face postérieure du péroné, à la partie supérieure de la face postérieure du tibia, à la face postérieure du ligament interosseux et à la partie postérieure de la face interne du péroné; inférieurement à la tubérosité de la partie interne et inférieure du scaphoïde. — *Direction.* Verticale. — *Structure.* Tendineux inférieurement, charnu dans le reste de sa longueur.

DES MUSCLES DU PIED.

Du Pédieux.

Situation. Sur le dos du pied.—*Etendue.* Du calcanéum et du ligament placé entre cet os et l'astragale aux quatre premiers orteils.— *Figure.* Aplati, large et mince, divisé en quatre portions antérieurement. — *Attaches.* Postérieurement à la partie antérieure de la face externe du calcanéum et au bord antérieur du ligament qui unit cet os à l'astragale ; antérieurement à la partie supérieure de l'extrémité postérieure de la première phalange du gros orteil, et aux secondes et dernières phalanges des trois orteils suivans.—*Direction.* Oblique d'arrière en avant et de dehors en dedans.— *Structure.* Tendineux antérieurement, aponévrotique postérieurement, charnu dans le reste de sa longueur.

De l'Adducteur du gros Orteil.

Situation. A la partie interne de la plante du pied. — *Etendue.* De la partie postérieure du calcanéum à la première phalange du gros orteil. —*Figure.* Alongé, aplati, plus large postérieurement qu'antérieurement. — *Attaches.* Postérieurement à la partie postérieure, interne et inférieure du calcanéum et à un ligament qui va de cet os au tibia ; antérieurement à la partie interne et inférieure de l'extrémité postérieure de la première phalange du gros orteil. — *Direction.* Un peu oblique d'arrière en avant et de dehors en dedans. — *Structure.* Tendineux à son extrémité antérieure, aponévrotique à son extrémité postérieure, charnu dans le reste de sa longueur.

Du court Fléchisseur commun des Orteils.

Situation. A la partie moyenne de la plante du pied.— *Etendue.* De la partie postérieure du calcanéum aux secondes phalanges des quatre derniers orteils. — *Figure.* Alongé, aplati, plus étroit et plus épais postérieurement qu'antérieurement où il est divisé en quatre portions. — *Attaches.* Postérieurement à la partie postérieure de la face inférieure du calcanéum ; antérieurement à la partie

moyenne de la face inférieure des secondes phalanges des quatre derniers orteils — *Direction.* Horizontale. — *Structure.* Tendineux antérieurement, aponévrotique postérieurement, charnu dans le reste de son étendue.

De l'Abducteur du petit Orteil.

Situation. A la partie externe de la plante du pied. — *Etendue.* De la partie postérieure du calcanéum à la première phalange du petit orteil — *Figure.* Alongé, aplati, beaucoup plus large postérieurement qu'antérieurement. — *Attaches* Postérieurement à la partie postérieure et externe de la face inférieure du calcanéum ; antérieurement à la base de la première phalange du petit orteil, et au côté externe et inférieur de l'extrémité postérieure du cinquieme os du métatarse. — *Direction.* Oblique d'arrière en avant et de dedans en dehors. — *Structure.* Aponévrotique à son attache au calcanéum, tendineux antérieurement, charnu dans le reste de sa longueur.

De l'Accessoire du long Fléchisseur commun des Orteils.

Situation. A la partie postérieure de la plante du pied. — *Etendue.* De la partie postérieure et inférieure du calcanéum au tendon du long fléchisseur commun. — *Figure.* Aplati, assez semblable à un long carré. — *Attaches.* Postérieurement à la partie postérieure, inférieure et interne du calcanéum; antérieurement à la face supérieure et au bord externe du tendon du long fléchisseur commun. — *Direction.* Oblique d'arrière en avant et de dehors en dedans. — *Structure.* Tendineux à ses bords postérieur et antérieur, charnu dans le reste de son étendue.

Des Lombricaux.

Situation. A la partie antérieure de la plante du pied. — *Etendue.* Des tendons du long fléchisseur commun aux quatre derniers orteils. — *Figure.* Longs et grêles. — *Attaches.* Postérieurement aux tendons du long fléchisseur commun des orteils ; antérieurement au côté interne de la base des premières phalanges des quatre derniers orteils. — *Direction.* Horizontale. — *Structure.* Tendineux à leurs extrémités, charnus dans le reste de leur longueur.

Du Transversal des orteils.

Situation. A la partie antérieure de la plante du pied sous les têtes des quatre derniers os du métatarse. — *Etendue.* Des quatre derniers os du métatarse à la première phalange du gros orteil. — *Figure.* Aplati, mince et étroit. — *Attaches.* En dehors, aux ligamens qui unissent les os du métatarse aux orteils; en dedans, au côté externe de la première phalange du gros orteil. — *Direction.* Transversale. — *Structure.* Tout charnu.

Du court Fléchisseur du gros Orteil.

Situation. A la partie antérieure et interne de la plante du pied. — *Etendue.* Du calcanéum et des derniers os cunéiformes à la première phalange du gros orteil. — *Figure.* Mince et étroit postérieurement, large, épais et divisé en deux portions antérieurement. — *Attaches.* Postérieurement à la partie antérieure et inférieure du calcanéum et aux deux derniers os cunéiformes; antérieurement à la partie latérale et inférieure de la base de la première phalange du gros orteil, et aux deux os sésamoïdes qui se trouvent dans l'articulation de cette phalange avec le premier os du métatarse. — *Direction.* Un peu oblique d'arrière en avant et de dehors en dedans. — *Structure.* Tendineux à ses extrémités, charnu à sa partie moyenne.

De l'Abducteur du gros Orteil.

Situation. A la partie antérieure et moyenne de la plante du pied. — *Etendue.* De la face inférieure du cuboïde à la première phalange du gros orteil. — *Figure.* Prismatique et triangulaire. — *Attaches.* Postérieurement à la face inférieure du cuboïde, à la gaîne ligamenteuse du long péronier, et à l'extrémité postérieure du troisième et du quatrième os du métatarse; antérieurement à la partie externe et inférieure de la base de la première phalange du gros orteil et à l'os sésamoïde externe qui se trouve dans son articulation avec le premier os du métatarse. — *Direction.* Oblique d'arrière en avant et de dehors en dedans. — *Structure.* Tendineux à ses extrémités, charnu dans le reste de son étendue.

Du court Fléchisseur du petit Orteil.

Situation. A la partie antérieure et externe de la plante du pied. — *Etendue.* De l'extrémité postérieure du cinquième os du métatarse à la première phalange du petit orteil. — *Figure.* Alongé, assez épais à sa partie moyenne, mince à ses extrémités. — *Attaches.* Postérieurement à la partie inférieure de l'extrémité postérieure du cinquième os du métatarse; antérieurement à la partie inférieure et externe de l'extrémité postérieure de la première phalange du petit orteil. — *Direction.* Horizontale. — *Structure.* Tendineux à ses extrémités, charnu à sa partie moyenne.

Du premier Inter-osseux dorsal.

Situation. Entre le premier et le second os du métatarse. — *Etendue.* De cet os à la première phalange du second orteil. — *Figure.* Prismatique et triangulaire — *Attaches.* D'une part, à toute l'étendue de la face interne du second os du métatarse, et à la partie externe de l'extrémité postérieure du premier; de l'autre, au côté interne de la base de la première phalange du second orteil. — *Direction.* Horizontale. — *Structure.* Tendineux à son extrémité antérieure, aponévrotique à son extrémité postérieure, charnu dans le reste de sa longueur.

Du second Inter-osseux dorsal.

Situation. Entre le second et le troisième os du métatarse. — *Etendue.* De ces os à la première phalange du second orteil. — *Figure.* Prismatique et triangulaire. — *Attaches.* D'une part, à toute l'étendue de la face externe du second os du métatarse et à la partie supérieure de la face interne du troisième; de l'autre, au côté externe de la base de la première phalange du second orteil. — *Direction.* Horizontale. — *Structure.* Tendineux antérieurement, charnu dans le reste de sa longueur.

Du troisième Inter-osseux dorsal.

Situation. Entre le troisième et le quatrième os du métatarse. — *Etendue.* De ces deux os à la première phalange du troisième orteil. — *Figure.* Prismatique et triangulaire. — *Attaches.* D'une part, à toute l'étendue de la

face externe du troisième os du métatarse et à la partie supérieure de la face interne du quatrième ; de l'autre, au côté externe de la base de la première phalange du troisième orteil. — *Direction.* Horizontale. — *Structure.* Tendineux à son extrémité antérieure, charnu dans le reste de sa longueur.

Du quatrième Inter-osseux dorsal.

Situation. Entre les deux derniers os du métatarse. — *Etendue.* De ces os à la première phalange du quatrième orteil. — *Figure.* Prismatique et triangulaire. — *Attaches.* D'une part, à toute l'étendue de la face externe du quatrième os du métatarse, et à la partie supérieure de la face interne du cinquième ; de l'autre, au côté externe de la base de la première phalange du quatrième orteil. — *Direction.* Horizontale. — *Structure.* Tendineux à son extrémité antérieure, charnu dans le reste de sa longueur.

Du premier Inter-osseux plantaire.

Situation. Entre le second et le troisième os du métatarse. — *Etendue.* Du dernier de ces os à la première phalange du troisième orteil. — *Figure.* Prismatique et triangulaire. — *Attaches.* D'une part, à la partie inférieure de la face interne et de l'extrémité postérieure du troisième os du métatarse, de l'autre, au côté interne de la base de la première phalange du troisième orteil. — *Direction.* Horizontale. — *Structure.* Tendineux à son extrémité antérieure, charnu dans le reste de sa longueur.

Du second Inter-osseux plantaire.

Situation. Entre le troisième et le quatrième os du métatarse. — *Etendue.* Du dernier de ces os à la première phalange du quatrième orteil. — *Figure.* Prismatique et triangulaire. — *Attaches.* D'une part, à la partie inférieure de la face interne et de l'extrémité postérieure du quatrième os du métatarse ; de l'autre, au côté interne de la base de la première phalange du quatrième orteil. — *Direction.* Horizontale — *Structure.* Tendineux à son extrémité antérieure, charnu dans le reste de sa longueur.

Du troisième Inter-osseux plantaire.

Situation. Entre le quatrième et le cinquième os du métatarse. — *Etendue.* Du dernier de ces os à la première phalange du petit orteil. — *Figure.* Prismatique et triangulaire. — *Attaches.* D'une part, à la partie inférieure de la face interne et de l'extrémité postérieure du cinquième os du métatarse ; de l'autre, au côté interne de la base de la première phalange du petit orteil. — *Direction.* Horizontale. — *Structure.* Tendineux à son extrémité antérieure, charnu dans le reste sa longueur.

Fin du second volume.

TABLE

DES MATIÈRES

Contenues dans ce Volume.

Nota. Le premier chiffre marque la page du grand Traité, et le second celle du Traité analytique.

DES MUSCLES EN GÉNÉRAL,	pages	1
Des noms des Muscles,		2
Du nombre des Muscles,		3
DE LA CONFORMATION EXTERNE DES MUSCLES.		9
De la situation des Muscles,		10
De la grandeur des Muscles,		*ibid.*
De la figure des Muscles,		11
De la direction des Muscles,		*ib.*
Des régions des Muscles,		13
De l'attache des Muscles,		14
DE LA STRUCTURE DES MUSCLES,		16
DES USAGES DES MUSCLES,		25

DES MUSCLES EN PARTICULIER.

RÉGION SUPÉRIEURE DE LA TÊTE,	36	431
De l'occipito-frontal,	*ibid.*	*ib.*
RÉGION ANTÉRIEURE DE LA TÊTE,	39	*ib.*
De l'Orbiculaire des Paupières,	*ib.*	*ib.*
Du Surcilier,	42	432
Du Pyramidal du Nez,	43	*ib.*
Du Releveur de la Paupière supérieure,	44	*ib.*
Des quatre Muscles droits de l'OEil,	45	433
Du Muscle grand oblique,	48	*ib.*
Du petit oblique,	50	*ib.*
De l'élévateur commun de l'aile du Nez et de la Lèvre supérieure,	51	434
De l'élévateur de la Lèvre supérieure,	52	*ib.*

Du Transversal du Nez, pages 53 434
De l'Abaisseur de l'aile du Nez, 54 *ib.*
Du petit Zygomatique, 55 435
Du grand Zygomatique, 56 *ib.*
Du Canin, 57 *ib.*
Du Triangulaire ou Abaisseur de l'angle des Lèvres, 57 435
Du Carré du Menton, 58 *ib.*
De la Houppe du Menton, 59 436
Du Buccinateur, 60 *ib.*
Du Muscle orbiculaire des Lèvres, 61 *ib.*
Régign latérale de la Tète. 64 437
Du Muscle supérieur de l'Oreille, 64 *ib.*
Du Muscle antérieur de l'Oreille, 65 *ib.*
Du Muscle postérieur de l'Oreille, *ib.* *ib.*
Du Masseter, 66 *ib.*
Du Temporal ou Crotaphyte, 68 438
Du Ptérigoïdien externe, 71 *ib.*
Du Ptérigoïdien interne, 72 *ib.*
Région antérieure du Tronc, 74 439
Du Peaucier, 75 *ib.*
Du Sterno-Cléido-Mastoïdien, 77 *ib.*
De l'Omoplat-Hyoïdien, 80 *ib.*
Du Sterno-Hyoïdien, 81 440
Du Sterno-Thyroïdien, 82 *ib.*
Du Thyro-Hyoïdien ou Hyo-Thyroïdien, 84 *ib.*
Du Digastrique, *ib.* 441
De Stylo-Hyoïdien, 87 *ib.*
Du Mylo-Hyoïdien, 88 *ib.*
Du Génio-Hyoïdien, 90 *ib.*
Du Stylo-Glosse, 91 442
De l'Hyo-Glosse, 92 *ib.*
Du Génio-Glosse, 93 *ib.*
Du Lingual, 95 *ib.*
Du Constricteur inférieur du Pharynx, *ib.* 443
Du Constricteur moyen, 97 *ib.*
Du Constricteur supérieur, 98 *ib.*
Du Stylo-Pharyngien, 100 444
Du Crico-Thyroïdien, 101 *ib.*
Du Crico-Aryténoïdien postérieur, 102 *ib.*
Du Crico-Aryténoïdien latéral, 103 *ib.*
Du Thyro-Aryténoïdien, *ib.* 445

De l'Aryténoïdien, pages 104 445
Du Péristaphylin interne ou supérieur, 105 *ib.*
Du Péristaphylin externe ou inférieur, 106 *ib.*
Du Palato-Staphylin, 107 446
Du Pharyngo-Staphylin, 108 *ib.*
Du Glosso-Staphylin, 109 *ib.*
Du grand Droit antérieur de la Tête, 110 *ib.*
Du petit Droit antérieur de la Tête, 111 447
Du Long du cou, 112 *ib.*
PARTIE PECTORALE DE LA RÉGION ANTÉRIEURE DU TRONC, 114 447
Du grand Pectoral, *ib.* *ib.*
Du petit Pectoral, 119 448
Du Sous-Clavier, 120 *ib.*
Du Triangulaire du Sternum, 121 *ib.*
PARTIE ABDOMINALE DE LA RÉGION ANTÉRIEURE DU TRONC, 123 449
De l'Oblique externe ou grand Oblique, 124 *ib.*
De l'Oblique interne ou petit Oblique, 129 *ib.*
Du Transverse, 133 450
Du Muscle droit, 136 *ib.*
Du Pyramidal, 139 451
Du Diaphragme, 140 *ib.*
Du Psoas, 150 *ib.*
Du petit Psoas, 152 452
Du carré des Lombes, 154 *ib.*
De l'Iliaque, 156 *ib.*
Du Crémaster, 158 *ib.*
RÉGION POSTÉRIEURE DU TRONC, 159 453
Du Trapèze *ib.* *ib.*
Du grand Dorsal, 163 *ib.*
De l'Angulaire, 167 454
Du Rhomboïde, 168 *ib.*
Du Dentelé postérieur supérieur, 171 *ib.*
Du Dentelé postérieur inférieur, 172 455
Du Splénius, 174 *ib.*
Du Sacro-Lombaire, 177 456
Du long Dorsal, 181 *ib.*
Du Transversaire, 184 *ib.*
Du petit Complexus, 186 457
Du grand Complexus, 188 *ib.*
Du grand Droit postérieur de la Tête, 191 *ib.*
Du petit Droit postérieur de la Tête, *ib.* 458
Du petit Oblique, 192 *ib.*

Du grand Oblique, pages 193 458
Du Transversaire épineux, 194 459
Des Inter-Epineux du Cou, 196 *ib.*
Région inférieure du Tronc, 197 *ib.*
Du Bulbo-Caverneux, 198 *ib.*
Du Transverse du Périnée, 199 460
De l'Ischio-Caverneux, 201 *ib.*
Du Sphincter externe ou cutané de l'Anus, 202 *ib.*
Du Releveur de l'Anus, 203 461
Du Sphincter interne de l'Anus, 206 *ib.*
De l'Ischio-Coccigien, *ib.* *ib.*
Région latérale du Tronc, 207 *ib.*
Du Scalène antérieur, 208 *ib.*
Du Scalène postérieur, 209 462
Du Droit latéral de la Tête, 211 *ib.*
Des Inter-Transversaires du Cou, 212 *ib.*
Du grand Dentelé, 213 *ib.*
Des Inter-Costaux externes, 217 463
Des Inter-Costaux internes, 219 *ib.*
Des Inter-Transversaires des Lombes, 220 *ib.*
Des Muscles de l'Epaule, 221 464
Du Sus-Epineux, *ib.* *ib.*
Du Sous-Epineux, 224 *ib.*
Du petit Rond, 226 *ib.*
Du grand Rond, 228 *ib.*
Du Sous-Scapulaire, 230 465
Des Muscles du Bras, 232 *ib.*
Du Deltoïde, 233 *ib.*
Du Coraco-Brachial, 237 *ib.*
Du Biceps, 239 466
Du Brachial antérieur, 243 *ib.*
Du Triceps brachial, 245 *ib.*
Des Muscles de l'Avant-Bras, 250 467
Du long Supinateur, 252 *ib.*
Du premier Radial externe, 254 *ib.*
Du second Radial externe, 256 *ib.*
De l'Extenseur commun des Doigts, 258 468
De l'Extenseur propre du petit Doigt. 262 *ib.*
Du Cubital postérieur, 264 *ib.*
De l'Anconé, 266 469
Du court Supinateur, 267 *ib.*
Du long Abducteur du Pouce, 270 *ib.*
Du court Extenseur du Pouce, 272 470

Du long Extenseur du Pouce, pages 274 470
De l'Extenseur propre du doigt Indicateur, 276 *ib.*
Du rond Pronateur, 278 *ib.*
Du Radial antérieur, 280 471
Du Palmaire grêle, 283 *ib.*
Du Cubital antérieur, 284 *ib.*
Du Sublime, 287 472
Du long Fléchisseur du Pouce, 294 *ib.*
Du Profond, 297 *ib.*
Du carré Pronateur, 301 *ib.*
Des Muscles de la Main, 302 473
Du court Abducteur du Pouce, 304 *ib.*
De l'Opposant du Pouce, 305 *ib.*
Du court Fléchisseur du pouce, 307 *ib.*
De l'Adducteur du Pouce, 309 474
Du Palmaire cutané, 310 *ib.*
De l'Adducteur du petit Doigt, 311 *ib.*
Du court Fléchisseur du petit Doigt, 312 *ib.*
Du Muscle Opposant du petit Doigt, *ib.* 475
Des Lombricaux, 314 *ib.*
Du premier Inter-osseux dorsal, 316 *ib.*
Du second Inter-osseux dorsal, 317 476
Du troisième Inter-osseux dorsal, 319 *ib.*
Du quatrième Inter-osseux dorsal, 320 *ib.*
Du premier Inter-osseux palmaire, 321 *ib.*
Du second Inter-osseux palmaire, 322 477
Du troisième Inter-osseux palmaire, *ib.* *ib.*
Des Muscles de la Cuisse, 323 *ib.*
Du grand Fessier, 326 *ib.*
Du moyen Fessier, 329 478
Du petit Fessier; 332 *ib.*
Du Pyramidal, 334 *ib.*
Du Jumeau supérieur, 335 479
Du Jumeau inférieur, 336 *ib.*
De l'Obturateur interne, 337 *ib.*
Du Carré, 340 480
Du Biceps, 341 *ib.*
Du Demi-Tendineux, 344 *ib.*
Du Demi-Membraneux, 346 *ib.*
Du Couturier, 349 481
Du Droit ou Grêle antérieur, 350 *ib.*
Du Pectiné, 353 *ib.*
Du Triceps crural, 354 48

Du Muscle du *Fascia lata*, pages 359 482.
Du Droit ou Grêle interne, 360 *ib.*
Du premier Adducteur de la Cuisse, 362 483.
Du second Adducteur, 364 *ib.*
Du troisième Adducteur, 365 *ib.*
De l'Obturateur externe, 368 484
Des Muscles de la Jambe, 370 *ib.*
Du Jambier antérieur, 373 *ib.*
De l'Extenseur propre du gros Orteil, 377 485.
Du long Extenseur commun des Orteils, 379 *ib.*
Du Péronier antérieur, 381 *ib.*
Du long Péronier latéral, 383 486
Du court Péronier latéral, 386 *ib.*
Des Jumeaux ou Gastrocnémiens, 388 *ib.*
Du Plantaire ou Jambier grêle, 390 487
Du Soléaire, 392 *ib.*
Du Poplité, 394 *ib.*
De long Fléchisseur commun des Orteils, 396 *ib.*
Du long Fléchisseur du gros Orteil, 399 488.
Du Jambier postérieur, 401 *ib.*
Des Muscles du pied, 404 489.
Du Pédieux, *ib.* *ib.*
Des Muscles situés a la face inférieure du Pied, 406
De l'Adducteur du gros Orteil, 408 *ib.*
Du court Fléchisseur commun des Orteils, 409 *ib.*
De l'Abducteur du petit Orteil, 412 490
De l'Accessoire du long Fléchisseur commun des Orteils, 413 *ib.*
Des Lombricaux, 415 *ib.*
Du Transversal des Orteils, 416 491
Du court Fléchisseur du gros Orteil, 417 *ib.*
De l'Abducteur du gros Orteil, 419 *ib.*
Du court Fléchisseur du petit Orteil, 420 492.
Du premier Inter-osseux dorsal, 422 *ib.*
Du second inter-osseux dorsal, 423 *ib.*
Du troisième Inter-osseux dorsal, 424 *ib.*
Du quatrième Inter-osseux dorsal, 425 493
Du premier Inter-osseux plantaire, 426 *ib.*
Du second Inter-osseux plantaire, 427 *ib.*
Du troisième Inter-osseux plantaire, 428 494.
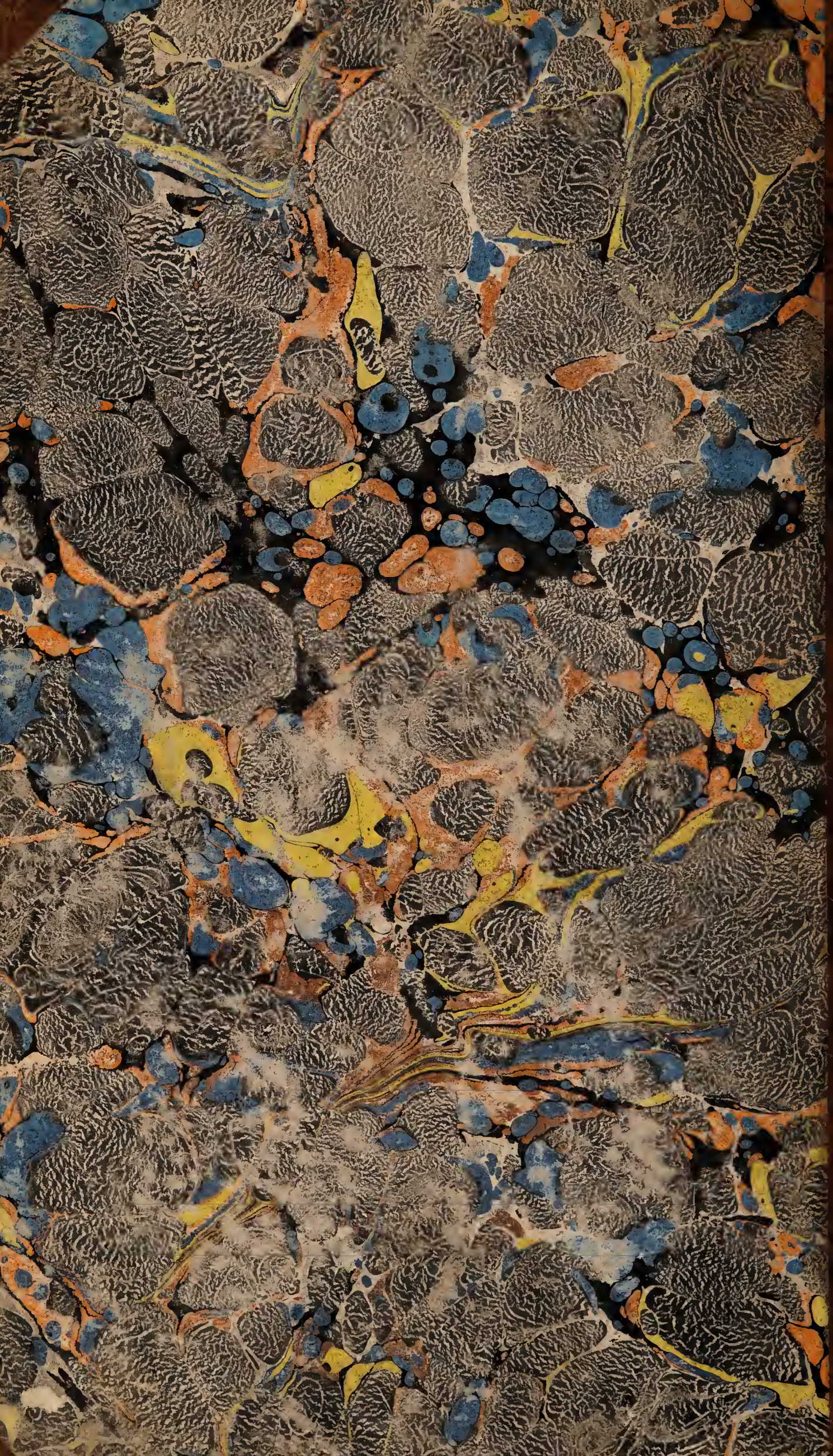
Fin de la Table du second volume.